

Brazilian Journal of Veterinary Research and Animal Science (2004) 41:254-260
ISSN printed: 1413-9596
ISSN on-line: 1678-4456

Autoenxerto de crista ilíaca de coelhos na união vertebral dorsolateral lombar

Iliac crest autograft in rabbit dorsolateral spinal fusion

Alessandra S. Arreguy SILVA¹;
Ricardo Junqueira DEL
CARLO¹;
Damaris RIZZO¹;
Marlene Isabel Vargas
VILORIA¹;
Denise MARCHESI¹;
Betânia Souza MONTEIRO¹

1- Departamento de Veterinária da Universidade Federal de Viçosa, Viçosa - MG

Resumo

Foi realizada artrodese dorsolateral das vértebras lombares L₅-L₆ de coelhos, avaliando-se a eficácia do autoenxerto da crista ilíaca na promoção de união vertebral. Foram utilizados 33 coelhos da raça Nova Zelândia Branco, distribuídos em dois grupos, com nove indivíduos no grupo 1 (G1), submetidos a descorticação bilateral dos processos transversos; e vinte e quatro indivíduos no grupo 2 (G2), que receberam 2g de autoenxerto da crista ilíaca sobre a área de descorticação. Três coelhos do G1 e oito do G2 foram submetidos à eutanásia as cinco, sete e nove semanas após o ato operatório e à avaliações por palpação, radiográfica e histológica no local do procedimento. Testes biomecânicos para avaliação de força e rigidez da união foram realizados somente nos animais do G2 e as vértebras adjacentes não operadas, serviram de controle. Os animais do G1 apresentaram mobilidade normal à palpação do segmento operado em todos os momentos de avaliação e não apresentaram evidência radiográfica de união. Na avaliação histológica foi observada discreta reação periosteal, sem evidências de formação de ponte óssea. No G2, as avaliações por palpação e radiográficas evidenciaram indícios de união óssea as cinco semanas, intensificando-se ao longo das semanas de avaliação. Na análise histológica foi observada reabsorção de fragmentos ósseos as cinco semanas, predominância de trabéculas ósseas e corações condróides, além de suprimento sanguíneo abundante as sete semanas e osteointegração em todo leito de enxertia as nove semanas, com predomínio de formação óssea endocondral. Os testes biomecânicos evidenciaram aumento da força e rigidez da massa óssea ao longo do tempo de avaliação. Quando foi realizada comparação das vértebras tratadas e não tratadas, os índices de união foram maiores em todos os momentos, no grupo tratado. Com os resultados foi possível concluir que alta percentagem de união vertebral foi conseguida quando o osso autógeno da crista ilíaca foi utilizado como material de enxertia em coelhos.

Palavras-chave:

Enxerto ósseo.
Artrodese.
Coluna vertebral.

Correspondência para:

RICARDO JUNQUEIRA DEL CARLO
Departamento de Veterinária (DVT)
Universidade Federal de Viçosa
36570-000 – Viçosa - MG
ricarlo@ufv.br

Recebido para publicação: 04/08/2003
Aprovado para publicação: 18/05/2004

Introdução

A união vertebral dorsolateral lombar forma uma ponte óssea sólida, entre vértebras acometidas por afecções que tendem a causar instabilidade, objetivando

manter o alinhamento da coluna, a correção da instabilidade mecânica de um segmento, a prevenção de lesão neurológica e o alívio da dor lombar¹.

O tipo de união mais realizado em medicina humana é a artrodese dorsolateral

dos processos transversos da coluna lombar, devido a presença de abundante suprimento sanguíneo proveniente da musculatura adjacente e a fatores biomecânicos, como a ausência de excessiva carga compressiva sobre o enxerto^{2,3}.

O autoenxerto ósseo córtico-esponjoso é o material mais eficiente na promoção da união vertebral e as complicações associadas à sua utilização estão relacionadas à quantidade de osso disponível, tornando-se limitação em artrodeses multisegmentares e em pacientes que já foram submetidos a coletas prévias.^{4,5,6} Como conseqüência, estará aumentado o risco de ocorrência de não união ou pseudoartrose^{4,8,9}, determinando que cerca de 78 % dos pacientes devam ser reoperados.^{1,4,7,9}

A correta remoção dos tecidos moles, a obliteração das facetas articulares e a descorticação dos processos transversos são essenciais na união vertebral. Quando foi realizada somente a descortificação, a quantidade de osso formado foi pequena e não foram encontrados indícios de união entre os processos transversos.^{5,10}

Este trabalho tem como objetivo avaliar a eficiência do autoenxerto da crista ilíaca na promoção de união vertebral dorsolateral lombar em coelhos.

Materiais e Métodos

Foram utilizados 33 coelhos, clinicamente sadios, de três meses de idade, da raça Nova Zelândia Branco, com peso médio de 3Kg, que foram mantidos em gaiolas individuais e alimentados com ração comercial, feno e água.

Os animais foram distribuídos aleatoriamente em dois grupos, com nove indivíduos no Grupo 1 (G1), controle, submetido a descorticação bilateral dos processos transversos das vértebras lombares 5 e 6 (L₅ e L₆) e 24 indivíduos no Grupo 2 (G2), que receberam 2g de autoenxerto da crista ilíaca sobre a área de

descorticação bilateral dos processos transversos, no mesmo sítio operatório. Três coelhos do G1 e oito coelhos do G2 foram sacrificados as cinco, sete e nove semanas após os procedimentos cirúrgicos, respectivamente.

Cada coelho recebeu como medicação pré-anestésica acepromazina (0,1mg/kg por via intravenosa) e como antibioticoterapia ceftiofur sódico (5mg/Kg por via intramuscular), no período pré-operatório e 24 e 48 horas após o procedimento cirúrgico.

Após anestesia dissociativa com tiletamina-zolazepam (20mg/kg por via intravenosa) os animais foram posicionados em decúbito ventral, com os membros pélvicos estendidos cranialmente, de modo que fossem facilitados a localização e o acesso aos processos transversos das vértebras a serem operadas. Anestesia local na linha média dorsal lombar, tendo como referência os processos espinhosos de L₅ e L₆, foi realizada com 0,75ml de lidocaína. Posteriormente, foi feita incisão de pele de aproximadamente 5cm de extensão, seguida de duas incisões na fáscia paramediana, após a anestesia local na musculatura intercostal com 0,5ml de lidocaína, de cada lado. Os músculos multífido e longíssimo foram identificados e divulsionados, permitindo a exposição dos processos transversos de L₅ e L₆ e da membrana intertransversa. Com o auxílio de um osteótomo, os processos transversos de L₅ e L₆, de ambos os lados, foram descortificados até que fosse visibilizada a região óssea medular.

Após incisão na fáscia sobre a crista ilíaca a musculatura subjacente foi divulsionada, o osso foi exposto e com o auxílio de uma pinça goiva, um total de 2g de osso córtico-esponjoso foi coletado nas cristas ilíacas direita e esquerda. Então, o osso coletado foi depositado sobre os processos transversos previamente descortificados e sobre a membrana intertransversa das vértebras L₅-L₆. A musculatura divulsionada e a fáscia foram suturadas com categut 4-0, com padrão de sutura tipo Reverdin. Após a realização dos

procedimentos, a fásia paramediana e o tecido subcutâneo foram suturados com categut 4-0, com padrão de sutura do tipo Reverdin e a pele aproximada com fio mononáilon 4-0, em sutura simples contínua.

A analgesia pós-operatória foi obtida com sulfato de morfina, via oral (0,4mg/Kg), a cada seis horas durante os três primeiros dias após o procedimento cirúrgico.

As radiografias da coluna lombar foram realizadas na incidência dorso-ventral, em todos os animais, imediatamente após o procedimento cirúrgico e ao momento do sacrifício. As análises foram baseadas na presença de massa óssea uni ou bilateralmente, caracterizando união a presença de massa óssea intertransversa bilateral sem radioluscência.

Após o sacrifício, a coluna lombar de todos os animais foi removida em bloco e foram realizados, por meio de palpação manual, movimentos de flexão e extensão entre L₄-L₅, L₅-L₆ e L₆-L₇, permitindo classificar como união vertebral os segmentos L₅-L₆ sólidos.

A avaliação histopatológica foi realizada nos nove animais do G1 (três a cada semana de sacrifício) e em doze animais do G2 (quatro animais a cada semana de sacrifício). A massa de união foi retirada em bloco e fixada por 48 horas em formol a 10% tamponado, descalcificada por 21 dias em solução (ácido fórmico, 1125ml, citrato de sódio, 450g e água destilada, 3400ml) e em seguida foi incluída em parafina, cortada e corada com hematoxilina e eosina. A massa de união sobre os espaços interlaminares foi o segmento de maior interesse e foi analisada com base no tipo de tecido predominante.

A avaliação da resistência biomecânica foi realizada em doze animais do G2, quatro animais a cada semana de sacrifício. Imediatamente antes do teste todo o tecido muscular remanescente, os discos intervertebrais e os processos articulares foram removidos com o auxílio de um bisturi, mantendo a massa de união e a membrana intertransversa conectadas às duas

vértebras unidas. Posteriormente, os corpos vertebrais das vértebras L₅ e L₆ foram perfurados perpendicularmente com pinos de aço de 3,2mm de diâmetro e 12cm de comprimento, um sistema composto de correntes foi acoplado aos pinos e a carga foi aplicada sequencial ao deslocamento e seus valores registrados em Newtons e milímetros, respectivamente.

O teste foi realizado no Laboratório de Papel e Celulose (LPC) da Universidade Federal de Viçosa (UFV), utilizando equipamento Instron modelo 4204, com sistema computadorizado de aquisição, análise e saída de dados, com distância entre garras de 100mm, velocidade de teste de 25mm/min e capacidade da célula de garra de 1000N.

As propriedades avaliadas no decorrer dos testes de tração foram: força máxima ao ponto de ruptura (força necessária para romper totalmente o corpo de prova, expressa em Newton ou um de seus múltiplos); força ao limite de elasticidade (força absorvida pelo corpo de prova no seu limite máximo de elasticidade, ou seja, até esta força o corpo de prova ainda possui capacidade de retornar à sua estrutura original, sem sofrer deformação, expressa em Newtons) e rigidez (expressa a habilidade do corpo de prova em resistir as deformações em função das tensões aplicadas, expresso em N/cm. Esta corresponde à razão da força, expressa em N, no limite de tensão pela deformação sofrida pelo corpo de prova no limite de tensão, expressa em cm).

Também foram calculados os índices de união: força máxima do tratado pela força máxima do controle; força ao limite de elasticidade do tratado pela força ao limite de elasticidade do controle e razão da rigidez do tratado pela rigidez do controle.

Os dados radiográficos para a presença de união nos dois grupos, assim como a avaliação por palpação, os resultados do teste de resistência biomecânica e os dados histológicos foram analisados de forma descritiva.

Resultados

Todos os animais resistiram bem ao procedimento cirúrgico, deambulando imediatamente após a recuperação anestésica. Um animal do G2 morreu nas primeiras vinte e quatro horas após a cirurgia, com hemorragia e edema no local de coleta do enxerto (mortalidade de 3,0%). Mesmo após a completa cicatrização da ferida cirúrgica todos os animais do G2 apresentaram indícios de dor na região da crista íliaca manifestada por leves sinais de automutilação.

Os animais do G1 (100%) apresentaram mobilidade normal à palpação do segmento L₅-L₆ em todos os momentos de avaliação. O resultado da palpação manual (flexão e extensão) do segmento L₅-L₆, em função do tempo pós-operatório, nos animais do grupo 2, estão expressos na tabela 1.

Todos os animais do G1 (100%) não apresentaram evidência radiográfica de união nos diversos momentos, sendo discreta a reação periosteal nos processos transversos descorticados. O resultado da avaliação radiográfica do segmento L₅-L₆, em função do tempo pós-operatório, nos animais do grupo 2, está expresso na tabela 1.

Na análise histológica, nos animais do G1, foi observada discreta proliferação periosteal nos processos transversos descorticados, intensificando-se ao longo das semanas de sacrifício, sem evidências de

formação de ponte óssea.

Nos animais do G2, as cinco semanas, foi observada reabsorção de parte dos fragmentos ósseos provenientes do autoenxerto, com presença de células gigantes. Houve presença de células indiferenciadas e suprimento sanguíneo abundante (Figura 1). As sete semanas houve predominância de trabéculas ósseas e corações condróides entre os processos transversos que exibiam indícios de osteointegração, com irrigação sanguínea intensa. E as nove semanas, quando foi constatada osteointegração, em todo leito de enxertia predominou formação óssea endocondral na área de união.

Os resultados dos testes biomecânicos e dos índices de fusão estão expressos na tabela 2. Na avaliação biomecânica da união lombar os índices que obtiveram resultado maior que 1 corresponderam à união e quanto maior o índice, maior foi a eficiência da união.

Discussão

A automutilação observada em todos os animais do G2 provavelmente foi manifestação à dor no local de coleta do autoenxerto, à semelhança do descrito por Cook, Dalton e Prewett et al.¹¹ em 6 a 20% dos pacientes humanos que manifestaram este

Tabela 1

Resultado da palpação (PM) e da avaliação radiográfica (AR) do segmento L₅-L₆, em função do tempo pós-operatório, nos animais do grupo 2

Características	Cinco semanas		Sete semanas		Nove semanas	
	PM	AR	PM	AR	PM	AR
Total de animais	7	7	8	8	8	8
União	6/7	2/7	6/8	3/8	8/8	7/8
Não União	1/7	5/7	2/8	5/8	0/8	1/8
% de União	85,7	28,6	75	37,5	100	87,5
% de Não União	14,3	71,4	25	62,5	0	12,5

Tabela 2

Médias dos resultados dos testes biomecânicos realizados nas vértebras L₃-L₄, tratadas (VT), em relação às vértebras L₃-L₄, não tratadas (NT), em função do tempo

	Testes Biomecânicos								
	Força Máxima (Newtons)		Índice	Força Limite (Newtons)		Índice	Rigidez (N/cm)		Índice
	VT	NT		VT	NT		VT	NT	
Semanas	VT	NT	T/N	VT	NT	T/N	VT	NT	T/N
Cinco	283,1	206,0	1,3	215,2	161,4	1,3	768,1	533,8	1,4
Sete	306,1	232,8	1,3	215,2	150,8	1,4	881,7	807,1	1,1
Nove	313,8	256,3	1,2	246,2	154,2	1,5	843,5	604,1	1,4

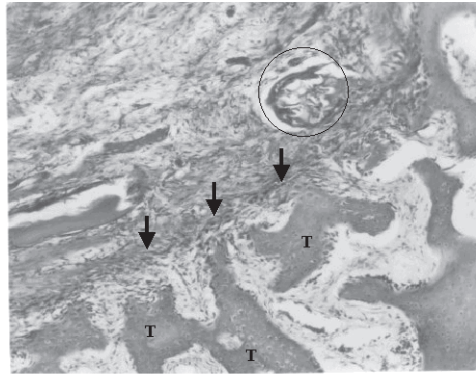


Figura 1
Trabéculas ósseas isoladas (T) permeadas por células indiferenciadas (setas). Irrigação abundante (círculo). Coelho do G2, cinco semanas. HE, 63X

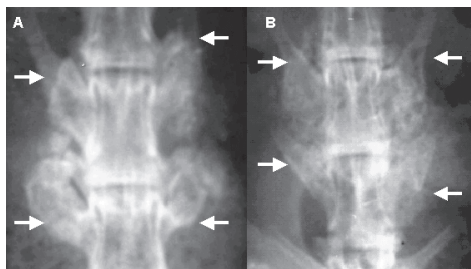


Figura 2
Aspectos radiográficos com sete (A) e nove (B) semanas, demonstrando evolução do processo de união vertebral (entre setas). A e B, coelhos diferentes, do Grupo 2

sintoma associado à hipersensibilidade ou parestesia.

Em medicina humana, além da dor crônica no local da coleta, outras complicações são o aumento da perda de sangue e conseqüentes riscos relacionados a uma possível transfusão.^{5,12} Em um animal deste estudo ficou comprovado óbito por hipovolemia decorrente da intensa hemorragia a partir da crista ilíaca, após a coleta do osso córtico-esponjoso.

A coleta do autoenxerto da crista ilíaca é um procedimento simples, de baixo custo e realizada a partir da mesma incisão para o acesso cirúrgico à coluna. Precauções devem ser tomadas com relação à quantidade de osso coletado, pois quantidades insuficientes poderão resultar em não união e ainda há o risco de lesão nervosa em uma coleta

indiscriminada.¹¹

Os grandes músculos lombares que se ancoram nos processos transversos devem ser afastados, criando um leito de enxertia e necessitam de posterior reposicionamento, de forma a criar tensão, mantendo o enxerto no local e um ambiente adequado para a união vertebral. De acordo com Cook, Dalton e Prewett et al.¹¹, a região é bastante vascularizada, favorecendo o crescimento ósseo.

Nos animais do G1, não houve evidência de união em nenhuma das avaliações realizadas, confirmando os relatos de Frenkel, Moskovich e Spivak et al.¹⁰ Mas os dados histológicos demonstraram a importância da descortificação dos processos transversos, pois foi a partir deles que a reparação e o processo regenerativo se iniciaram. Quando foi realizada apenas a descortificação dos processos transversos, a quantidade de osso neoformado foi pequena e não foi encontrado indícios de união entre os processos transversos, ao contrário, no grupo 2, o autoenxerto foi penetrado por vasos sanguíneos provenientes da região descortificada, facilitando a incorporação do enxerto. As desvantagens da descortificação foram o aumento do tempo cirúrgico, perda sanguínea e enfraquecimento do leito receptor, assim como observaram Ishikawa, Shin e Bowen.⁵

A ausência de tecido ósseo no tecido mole circunjacente e pela membrana intertransversa, associado ao movimento normal dos segmentos adjacente avaliados por palpação manual, demonstraram que o enxerto atuou somente na região de deposição.

Os resultados da palpação e radiografias demonstraram a evolução favorável do processo de união vertebral. Entretanto, o exame *in loco* foi mais preciso e não corroborou os resultados radiográficos, da mesma forma que observaram Curylo, Johnstone e Petersilge⁴ em pacientes humanos, que consideraram o teste físico mais preciso e de maior validade clínica.

Nas radiografias da área de enxertia, realizadas as cinco semanas, foi possível identificar uma massa de união heterogênea, com alguns fragmentos originais do enxerto ainda visíveis. As sete e nove semanas, as vértebras unidas, evidenciaram uma massa de união homogênea, com aspecto de osso maduro (Figura 2). Estes dados sugerem que a massa de união remodela com o tempo, de acordo com a demanda mecânica local e apesar do ambiente biomecânico particular da coluna vertebral, sujeito a grandes variações.

Contudo, apesar do alto índice de união o autoenxerto da crista ilíaca está associado a complicações que podem ocorrer em 25 a 30% dos pacientes humanos tratados.¹³ A principal complicação que pode ocorrer após a cirurgia é a não união ou pseudoartrose, podendo chegar a acometer 50% dos pacientes, comprometendo o sucesso da união.^{4,7,14}

Da mesma forma, a análise dos testes biomecânicos demonstrou o aumento das forças máxima e limite, bem como da rigidez ao longo do tempo de avaliação e

significativamente maior quando foram comparadas as vértebras tratadas e as não tratadas, estabelecendo índices de união maior que 1 em todos os momentos.

Os resultados desta pesquisa demonstram que alta percentagem de união vertebral foi conseguida quando o osso autógeno foi utilizado. Mas, cuidados precisam ser tomados quando o processo de cura é extrapolado para humanos, pois experimentos com reparo de fraturas em coelhos têm mostrado que o coelho é um bom modelo experimental para o homem, mas a seqüência de cura acontece mais rapidamente no animal.⁴

Conclusões

A utilização de 2 gramas de autoenxerto de crista ilíaca, para obtenção de artrodese dorsolateral vertebral é uma técnica simples, de baixo custo e é eficaz na formação de massa óssea, determinando união vertebral estável as nove semanas após o procedimento cirúrgico em coelhos.

Abstract

The effectiveness of the iliac crest autograft in dorsolateral spinal fusion promotion of the lumbar vertebral body L5-L6 was evaluated in 33 New Zealand White rabbits, distributed in two groups, with nine animals in group 1 (G1), submitted the bilateral transverse processes decortification; and twenty-four in group 2 (G2), which received 2g of iliac crest autograft on decortified bilateral transverse processes. Three rabbits of G1 and eight of G2 were killed at 5, 7 and 9 weeks after surgery and submitted to palpation, X-ray and light microscopic evaluations. The fusion site of animals of G2 was submitted to biomechanic tests accomplished for evaluation of force and rigidity. All animals of G1 presented normal mobility of the segment operated in all moments of evaluation and they didn't present fusion evidence in X-ray analysis. In the light microscopic evaluations periosteal discreet reaction was observed, without evidence of bony bridge formation. In G2, evaluation for palpation and x-rays evidenced bone fusion to the 5 weeks, intensifying along the weeks. At 5 weeks, in the light microscopic analysis, reabsorption of bone fragments was observed, presence of trabecular bone and chondroides hearts, besides the abundant irrigation to the 7 weeks and osteointegration in every grafted bed to the 9 weeks, with bone endochondral formation prevailing. Force and rigidity increase of the fusion bone mass along the time of evaluation was observed in the biomechanic test. When a comparison of the treated vertebrae and no treated was accomplished, the union

Key-words:

Bone graft.
Arthrodesis.
Lumbar spine.

indexes were larger in all of the moments, in the treated group. A high percentage of vertebral fusion was gotten when iliac crest autograft was used in rabbits.

Referências

1. STEINMANN, J. C.; HERKOWITZ, H. N. Pseudoarthrosis of the spine. **Clinical Orthopaedics and Related Research**, n. 284, p. 80-90, 1992.
2. FEIGHAN, J. E.; STEVENSON, S.; EMERY, S. E. Biologic and biomechanic evaluation of posterior lumbar fusion in the rabbit – The effect of fixation rigidity. **Spine**, v. 20, n. 14, p. 1561-1567, 1995.
3. MUSCHLER, G. F.; LANE, J. M. Spinal fusion: principles of bone fusion. In: ROTHMAN, R. H.; SIMEONE, F. A., (Ed.) **The spine**. 3. ed. Philadelphia: Saunders, 1992. p. 63-72.
4. CURYLO, L. J.; JOHNSTONE, B.; PETERSILGE, C. A. Augmentation of spinal arthrodesis with autologous bone marrow in a rabbit posterolateral spine fusion model. **Spine**, v. 24, n. 5, p. 434-439, 1999.
5. ISHIKAWA, S.; SHIN, H. D.; BOWEN, J. R. Is it necessary to decorticate segmentally instrumented spines to achieve fusion? **Spine**, v. 19, n. 13, p. 1686-1690, 1991.
6. LORENZ, M.; ZINDRICK, M.; SCHWAEGLER, P. A. Comparison of single level fusions with and without Hardware. **Spine**, v. 16 (suppl.), p. 455-458, 1991.
7. FERNYHOUGH, J. C.; SCHIMANDLE, J. H.; WEIGEL, M. C. Chronic donor site pain complicating bone graft harvesting from the posterior iliac crest for spinal fusion. **Spine**, v. 17, n. 12, p. 1474-1480, 1992.
8. RIEBEL, G. D.; DODEN, S. D.; WHITESIDES, T. E. The effect of nicotine on incorporation of cancellous bone graft in an animal model. **Spine**, v. 20, n. 8, p. 1998-2202, 1995.
9. SILCOX, D. H.; DAFTARI, T.; BODEN, S. D. The effect of nicotine on spinal fusion. **Spine**, v. 20, n. 8, p. 1549-1553, 1995.
10. FRENKEL, S. R.; MOSKOVICH, R.; SPIVAK, J. Demineralized bone matrix – Enhancement of spinal fusion. **Spine**, v. 18, n. 12, p. 1634-1638, 1993.
11. COOK, S. D.; DALTON, J. E.; PREWETT, A. B. *In Vivo* evaluation of demineralized bone graft substitute for posterior spinal fusion. **Spine**, v. 20, n. 8, p. 877-886, 1994.
12. BASSEWITZ, H. L.; FISCHGRUND, J. S.; HERKOWITZ, H. N. Postoperative spine infections. **Seminars in Spine Surgery**, v. 12, n. 1, p. 203-211, 2000.
13. GRUBB, S. A.; LIPSCOMB, H. J. Results of lumbosacral fusion for degenerative disc disease with and without instrumentation: Two to five year follow up. **Spine**, v. 17, n. 4, p. 349-355, 1992.
14. TAKEDA, M. E. Experience in posterior lumbar interbody fusion: unicortical versus bicortical autogenous grafts. **Clinical Orthopaedics and Related Research**, n. 193, p. 120-126, 1985.