

Artérias destinadas ao útero e tuba uterina em gatas (*Felis catus*)

Arteries of the uterus and uterine tube in the female cat (*Felis catus*)

Maria Angélica MIGLINO¹; Rosana Marques SILVA²;
Marcia Rita Fernandes MACHADO³

CORRESPONDÊNCIA PARA:
Rosana Marques Silva
Universidade Paranaense - UNIPAR
Praça Mascarenhas de Moraes, s/n
Caixa Postal 224
87502-210 - Umuarama - PR
e-mail: rosana.ms@uol.com.br

1- Departamento de Cirurgia da Faculdade de Medicina Veterinária e Zootecnia da USP - SP
2- Universidade Paranaense - UNIPAR, Umuarama - PR
3- Faculdade de Ciências Agrárias e Veterinárias da UNESP, Campus de Jaboticabal - Jaboticabal - SP

RESUMO

Trabalhamos com 36 gatas adultas, SRD, obtidas através de doações. Em 30 desses animais foram injetados em seus vasos arteriais látex Neoprene 650 corado, para o estudo sistemático da origem e distribuição das artérias destinadas ao útero e tuba uterina. Seis desses animais foram utilizados para injeção de Acetato de Vinil, Método de Diafanização de Spaltholz e Radiografia de Contraste, para ilustrar nosso trabalho. Observamos que os vasos que se destinam à tuba uterina e ao útero provêm das artérias ováricas, artérias uterinas e suas colaterais (artéria vesical caudal e ramo uretral). Em todas as observações (100%), a artéria ovárica tem sua origem na aorta e emite um ramo em 56,67% das observações para a tuba uterina, e, em 43,33% das vezes, para o corno uterino e tuba uterina. Em todas as observações (100%), a artéria uterina tem sua origem na artéria vaginal, como um único vaso, e emite 1-4 ramos para a cérvix uterina, 1-2 ramos para a cérvix e corpo uterino, 1-4 ramos para o corpo uterino, 1-19 ramos para o corno uterino, 1 ramo para o corno uterino e tuba uterina e 1 ramo para a tuba uterina. A artéria vesical caudal e o ramo uretral auxiliam na irrigação da cérvix e corpo uterino, quando estes seguem para a uretra e bexiga, respectivamente. Encontramos anastomoses entre os ramos da artéria uterina e entre estes e os ramos da artéria ovárica.

UNITERMOS: Artérias; Útero; Ovidutos; Gatos.

INTRODUÇÃO

Este trabalho faz parte de uma linha de pesquisa que vem sendo desenvolvida junto ao Departamento de Cirurgia, da Faculdade de Medicina Veterinária e Zootecnia da Universidade de São Paulo e do Departamento de Morfologia da Universidade Federal de Uberlândia, MG. Seu principal objetivo é estudar os aspectos inerentes à circulação dos órgãos genitais dos animais domésticos.

Sabemos que nos grandes centros urbanos, a criação de gatos vem crescendo substancialmente, e com isto substituindo o cão como animal de companhia para o homem.

Assim, esta pesquisa tem como finalidade oferecer resultados que possam contribuir para o desenvolvimento da biologia da reprodução desta espécie, bem como fornecer ao cirurgião veterinário dados importantes a respeito da sistematização arterial dos órgãos reprodutores deste animal.

MATERIAL E MÉTODO

Foram estudados 36 gatos (*Felis catus*), fêmeas, adultas, pós morte, sem raça definida, obtidos através de doações do Hospital Veterinário da Faculdade de Medicina Veterinária e Zootecnia da Universidade de São Paulo-SP e do Centro de Controle de Zoonoses de Uberlândia-MG.

Em 30 animais, procedemos a uma incisão na parede lateral esquerda do tórax ao nível do 5º espaço intercostal, ampliamos o campo de trabalho com o afastamento da 5ª e 6ª costelas e

localizamos e isolamos a aorta (porção torácica). Nela introduzimos uma cânula de polietileno, mediante a qual lavamos o sistema arterial de cada animal com solução fisiológica e, em seguida, injetamos na artéria látex Neoprene 650^a corado com pigmento específico^b. Após o preenchimento, retiramos a cânula e a transfixamos com fio de algodão.

Prosseguimos com a fixação de cada peça através da perfusão na musculatura, cavidades torácica, abdominal e pélvica com uma solução aquosa de formol a 10%. Posteriormente todas as peças foram submersas em solução idêntica, onde permaneceram por no mínimo 96 horas. Na seqüência, posicionamos o animal em decúbito dorsal e iniciamos a dissecação através de uma incisão na linha mediana, do umbigo até a sínfise púbica. Outras duas incisões perpendiculares à primeira e localizadas caudalmente às últimas costelas direita e esquerda foram realizadas. Afastamos a musculatura da parede abdominal e pélvica, o que nos permitiu a visualização do útero e tuba uterina, bem como os vasos a eles destinados, com o auxílio de uma lupa RANSOR modelo LL20 e materiais cirúrgicos.

Em 2 animais nos quais realizamos uma incisão abdominal, caudalmente ao músculo diafragma, localizamos a aorta (porção abdominal), na qual, através de uma cânula de polietileno, lavamos em sentido caudal o sistema arterial com acetona PA e em seguida injetamos uma solução de acetato de vinil^c corado.

^a Dupont do Brasil S.A. Indústria Química.

^b GLOBO S.A. Tintas e Pigmentos.

^c Acetato de Vinyl. Union Carbide do Brasil.

Após este procedimento, retiramos os órgãos reprodutores femininos das gatas *pós mortem* e os colocamos numa solução aquosa de ácido sulfúrico a 30% por no mínimo 24 horas. Em seguida, realizamos a lavagem com água corrente.

Em outros 2 animais, fizemos incisão na região abdominal caudal ao músculo diafragma e, localizada a aorta (porção abdominal), injetamos em sentido caudal, através de uma cânula de polietileno, uma solução de gelatina corada por "Cinabrium"^d. Em seguida, retiramos os órgãos reprodutores femininos e fixamos o conjunto em uma solução aquosa de formol a 10% por no mínimo 24 horas.

Após este procedimento, realizamos um processo de desidratação das peças com álcool etílico, na seqüência: 50°, 60°, 70°, 80°, 90°, 95° GL, e álcool absoluto. As peças permaneceram de 2 a 4 dias em cada um dos álcoois e no último trocamos por 3 vezes. Uma vez comprovado com o alcoômetro que o álcool se mantinha a 98° GL, retiramos as peças, limpando-as com papel de filtro e, logo após, imergimos em solução de Benzol, o qual trocamos 2 vezes. Depois de imersas pela 2ª vez no Benzol, retiramos as peças deste líquido com uma pinça seca e as submergimos em um frasco contendo uma mistura de salicilato de metila e benzoato de benzila na proporção 5:2.

Finalmente em outros 2 animais incisionamos a região abdominal, caudalmente ao músculo diafragma, e, localizada a aorta (porção abdominal), introduzimos nela uma cânula de polietileno, injetando em sentido caudal Sulfato de Bário 1004^e. Após este procedimento, realizamos a radiografia com o animal posicionado em decúbito dorsal.

RESULTADOS

Em 30 gatos (*Felis catus*) observou-se que os vasos arteriais destinados ao útero provinham da porção abdominal da aorta. Para facilitar a exposição dos resultados, optou-se por dividir o útero em quatro partes, através de 2 planos imaginários. Um deles passando pelo plano mediano, permitindo uma avaliação entre os antímeros direito e esquerdo, e outro passando longitudinalmente pelo plano frontal, dividindo o útero em partes dorsal e ventral.

Para a sistematização destes vasos, descreveu-se sua origem, distribuição segmentar e o número de ramos que atingem a parede uterina. Isto posto, observamos:

Em todos os casos (100%), a artéria ovárica, originada da aorta, segue um trajeto tortuoso em direção ao ovário, sendo que em 34 observações (56,67%) emite 1 ou 2 ramos destinados à tuba uterina e, em 26 observações (43,33%), emite 1 ramo para a tuba uterina e corno uterino (Tab. 1, Fig. 2).

A artéria uterina originava-se da artéria vaginal, em todos os casos (100%), e, em 48 observações (80%), emite ramos somente ao útero, e, em 12 observações (20%), para o útero e tuba uterina, com os seguintes arranjos: 1 a 4 ramos para a cérvix uterina, 1 ou 2 ramos para cérvix e corpo uterino, 1 a 4 ramos para o corpo e corno uterino, 1 a 19 ramos para o corno uterino, 1 ramo para o corno e tuba uterina e 1 ramo para a tuba uterina (Tab. 2, Fig. 1).

O ramo uretral originou-se da artéria uterina e aparece em 6 observações, emitindo para o antímero esquerdo, face ventral, 1 ramo em 2 observações (6,67%), para a cérvix uterina; para o antímero direito, face ventral, 2 ramos, 1 observação (3,33%), para a cérvix uterina; 1 ramo, 1 observação (3,33%), para a cérvix e corpo uterino; para o antímero esquerdo, face dorsal, 1 ramo em 1 observação (3,33%), para a cérvix e corpo uterino; e, para o antímero direito, face dorsal, 1 ramo, 1 observação (3,33%), para a cérvix e corpo uterino (Tab. 3, Fig. 3).

A artéria vesical caudal originou-se da artéria uterina e, em 4 observações, emitiu ramos para o útero, da seguinte maneira: antímero esquerdo, face ventral: 1 ramo, 1 observação (3,33%), para a cérvix e corpo uterino; 1 ramo, 1 observação (3,33%), para o corpo uterino; antímero direito, face ventral: 1 ramo, 1 observação (3,33%), para o corpo uterino; e, para o antímero esquerdo, face dorsal, 1 ramo em 1 observação (3,33%), para a cérvix uterina (Tab. 4).

Identificaram-se anastomoses entre ramos das artérias uterinas na parede do corno, corpo e cérvix uterina e também no ligamento largo do útero, ainda, entre estes e ramos das artérias ováricas na parede do corno e tuba uterina, e, entre ramos da artéria uterina e ramo uretral na cérvix uterina. (Tab. 5).

No confronto das porcentagens, cuja variância da distribuição normal padrão pode oscilar de -1,96 a 1,96, correspondentes ao número de ramos da artéria uterina destinada ao útero, encontrou-se significância nas diferenças das proporções, quando a mesma emite 2 ramos para a cérvix uterina na face ventral esquerda em relação à face dorsal, cujo resultado obtido foi 2,967. Quando comparada sua distribuição no corno uterino, para 5 ramos na face ventral direita com a face dorsal direita, o resultado é de 2,020; ainda, para 5 ramos, na face dorsal direita quando confrontada com a face

Tabela 1

Sumário dos números de ramos, nº de observações e freqüência da artéria ovárica no útero e tuba uterina, de gatas. São Paulo, 1998.

Artéria Ovárica	A.E			A.D		
	Local	nº R	nº obs.	Freq.	nº obs.	Freq.
Tuba uterina		1	14	46,67%	17	56,67%
		2	1	3,33%	2	6,67%
Tuba uterina /Corno uterino (F.D)		1	2	6,67%	1	3,33%
Tuba uterina /Corno uterino (F.V)		1	13	43,33%	9	30,00%
Tuba uterina e Corno uterino (F.V)		1	-	-	1	3,33%

^d Sulfeto de mercúrio, Carlo Erba, Milano, Itália.

^e Bariogel[®] Laboratório Cristalia Produtos Químicos Farmacêuticos Ltda.

Tabela 2

Sumário dos números de ramos, nº de observações e frequência da artéria uterina no útero e tuba uterina, de gatas. São Paulo, 1998.

Artéria Uterina		F.V.				F.D.				
Local	nº R	A.E.		A.D.		A.E.		A.D.		
		nº obs.	Freq.	nº obs.	Freq.	nº obs.	Freq.	nº obs.	Freq.	
-Cervix	1	14	46,67%	14	46,67%	19	63,33%	20	66,67%	
	2	3	10,00%	8	26,67%	2	6,67%			
	3	2	6,67%	1	3,33%			1	3,33%	
	4			1	3,33%	1	3,33%			
-Cervix/Corpo	1	16	53,33%	14	46,67%	9	30,00%	10	36,67%	
	2	3	10,00%			1	3,33%	1	3,33%	
- Corpo	1	14	46,67%	11	36,67%	12	40,00%	10	33,33%	
	2	4	13,33%	8	26,67%	5	16,67%	9	30,00%	
	3	3	10,00%	4	13,33%	5	16,67%	1	3,33%	
- Corpo/Corno	4	1	3,33%	1	3,33%	2	6,67%	1	3,33%	
	1	11	36,67%	15	50,00%	12	40,00%	14	46,67%	
	2			4	13,33%	2	6,67%			
	1			1	3,33%	2	6,67%	3	10,00%	
	2	1	3,33%	1	3,33%	1	3,33%	1	3,33%	
	3	2	6,67%	1	3,33%	2	6,67%			
	4	3	10,00%	3	10,00%	3	10,00%	1	3,33%	
	5	1	3,33%	3	10,00%	2	6,67%	8	26,67%	
	6	3	10,00%	1	3,33%	7	23,33%	1	3,33%	
	7	3	10,00%	5	16,67%	1	3,33%	3	10,00%	
	- Corno	8	2	6,67%			2	6,67%	2	6,67%
		9	5	16,67%	4	13,33%	2	6,67%	3	10,00%
		10	2	6,67%			4	13,33%	3	10,00%
		11			2	6,67%	1	3,33%	1	3,33%
		12	3	10,00%	3	10,00%			2	6,67%
		13	1	3,33%						
		14	1	3,33%	1	3,33%	1	3,33%		
		15			2	6,67%				
		16	2	6,67%	1	3,33%	1	3,33%	1	3,33%
17		1	3,33%	1	3,33%					
19							1	3,33%		
- Corno/Tuba uterina	1	3	10,00%	3	10,00%	1	3,33%			
- Tuba uterina	1	3	10,00%	1	3,33%			1	3,33%	

Tabela 3

Sumário dos números de ramos, nº de observações e frequência do ramo uretral no útero, de gatas. São Paulo, 1998.

Ramo Uretral		F.V.				F.D.			
Local	nº R	A.E.		A.D.		A.E.		A.D.	
		nº obs.	Freq.	nº obs.	Freq.	nº obs.	Freq.	nº obs.	Freq.
-Cervix	1	2	6,67						
	2			1	3,33%				
-Cervix / Corpo	1			1	3,33%	1	3,33%	1	3,33%

dorsal esquerda obtém-se uma diferença de 2,222, e, também para 6 ramos, quando comparada a face dorsal esquerda com a dorsal direita, encontrou-se uma diferença significativa de 2,222.

Com relação às anastomoses, encontrou-se diferença significativa no corno uterino quando ramos da artéria uterina anastomosaram-se com ramos da artéria ovárica (ramo uterino). Assim, no corno uterino face ventral esquerda em 12 observações

(40,00%) visualizou-se uma anastomose, enquanto na face dorsal esquerda encontramos em 1 observação (3,33%), obtendo uma diferença das proporções de 3,462, portanto, significativa.

Ainda, no corno em sua face dorsal direita não se identificou nenhuma anastomose, obtendo uma diferença de 3,261, quando comparado com sua face ventral direita onde se encontrou uma anastomose em 9 observações (30,00%).

Tabela 4

Sumário dos números de ramos, nº de observações e freqüência da artéria uterina no útero e tuba uterina, de gatas. São Paulo, 1998

Artéria Vesical Caudal		F.V.				F.D.			
Local	nº R	A.E.		A.D.		A.E.		A.D.	
		nº obs.	Freq.	nº obs.	Freq.	nº obs.	Freq.	nº obs.	Freq.
-Cervix	1					1	3,33%		
-Cervix / Corpo	1	1	3,33%						
-Corpo	1	1	3,33%	1	3,33%				

Tabela 5

Sumário dos números de anastomoses, nº de observações e freqüência da artéria no útero e tuba uterina, de gatas. São Paulo, 1998.

Anastomoses		F.V.				F.D.					
Local	Artérias	an	A.D.		A.E.		A.E.		A.D.		
			nº obs.	Freq.	nº obs.	Freq.	nº obs.	Freq.	nº obs.	Freq.	
-Cervix	Auterina/Ruretral	1			1	3,33%					
-Cervix	Auterina/Auterina	1			1	3,33%					
-Corpo	Auterina/Auterina	1	5	16,67%	3	10,00%	4	13,33%	2	6,67%	
		2			1	3,33%					
-Corno	Auterina/Auterina	1	4	13,33%	3	10,00%	5	16,67%	4	13,33%	
		2	1	3,33%	3	10,00%			1	3,33%	
		3	1	3,33%	2	6,67%					
		4	1	3,33%							
		5	1	3,33%							
		7								1	3,33%
		10	1	3,33%							
-Corno	Auterina/Aovárica	1	9	30,00%	12	40,00%	1	3,33%			
-Tuba uterina	Auterina/Aovárica	1	1	3,33%	1	3,33%					
-Ligamento Largo	Auterina/Auterina	1	1	3,33%			1	3,33%			
-Corpo	Auterina _{DI} -Auterina _{AE}	1	Face Ventral		Face Dorsal						
		2	nº Obs.	Freq.	nº obs.	Freq.	nº obs.	Freq.	nº obs.	Freq.	
			1	3,33%	2	6,67%	1	3,33%			
-Corpo	Auterina _{FD} -Auterina _{FV}	3	Antimero Direito								
			nº obs.	Freq.							
			1	3,33%							

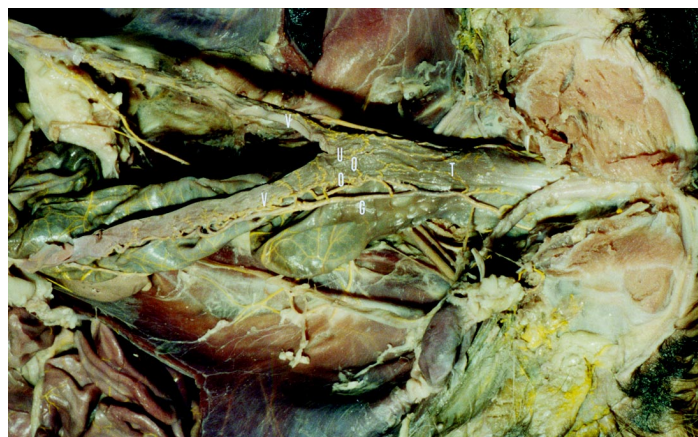


Figura 1

Vista ventral da cavidade pélvica de gata (*Felis catus*), onde visualizamos a artéria uterina e sua distribuição no útero.

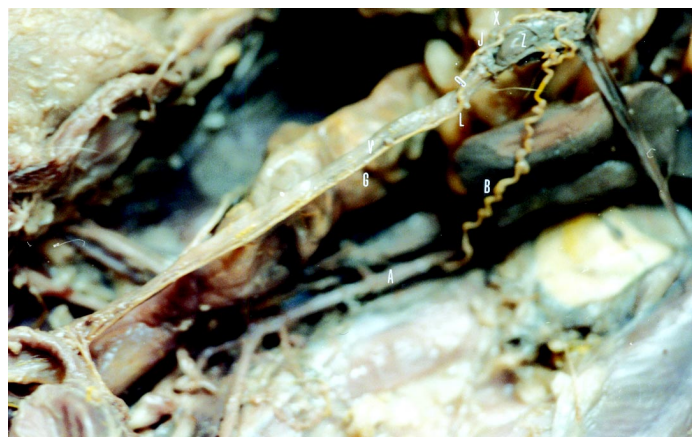

Figura 2

Vista lateral direita do útero, tuba e ovário de gata (*Felis catus*), mostrando a distribuição da artéria uterina no ovárica.

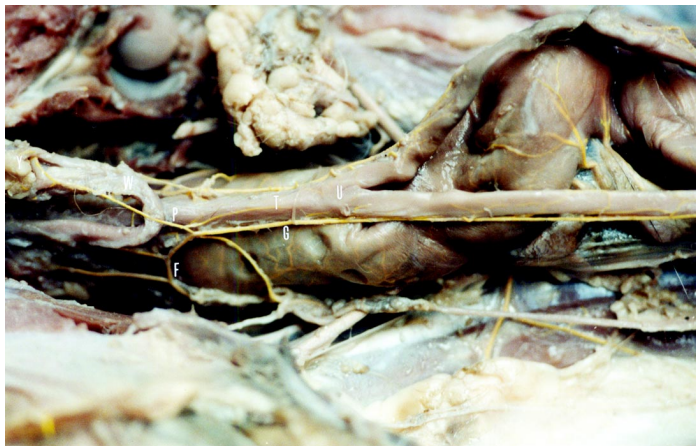

Figura 3

Vista ventral da cavidade pélvica de gata (*Felis catus*), onde a bexiga e uretra foram deslocadas caudalmente, mostrando a distribuição do ramo uretral.

Legendas das Figuras

- A- Aorta
- B- Artéria ovárica
- A- Artéria vaginal
- B- Artéria uterina
- A- Ramo tubário da artéria ovárica
- A- Ramo tubário da artéria uterina
- A- Anastomose
- B- Ramo uretral
- A- Cérvix uterina
- B- Corpo uterino
- C- Corno uterino
- D- Uretra
- E- Tuba uterina
- F- Bexiga urinária
- G- Ovário

Com relação à artéria ovárica, artéria vesical caudal e ramo uretral não resultou diferença significativa entre as faces ou antímeros, no que se refere a sua distribuição na tuba uterina, corno, corpo e cérvix uterina.

DISCUSSÃO

Para as artérias que se dirigem aos órgãos genitais femininos, os autores por nós consultados adotaram diferentes denominações, ou seja, para a artéria que se dirige ao ovário como artéria ovariana^{2,10,12,13,16,17,18,22,23,28,29,31,34,37}, artéria útero-ovariana^{7,25}, artéria útero-ovárica^{6,19,35}, artéria espermática interna^{14,33}, artéria espermática interna e útero-ovárica⁹, útero-ovariana e ovariana^{4,26}, artéria espermática interna e útero ovariana^{15,36}, artéria ovárica e ovariana⁸ e artéria ovárica^{1,3,11,20,21,27,30,32}, termo este indicado pelo International Committee on Veterinary Gross Anatomical Nomenclature²⁴, motivo pelo qual foi por nós utilizado. Com relação à sua origem, verificamos que ela surge da face ventral da artéria aorta, assim como relatam a maioria dos autores por nós pesquisados, com exceção de Trautmann; Fiebiger³⁸, que descrevem que as artérias destinadas aos ovários são procedentes das artérias espermática interna e uterina, outros citam que podem também ser ramo das artérias renais^{10,23,33} e ainda da artéria mesentérica caudal, descrito também por Schwarze e Schröder³³.

Relativamente à distribuição da referida artéria, vários autores a descrevem emitindo ramos somente à tuba uterina^{2,12,15,28,29}, como encontramos em 56,67% das observações, e, ainda, Pavaux e Descamps²⁸ descrevem que a artéria ovárica emite 3 ramos para a tuba uterina, o que difere em parte dos nossos resultados em que encontramos 1 ou 2 ramos. Outros autores descrevem a artéria ovárica emitindo ramos para a tuba uterina e útero^{1,8,9,14,18,24,26,32,35,37}, porém não descrevem a área do útero como os outros autores fazem, especificando como sendo o corno uterino, fato este que encontramos em 43,33% de nossas observações. Ainda, descrevem que a artéria ovárica além de irrigar o ovário emite ramos somente para o corno uterino^{4,7,19,31}, o que não encontramos em nenhuma de nossas peças. Schwarze e Schröder³³ mencionam que a artéria ovárica distribui-se na glândula genital e continua-se como ramo uterino (artéria uterina cranial), a qual emite o ramo tubário para o oviduto, fato este que não encontramos em nossas peças. Outros autores são superficiais, citando apenas que a referida artéria emite ramos para o sistema urogenital¹⁷, mencionam^{4,6,13,20,27} que ela emite um ramo uterino sem comentar a sua área de distribuição. Por outro lado^{10,11,16,21,38}, relatam que a artéria ovárica emite ramos destinados somente ao ovário, o que não encontramos em nenhuma observação. Com relação à nomenclatura dada para o ramo destinado à tuba uterina^{14,24,32} o denominam de ramo tubário, assim como nós, enquanto alguns pesquisadores^{9,18,33} o chamam de ramo tubárico, e Pavaux e Descamps²⁸ o denominam de artéria tubárica. Para o ramo da artéria ovárica destinada ao útero, encontramos a denominação de artéria uterina cranial^{14,33} ou, ainda, ramo uterino^{3,9,18,19,20,24,32}, nomenclatura adotada por nós. De outra parte, Barone e Pavaux⁴ a denominam de artéria tubo-uterina.

Quanto à principal artéria responsável pela irrigação do útero, a maioria dos autores são unânimes quanto a sua denominação, ou seja, artéria uterina, como^{1,2,3,6,7,8,9,10,11,12,13,15,18,19,20,22,23,25,26,27,29,30,31,32,35,36,37}, o International Committee on Veterinary Gross Anatomical Nomenclature²⁴, o qual acompanhamos. Porém, Barone e Pavaux⁴ relatam que o vaso denominado até então de artéria uterina é somente um ramo uterino da artéria vaginal, a qual recebe o nome de artéria cérvico-vaginal. Ellenberger e Baum¹⁴ a denominam de artéria uterina média, ainda Schwarze e Schröder³³ a denominam de artéria uterina caudal, enquanto Harrison²¹ descreve este vaso como artéria hemorroidal média. Quanto à origem deste vaso, verifica-se uma grande divergência entre os autores. Alguns descrevem a artéria uterina originando-se da artéria umbilical^{6,9,14,35}, da artéria pudenda interna^{7,8,19,25,30,36}, da artéria hemorroidal média^{10,23,31,33,37}, da artéria íliaca interna²², ou, ainda, da artéria urogenital^{18,20,26}. Outros, da artéria vaginal^{1,2,3,12,13,15,27,29,32}, descrição que se soma àquela do International Committee on Veterinary Gross Anatomical Nomenclature²⁴, que foi encontrada em todas as nossas observações.

Com relação à distribuição da artéria uterina, os autores são sempre vagos,^{9,11,15} comentam apenas que esta supre o útero. Lesbre²⁵ cita que ela forma uma rica rede na parede do útero, Trautmann e Fiebiger³⁸ relatam que os vasos sanguíneos penetram no ligamento largo e na parede uterina e são numerosos. Já Ellenberger e Baum¹⁴ descrevem que a citada artéria segue lateralmente para a cérvix, corpo e corno uterino, assim como encontramos em 80% das observações, porém estes autores não discutem o número de ramos e a sua distribuição. Por sua vez, Barone³

relata que a artéria uterina envia de 6 a 8 ramos que ganham o útero e formam uma série de arcada anastomótica secundária e delgada, com o que não concordamos, pois em nossas peças encontramos a artéria uterina emitindo mais de 19 ramos para o útero. Outros autores^{2,12,18,26,30} mencionam ainda que a artéria uterina emite um ramo para a tuba uterina, fato que encontramos em 20% das nossas observações. Rauch³⁰ descreve que a artéria vaginal emite um ramo uterino e que se origina da artéria uterina, do que discordamos, por não termos encontrado em nenhuma de nossas preparações.

Ainda, originando da artéria uterina e participando na irrigação do útero, encontramos a artéria vesical caudal e o ramo uretral, fato este que não foi mencionado por nenhum autor. Com relação à origem destes vasos, Lesbre²⁵ descreve que se originam da artéria pudenda interna. Miller²⁶ descreve que a artéria vesical caudal origina-se da artéria urogenital, e, ainda, Gonzalez y Garcia e Gonzalez Alvares¹⁹ mencionam que se origina da artéria pudenda interna. Rauch³⁰ descreve a artéria vesical caudal originando-se da artéria uterina e o ramo uretral da artéria vaginal, enquanto Adams¹ descreve que a artéria vesical caudal e os ramos uretrais originam-se da artéria uterina. Esta disposição encontra-se em todas as peças em que essas artérias emitiam ramos ao útero. À parte do nosso resultado está a descrição do International Committee on Veterinary Gross Anatomical Nomenclature²⁴, que relata os ramos uretrais originando-se da artéria vesical caudal.

A maioria dos autores^{1,6,7,8,13,14,15,18,20,25,26,27,29,30,31,37} comentam a ocorrência de anastomoses entre a artéria ovárica e uterina, com o que concordamos, porém somente Rauch³⁰ cita que a anastomose está presente na tuba uterina (trompa), enquanto Reighard; Jennings³¹ e Miller²⁶ descrevem estas anastomoses no corno uterino, fato este encontrado com maior frequência nas nossas observações. Com relação às anastomoses entre ramos uterinos das artérias uterinas, não há relatos, fato este que encontramos na cérvix, corpo e corno uterino das peças por nós estudadas. Rauch³⁰, Getty et al.¹⁸ descrevem que a artéria uterina emite um ramo caudal para anastomosar-se com a artéria vaginal, o que não encontramos em nossas peças.

CONCLUSÕES

1. A irrigação arterial que se destina à tuba uterina e ao útero provém das artérias uterinas e ováricas. Para o útero existe ainda uma contribuição do ramo uretral e da artéria vesical caudal;
2. As artérias ováricas originam-se na superfície ventrolateral da porção abdominal da aorta, segue um trajeto sinuoso em direção ao ovário e emite 1 ramo na maioria das vezes para a tuba uterina e em menor frequência para a tuba uterina e corno uterino;
3. As artérias uterinas constituem-se nos principais vasos destinados a nutrir o útero e originam-se das artérias vaginais como um único ramo, que por sua vez divide-se em uma série de pequenos ramos até a parede do referido órgão;
4. As artérias uterinas também contribuem na irrigação da tuba uterina;
5. A artéria uterina emite de 1 a 4 ramos destinados à cérvix uterina, 1 ou 2 ramos para a cérvix e corpo uterino, 1 a 4 ramos para o corpo uterino, 1 a 19 ramos para o corno uterino, 1 ramo para o corno uterino e tuba uterina e 1 ramo somente para a tuba uterina;
6. O ramo uretral e a artéria vesical caudal auxiliam na irrigação da cérvix e corpo uterino e seguem seu caminho em direção à uretra e bexiga urinária, respectivamente;
7. Em todos os casos que o ramo uretral e a artéria vesical caudal emite ramos para a cérvix e corpo uterino, eles originam-se da artéria uterina;
8. As anastomoses existentes entre ramos das artérias ováricas e ramos das artérias uterinas ocorrem na maioria dos casos no corno uterino em sua face ventral e em menor frequência na tuba uterina;
9. Entre ramos uterinos as anastomoses são encontradas no corpo, corno e cérvix uterina, porém os vasos se limitam a irrigar a face e o antímero específico, onde somente em poucas observações não encontramos o fato exposto;

SUMMARY

We worked with 36 non-defined race female, adults cats, obtained from donations. In 30 of these animals was inject in their arterial vases latex Neoprene 650, red-faced, for the systematical study of the origin and distribution of the arteries leading to the uterus and uterine tube. In 6 of these animals was utilized injection of Vinil Acetat, Spaltholz Diafanization Method and Radiography with contrast, to illustration our lead labor. We observed that the vases that lead to the uterine tube and to the uterus come from the ovaries arteries, uterine arteries and their collateral's (caudal vesical artery and urethral branch). In all observations (100%), the ovaric artery has its origin in the aorta artery and emits one branch in 56.67% of the observations to the uterine tube and in 43.33% of the times to the uterine horn and uterine tube. In all observations (100%), the uterine artery has its origin in the vaginal artery, as a unique vase, and emits 1-4 branches to the uterine cervix, 1-2 branches to the cervix and uterine body, 1-4 branches to the uterine body, 1-19 branches to the uterine horn, 1 branch to the uterine horn and uterine tube and 1 branch to the uterine tube. The caudal vesical artery and the urethral branch helps at irrigation of the cervix and the uterine body, when these ones go to the urethra and bladder, respectively. We're found anastomoses between the branches of the uterine artery and between these and the branches of the ovaric artery.

UNITERMS: Arteries; Uterus; Oviducts; Cats.

REFERÊNCIAS

- 1- ADAMS, D. R. **Anatomia canina**. Zaragoza: Acribia, 1988. p. 314-315, 348-9.
- 2- ANDERSON, W. D.; ANDERSON, B. G. **Atlas of canine anatomy**. Philadelphia: Lea & Febiger, 1994. p. 772-777.
- 3- BARONE, R. **Anatomie comparée des mammifères domestiques**. Paris: Vigot, 1990. v. 4, p. 429-433.
- 4- BARONE, R.; PAVAU, C. Les vaisseaux sanguins du tractus génital chez les femelles domestiques. **Bulletin de la Société de Sciences Vétérinaires**, Lyon, v. 64, n. 1, p. 34-44, 1962.
- 5- BARONE, R.; PAVAU, C., 1962 *apud* PIÉRARD, J., 1972. p. 207.
- 6- BOSSI, V.; CARADONA, G. B.; SPAMPANI, G.; VARALDI, L.; ZIMMERL, U. **Trattado di anatomia veterinaria**. Milano: Francesco Vallardi, s.d. v. 2, p. 211-238.
- 7- BOURDELLE, E.; BRESSOU, C. **Anatomie regionale des animaux domestiques**. Paris: J. B. Baillière, 1953. v. 4, p. 67; 414-415.
- 8- BRADLEY, O. C. **Topographical anatomy of the dog**. London: Paternoster Row, 1935. p. 82-129.
- 9- BRUNI, A. C.; ZIMMERL, U. **Anatomia degli animali domestici**. Milano: Francesco Vallardi, 1947. v. 2, p. 352; 365-366.
- 10- CHIASSON, R. B.; BOOTH, E. S. **Laboratory anatomy of the cat**. Dubuque: Wm. C. Brown, 1982. p. 79-80.
- 11- CROUCH, J. E. **Text-atlas of cat anatomy**. Philadelphia: Lea & Febiger, 1969. p. 185.
- 12- DEL CAMPO, C. H.; GINTHER, O. J. Arteries and veins of uterus and ovaries in dogs and cats. **American Journal Veterinary Research**, v. 35 n. 3, p. 409-415, 1974.
- 13- DYCE, K. M.; SACK, W. O.; WENSING, C. J. G. **Tratado de anatomia**. Rio de Janeiro: Guanabara Koogan, 1990. p. 365.
- 14- ELLENBERGER, W.; BAUM, H. **Handbuch der vergleichenden anatomie der haustiere**. 18 aufl. Berlin: Springer, 1977. p. 681; 712; 717.
- 15- EVANS, H. E.; CHRISTENSEN, G. C. **Miller's anatomy of the dog**. Philadelphia: W. B. Saunders, 1979. p. 727-748.
- 16- FEENEY, D. A.; FLETCHER, T. F.; HARDY, R. M. **Atlas of correlative imaging anatomy of the normal dog**: ultrasound and computed tomography Philadelphia: W. B. Saunders, 1991. p. 236-237.
- 17- FIELD, E. H.; TAYLOR, E. M. **An atlas of cat anatomy**. Chicago: University of Chicago, 1950. p. 50.
- 18- GETTY, R.; SISSON, S.; GROSSMAN, J. D. **Anatomia dos animais domésticos**. 5.ed. Rio de Janeiro: Interamericana, 1981. v. 2, p. 1536-1538.
- 19- GONZALEZ Y GARCIA, J.; GONZALEZ ALVAREZ, R. **Anatomia comparada de los animales domesticos**. 7.ed. Madrid: Grafica Canales, 1961. p. 634-641.
- 20- HABEL, R. E. **Anatomia veterinaria aplicada**. 2.ed. Zaragoza: Acribia, 1988. p. 279.
- 21- HARRISON, B. M. **Disecccion del gato**. Zaragoza: Acribia, 1969. p. 145-153; 195-196.
- 22- HORSBURGH, D. B.; HEATH, J. P. **Atlas of cat anatomy**. 3.ed. California: Stanford University Press, 1952. p. 33-40.
- 23- HYMAN, L. H. **Comparative vertebrate anatomy**. Chicago: The University of Chicago Press, 1942. p. 375-377.
- 24- INTERNATIONAL COMMITTEE ON VETERINARY GROSS ANATOMICAL NOMENCLATURE. **Nomina anatomica veterinaria**. 4.ed. Zurich, 1994. (Together with nomina histologica, 2.ed., 1992 and nomina embriologica veterinary, 1992).
- 25- LESBRE, F. X. **D'anatomie comparée des animaux domestiques**. Paris: J. B. Ballière, 1923. v. 2, p. 380-381.
- 26- MILLER, M. E. **Guide to the dissection of the dog**. 3.ed. Ithaca: Edwards Brothers, 1952. p. 220-221; 225; 226.
- 27- NICKEL, R.; SCHUMMER, A.; SEIFERLE, E. **The circulatory system, the skin, and the organs of the domestic animals**. Berlin: Paul Parey, 1981. v. 3, p. 176-183.
- 28- PAVAU, C.; DESCAMPS, J. Sur la vascularisation artérielle de l'oviducte des mammifères domestiques. **Bulletin de la Societa des Sciences Vétérinaires**, Lyon, v. 68, n. 4 p. 343-344; 350, 1966.
- 29- PIÉRARD, J. **Anatomie appliquée des carnivores domestiques chien et chat**. Paris: Maloine, 1972. p. 207.
- 30- RAUCH, R. Beitrag zur arteriellen versorgung der bauch-und beckenhöhle bei Katze und hund. **Zentralblatt für Veterinarmedizin, Reihe A**, v. 10, n. 5, p. 397-398, 1963.
- 31- REIGHARD, J.; JENNINGS, H. S. **Anatomy of the cat**. New York: Henry Holt, 1929, p. 304-308.
- 32- SCHALLER, O. **Nomenclatura anatómica veterinária ilustrada**. Zaragoza: Acribia, 1996. 614 p.
- 33- SCHWARZE, E.; SCHRÖDER, L. **Aparato circulatorio y piel**. Zaragoza: Acribia, 1972. Tomo 3, p. 72-73; 85-88.
- 34- SHIVELY, M. J. **Veterinary anatomy**. 2.ed. New York: Sharon Ashby, 1987. p. 301-306.
- 35- SISSON, S. **Anatomia de los animales domesticos**. 4.ed. Barcelona: Salvat, 1959. p. 748-750; 752.
- 36- STOKOE, W. M. **A guide to comparative veterinary anatomy**. London: J. B. Baillière, 1967. p. 60.
- 37- TAYLOR, T. W.; WEBER, J. R. **Functional mammalian anatomy**. Toronto: D. Van Nostrand, 1951. p. 308-312.
- 38- TRAUTMANN, A.; FIEBIGER, T. J. **Histologia y anatomia microscópica comparada de los animales domésticos**. 7.ed. Barcelona: Labor, 1942. p. 325-333.

Recebido para publicação: 15/10/1998

Aprovado para publicação: 19/03/2001