

SELECCIÓN DE OSTEOSÍNTESIS EN LA RECONSTRUCCIÓN MAXILAR CON INJERTO ÓSEO DE CRESTA ILIACA

SELECTION OF OSTEOSYNTHESIS IN MAXILLARY RECONSTRUCTION WITH ILIAC CREST BONE GRAFT

Henrique Duque Netto^{1a}, Sergio Olate^{2a}, Jaime Rodríguez-Chessa^{3a}, Leandro Kluppel^{4b}, Márcio de Moraes^{5b}, Renato Mazzonetto^{5c}

RESUMEN

La reconstrucción ósea maxilar con injertos libres junto a la osteotomía Le Fort I ha sido desarrollada para dar respuesta a las necesidades clínicas funcionales y estéticas de los pacientes, debido principalmente a la discrepancia antero-posterior de las maxilas atróficas. Dentro de la técnica, existe necesidad de osteosíntesis mediante fijación interna rígida (FIR) que puede ser desarrollada tanto con dispositivos metálicos como con dispositivos reabsorbibles. El presente estudio evalúa el uso de ambos materiales de fijación, relatando las características, comparaciones y situaciones clínicas que podrían estar asociados a su elección. (KIRU. 2013;10(2):161-5).

Palabras clave: Osteotomía LeFort I, atrofia maxilar, osteosíntesis (Fuente: DeCS BIREME).

ABSTRACT

The maxillary bone reconstruction with free flaps with LeFort I osteotomy has been developed to give answer to the functional and aesthetic clinical needs of patients, mainly due to the anteroposterior discrepancy of atrophic maxillae. Within the technique, there is need for osteosynthesis through rigid internal fixation (RIS) that can be developed as both metal devices and absorbable devices. This study evaluates the use of both fixing materials, relating the features, comparisons and clinical situations that might be associated with its choice. (KIRU.2013;10(2):161-5).

Key words: Osteotomy, LeFort I, maxillary atrophy, osteosynthesis (Source: MeSHNLM).

¹ Departamento de Cirugía Oral y Maxilofacial, Universidade Federal de Juiz de Fora, Brasil.

² División de Cirugía Oral y Maxilofacial, Universidad de La Frontera, Chile.

Centro de Investigación en ciencias Biomédicas, Universidad Autónoma de Chile, Chile

³ Departamento de Cirugía Oral y Maxilofacial, Universidad de San Martín de Porres, Perú

⁴ Departamento de Cirugía Oral y Maxilofacial, Universidad Estadual de Ponta Grossa, Brasil

⁵ Área de Cirugía Oral y Maxilofacial, Universidad Estadual de Campinas, Brasil

^a Cirujano dentista, cirujano oral máxilofacial, MS, PhD, Prof. asistente

^b Cirujano dentista, cirujano oral máxilofacial, MS, PhD, Prof. asociado

^c Cirujano dentista, cirujano oral máxilofacial, MS, PhD, Prof. titular

Correspondencia

Sergio Olate

Unidad de Cirugía Oral y Máxilofacial, Universidad de La Frontera, Temuco, Chile.

Claro Solar N.º 115, Temuco, Chile. Teléfono: 56-45-325000

Correo electrónico: sergio.olate@ufrontera.cl

INTRODUCCIÓN

Los sistemas de osteosíntesis mediante fijación interna rígida (FIR) fueron utilizados inicialmente en el área de traumatología y ortopedia para la fijación de fracturas en extremidades ⁽¹⁻³⁾; el año 1890 se realizó una de las primeras aplicaciones para la fijación de fragmentos óseos por medio de placas y tornillos, cuando Lambotte utilizó una aleación metálica para osteosíntesis de húmero. Posteriormente, Christiansen en 1945 utilizó placas confeccionadas en tantalo para la fijación de fracturas inestables de mandíbula ⁽⁴⁾. El año 1958, con la formación del Arbeitsgemeinschaft Osteosynthesefragen - Association for the Study of Internal Fixation (AO/ASIF), fue posible establecer un desarrollo tecnológico pronunciado y as-

cedente en términos de protocolos, técnicas y materiales quirúrgicos de uso en traumatología maxilofacial y que, por consecuencia, fueron aplicadas en las técnicas de osteotomías maxilo-mandibulares ⁽⁵⁾.

El tratamiento de pacientes con maxilas atróficas a través de injertos óseos ha aumentado conforme aumenta la expectativa de vida del hombre, siendo la osteotomía Le Fort I asociada a injertos interposicionales una opción para los casos de atrofia severas con discrepancia antero-posterior negativa conforme lo descrito por Bell *et al.* ⁽⁶⁾ y Keller *et al.* ⁽⁷⁾. Algunos estudios han reportado buenos resultados terapéuticos cuando ha sido utilizada la osteotomía Le Fort I en conjunto con injertos óseos, relatando una supervivencia de los injertos entre 67 y 95%




Figura 1. Análisis macroscópico y microscópico (microscopía electrónica de barrido) de los tornillos absorbibles (A - C) y metálicos (B - D). El tornillo metálico presenta un tamaño menor y el paso de rosca en los tornillos metálicos también es menor

junto a una sobrevida de implantes cercana al 91%, lo cual es bastante aproximado a la sobrevida de implantes en aéreas no injertadas ⁽⁸⁻¹²⁾.

La fijación de los injertos óseos junto a la fijación de la maxila puede ser obtenida con alambres metálicos, sistemas de FIR metálicos a base de titanio y también con sistemas de FIR absorbibles a base de polidioxanona (PDS), ácido poliláctico (PLA) y ácido poliglicólico (figura 1).

Hace 30 años que los materiales de osteosíntesis a base de titanio han sido utilizados en cirugía maxilofacial con resultados previsible y estables; sin embargo, los materiales absorbibles presentan opciones que podrían minimizar las desventajas de los metales utilizados como FIR ^(13,14) y alcanzar las propiedades ideales de un material de osteosíntesis.

El objetivo de este trabajo es comparar el uso de materiales absorbibles y no absorbibles utilizados en la osteosíntesis de injertos óseos asociados a osteotomías de Le Fort I para reposición maxilar anterior.

SISTEMAS DE OSTEOSÍNTESIS

Sistemas metálicos

Entre los años 1970 y 1980 varios autores desarrollaron y popularizaron técnicas de osteosíntesis con tornillos y placas de titanio para el tratamiento de fracturas maxilofaciales y el manejo de deformidades dentofaciales ⁽¹⁵⁻¹⁹⁾.

Inicialmente, los materiales eran compuestos de aleaciones de cromo y cobalto o acero, siendo necesarios un segundo tiempo quirúrgico para retirarlos ⁽²⁰⁻²¹⁾. Cuando el titanio fue divulgado como material de osteosíntesis, la gran ventaja fue su biocompatibilidad que hacía posible la integración del material sin la necesidad de retiro posterior.

Las importantes ventajas y aplicaciones de la osteosíntesis con titanio como la biocompatibilidad, estabilidad ósea y versatilidad de aplicación fueron contrastadas con desventajas asociadas a la posible palpación del material por parte del paciente, hipersensibilidad al frío, liberación de iones metálicos, corrosión del material, reacciones alérgicas y de hipersensibilidad, entre otras ⁽²²⁾.

En el caso de reconstrucciones óseas para posterior rehabilitación con implantes, es necesario el retiro de estos materiales de osteosíntesis. Cuando es realizada la fijación y estabilización de los injertos, generalmente son utilizados tornillos largos con técnicas posicionales y compresivas que llegan, muchas veces, hasta la cortical medial del sitio receptor ⁽⁹⁾. Injertos en bloque en el seno maxilar también son realizados con esta técnica, ya que la imposibilidad de mantener la membrana sinusal intacta con la osteotomía Le Fort I exige estabilizar con tornillos largos ⁽²³⁾ (figura 2). Para instalar los implantes dentales con una altura media de 10 a 13 mm y con diámetro aproximado de 3,5 a 4 mm, es necesario retirar este material de fijación.

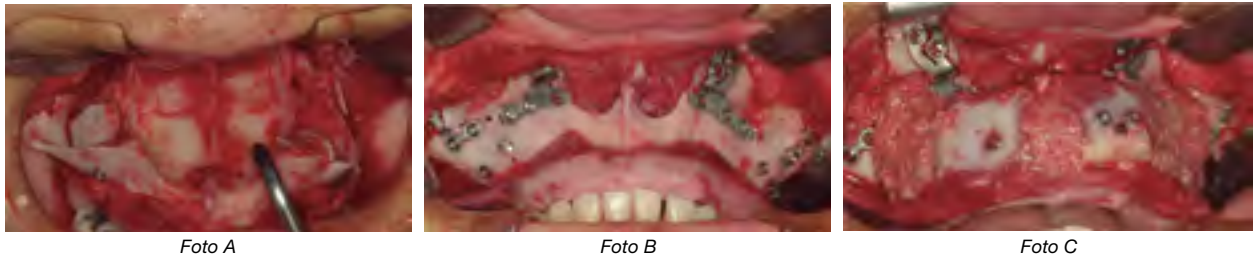

Figura 2. Reconstrucción maxilar utilizando material metálico. A. Bloques óseos en seno maxilar con tornillos de fijación metálico. B. FIR de maxila después de realizar la osteotomía Le Fort I. C. Bloques óseos fijados con tornillos de titanio con técnica compresiva

SISTEMAS ABSORBIBLES

Existe una creciente evolución de materiales a base de polímeros. Algunas características del material ideal para osteosíntesis deben ser el promover suficiente rigidez para estabilizar la secuencia de reparación ósea, no ser inmunógeno, teratógeno, alergénico o mutagénico, y ser completamente absorbido después del proceso de reparación ósea sin presentar metabolitos como residuos de la absorción que causen alteraciones locales o sistémicas ^(24,25).

Los materiales absorbibles son elaborados con polidioxanona (PDS), ácido poliláctico (PLA) y ácido poliglicólico (PGA), siendo todos ellos de alto peso molecular. Pueden ser utilizados de forma aislada o asociando diferentes proporciones para alterar las cadenas estructurales del material ⁽²⁶⁾ (figura 3).

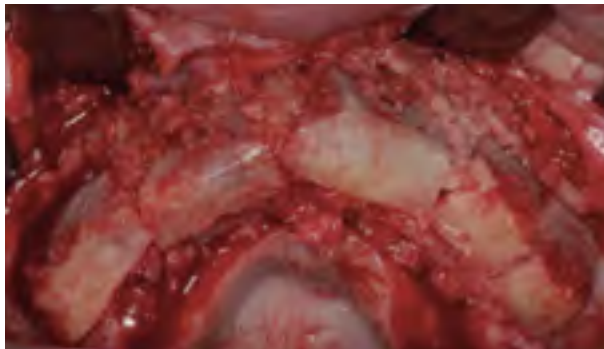

Figura 3. Reconstrucción maxilar utilizando material absorbible, identificando la instalación de los bloques óseos con los tornillos absorbibles

Durante el proceso de degradación existe, inicialmente, un encapsulamiento del material con la formación de una capa fibrosa; la degradación es realizada a través de hidrólisis y metabolización siendo excretados finalmente CO_2 y H_2O a través de riñón y pulmón. La velocidad de la degradación depende del material constitutivo, donde el ácido poliglicólico (PGA) lo realiza en pocos meses mientras que el ácido poli-L-láctico (PLLA) lo realiza entre 2 a 5 años ⁽²⁷⁾. La morfología y la orientación de los cristales, el peso molecular, la presencia de monómeros e impurezas, el tamaño de los dispositivos y la esterilización,

pueden influenciar también en el tiempo de reabsorción y posibles reacciones inflamatorias ⁽²⁸⁾.

Cuando los materiales son expuestos a cargas, estos deben soportarlas hasta que el proceso de reparación ósea haya finalizado ⁽²⁹⁾. Ventajas del material absorbible son la biodegradación del material que permite transferencia gradual de estrés para la estructura ósea en reparación permitiendo la remodelación ósea ⁽³⁰⁾ con semejante estabilidad a la entregada por la fijación de titanio. Sin embargo, la gran ventaja de estos materiales cuando se emplean en reconstrucciones óseas está en el hecho de no necesitar retiro posterior a las fases de reparación ósea ⁽³¹⁾; finalmente, el uso de material absorbible permite un procedimiento de instalación de implantes realizado con anestesia local, de forma más rápida y con poca morbilidad (figura 4). Las desventajas de este material están en los costos más elevados, la dificultad técnica con la necesidad de pasar un fabricante de rosca (macho de rosca) después de la fresa del sistema utilizado, mayor tamaño de los tornillos utilizados y, finalmente, la radiolucidez del material que impide realizar una correcta visualización posoperatoria con estudios de imagen ⁽²⁷⁾.

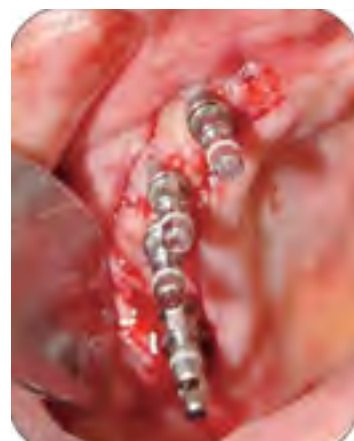

Figura 4. Implantes dentales instalados en sitio injertado con hueso autógeno y fijación con tornillos absorbibles. La incisión es realizada exclusivamente para la instalación de implantes ya que no es necesario el retiro de ningún tipo de material de la primera cirugía reconstructiva

Tabla 1. Comparación entre los materiales de osteosíntesis metálicos y absorbibles al ser utilizados en reconstrucciones óseas maxilares para posterior instalación de implantes dentales

Fijación metálica	Fijación absorbible
Costo menor	Absorción después de su función
Técnicamente más simple	Segunda cirugía más rápida y con menor morbilidad
Menor tiempo quirúrgico	Fijación en seno maxilar favorecida
Necesidad de remoción en segunda cirugía	Posibles reacciones inflamatorias
	Dudas para establecer oseointegración en contacto con material absorbible

DISCUSIÓN

La osteosíntesis con FIR es una técnica de rutina en cirugía maxilofacial. El titanio, sin duda, a entregado buenos resultados en diferentes condiciones quirúrgicas, mientras que el material absorbible ha resultado consecuentemente en la minimización del segundo procedimiento quirúrgico de instalación de implantes óseo integrables (tabla 1).

La resistencia mecánica de los materiales de osteosíntesis absorbibles y metálicos han sido evaluados con técnicas *in vitro*, que demostraron ausencia de diferencias en las evaluaciones realizadas ^(32,33); otras evaluaciones demostraron también ausencia de diferencias en el comportamiento clínico posoperatorios de los pacientes tratados con uno u otro material ⁽²²⁾. Raghoobar *et al.* ⁽³⁴⁾ realizaron un estudio donde se instalaron los injertos óseos obtenidos de cresta iliaca en una hemimaxila con tornillos de titanio del sistema 1,5, y en la otra hemimaxila con tornillos de PLDLA del sistema 2.1; después de 3 meses, los implantes dentales fueron instalados satisfactoriamente en todos los pacientes, sin pérdida de implantes en un periodo de 18 a 26 meses de seguimiento. Los autores concluyeron que es posible insertar implantes con ambos tipos de reconstrucción, pero instalando una alerta en los segmentos óseos con residuo del material, puesto que aún no es posible identificar estudios que evalúen la relación de contacto entre el titanio del implante y el material absorbible.

La neoformación ósea y la incorporación de injertos con materiales metálicos es más rápida que con materiales absorbibles, asociándose también con poco infiltrado inflamatorio y menor cantidad de tejido fibroso ⁽³⁰⁾, siendo satisfactorias ambas situaciones para la instalación de implantes. De esta forma, la FIR con material absorbible en casos de osteotomía Le Fort I con reconstrucción ósea, tiene ventajas al compararla con materiales metálicos debido a la presencia de una segunda cirugía menos mórbida y sin necesidad de retirar el material; sin embargo, se debe mantener algunos cuidados debido a que los implantes no deberían entrar en contacto con el material por el desconocimiento sobre las posibles interferencias en la oseointegración de los implantes.

FUENTE DE FINANCIAMIENTO

Autofinanciado.

CONFLICTO DE INTERÉS

Los autores declaran no tener conflicto de interés en la publicación de este artículo.

REFERENCIAS BIBLIOGRÁFICAS

1. Reyneke J, Ferretti C. Anterior open bite correction by Le Fort I or bilateral sagittal split osteotomy. *Oral Maxillofac Surg Clin N Am.* 2007;19:321-38.
2. Bitonti, D. Skeletal Surgery for airway issues. *Oral Maxillofac Surg Clin N Am.* 2007, 19:381-93.
3. Eisig S, Feghali J, Hall C, Goodrich T. The 2- piece Le Fort I osteotomy for cranial base acces: an evaluation of 9 patients. *J Oral Maxillofac Surg.* 2000, 58:482-6.
4. Ellis E 3rd. Rigid skeletal fixation of fractures. *J Oral Maxillofac Surg.* 1993, 51(2):163-73.
5. Prein J, Rahn BA. Scientific and technical background. In: *Manual of internal fixation in the cranio-facial skeleton.* Berlin: Springer; 1998, p.12.
6. Bell WH, Buche WA, Kennedy JW III, Ampil JP. Surgical correction of the atrophic alveolar ridge. A preliminary report on a new concept of treatment. *Oral Surg Oral Med Oral Pathol.* 1977, 43:485-98.
7. Keller EE, Van Roekel NB, Desjardins RP, Tolman DE. Prosthetic-surgical reconstruction of the severely resorbed maxilla with iliac bone grafting and tissue-integrated prostheses. *Int J Oral Maxillofac Implants.* 1987;2:155-65.
8. Sailer HF. A new method of inserting endosseous implants in totally atrophic maxillae. *J Craniomaxillofac Surg.* 1989;17:299-305.
9. Stoelinga PJW, Slagter AP, Brouns JJA: Rehabilitation of patients with severe (Class VI) maxillary resorption using Le Fort I osteotomy, interposed bone grafts and endosteal implants: 1-8 years follow-up on two-stage procedure. *Int J Oral Maxillofac Surg.* 2000;29:188-93.
10. Chiapasco M, Zaniboni M, Boisco M. Augmentation procedures for the rehabilitation of deficient edentulous ridges with oral implants. *Clin Oral Implant Res.* 2006;17(suppl 2):136- 59.
11. Chiapasco M, Brusati R, Ronchi P. Le Fort I osteotomy with interpositional bone grafts and delayed oral implants for the rehabilitation of extremely atrophied maxillae: A 1-9 year clinical follow-up study on humans. *Clin Oral Implant Res.* 2007;18(1):74-85.

12. Clayman L. Implant reconstruction of the bone-grafted maxilla: Review of the literature and presentation of 8 cases. *J Oral Maxillofac Surg.* 2006;64:674-82.
13. French HG, Cook SD, Haddad RJ Jr. Correlation of tissue reaction to corrosion in osteosynthetic devices. *J Biomed Mater Res.* 1984, 18(7):817-28.
14. Scher N, Poe D, Kuchnir F, Reft C, Weichselbaum R, Panje WR. Radiotherapy of the resected mandible following stainless steel plate fixation. *Laryngoscope.* 1988;98(5):561-3.
15. Michelet FX, Benoit JP, Festal F, Despujols P, Bruchet P, Arvor A. Fixation without blocking of sagittal osteotomies of the rami by means of endo-buccal screwed plates in the treatment of antero-posterior abnormalities. *Rev Stomatol Chir Maxillofac.* 1971;72(4): 531-7.
16. Spiessl B. Osteosynthesis in sagittal osteotomy using the Obwegeser-Dal Pont method. *Fortschr Kiefer Gesichtschir.* 1974;18:145-8.
17. Champy M, Lodde JP, Schmitt R, Jaeger JH, Muster D. Mandibular osteosynthesis by miniature screwed plates via a buccal approach. *J Maxillofac Surg.* 1978;6(1):14-21.
18. Schilli W. Facial deformities and their treatment. *Int Dent J.* 1982;32(2):168-74.
19. Luhr HG, Schauer W, Jager A, Kubein-Meesenburg D. Changes in the shape of the mandible by orthodontic surgical technics with stable fixation of the segments. *Fortschr Kieferorthop.* 1986;47(1):39-47.
20. Alpert B, Seligson D. Removal of asymptomatic bone plates used for orthognathic surgery and facial fractures. *J Oral Maxillofac Surg.* 1996;54(5):618-21.
21. Rosenberg A, Gratz KW, Sailer HF. Should titanium miniplates be removed after bone healing is complete? *Int J Oral Maxillofac Surg.* 1993;22(3):185-8.
22. Mazzonetto R, Paza AO, Spagnoli DB. A retrospective evaluation of rigid fixation in orthognathic surgery using a biodegradable self-reinforced (70L:30DL) polylactide. *Int J Oral Maxillofac Surg.* 2004;33(7):664-9.
23. Thor A, Wannfors K, Sennerby L, Rasmusson L. Reconstruction of the severely resorbed maxilla with autogenous bone, platelet-rich plasma and implant: 1-year results of a controlled prospective 5-year study. *Clin Implant Dent Relat Res.* 2005;7(4):209-20.
24. Suuronen R. Biodegradable fracture-fixation devices in maxillofacial surgery. *Int J Oral Maxillofac Surg.* 1993;22(1):50-7.
25. Shand JM, Heggie AA. Use of a resorbable fixation system in orthognathic surgery. *Br J Oral Maxillofac Surg.* 2000;38(4):335-7.
26. Rozema FR, Bos RR, Boering G, van Asten JA, Nijenhuis AJ, Pennings AJ. The effects of different steam-sterilization programs on material properties of poly(Llactide). *J Appl Biomater.* 1991, 2(1): 23-8.
27. Mazzonetto R, Kluppel LE, Neto HD, Chessa JG, Nascimento FF. *Int J Oral Maxillofac Implants.* 2010, 25(4):821-5
28. Vert M, Li S, Garreau H. New insights on the degradation of bioresorbable polymeric devices based on lactic and glycolic acids. *Clin Mater.* 1992;10(1-2):3-8.
29. Manninen MJ, Paivarinta U, Taurio R, Tormala P, Suuronen R, Raiha J, RokkanenP, Patiala H. Polylactide screws in the fixation of olecranon osteotomies. A mechanical study in sheep. *Acta Orthop Scand.* 1992, 63(4):437-442.
30. Hovis WD, Bucholz RW. Polyglycolide bioabsorbable screws in the treatment of ankle fractures. *Foot Ankle Int.* 1997, 18(3):128-131.
31. Chacon GE, Ellis JP, Kalmar JR, McGlumphy EA. Using resorbable screws for fixation of cortical onlay bone grafts: an in vivo study in rabbits. *J Oral Maxillofac Surg.* 2004, 62(11):1396-402.
32. Guimarães-Filho R. Comparação da resistência mecânica à flexão da fixação interna rígida através do uso de parafusos metálicos e reabsorvíveis na osteotomia sagital do ramo mandibular. Tese. Faculdade de Odontologia de Piracicaba, Universidade Estadual de Campinas, 2003.
33. Rodríguez Chessa JG. Estudo comparativo da resistência mecânica a flexão de placas e parafusos reabsorvíveis e metálicos utilizados em osteotomias de corpo em mandíbulas de poliuretano. Tese. Faculdade de Odontologia de Piracicaba, Universidade Estadual de Campinas, 2008.
34. Raghoobar GM, Liem RSB, Bos RRM, Wal JE, Vissink A. Resorbable screws for fixation of autologous bone grafts. *Clin Oral Impl Res.* 2006;17: 288-93.
35. Kluppel LE, Stabile GA, Antonini F, Nascimento FF, de Moraes M, Mazzonetto R. Use of resorbable screws for autogenous onlay block graft fixation: a histological analysis in rabbits. *J Oral Implantol.* 2013 (Epub ahead of print)

Recibido: 2 de abril de 2013.

Aceptado para publicación: 8 de julio de 2013

Citar como: Duque H, Olate S, Rodriguez J, Kluppel L, De Moraes M, Mazzonetto R. Selección de osteosíntesis en la reconstrucción maxilar con injerto óseo de cresta iliaca. *KIRU* 2013;10(2):161-5.