

POSICIÓN DEL HUESO HIOIDES EN RELACIÓN AL VOLUMEN DE LA VÍA AÉREA EN LOS DIFERENTES PATRONES ESQUELETALES

POSITION OF THE HIOID BONE IN RELATION TO THE VOLUME OF THE AIRWAY IN THE DIFFERENT SKELETAL PATTERNS

Ramos Vergaray M^{1a}, Morales Vadillo R^{1b}, Samanamú Leandro S.^{1b}, Gómez Taguchi A.^{1b},
Alva Cuneo C.^{1b}

RESUMEN

Objetivo: determinar la posición del hueso hioides en relación al volumen de la vía aérea orofaríngea en los diferentes patrones esqueléticos utilizando la tomografía volumétrica de haz cónico. **Materiales y métodos:** Se evaluaron 39 volúmenes tomográficos de pacientes del servicio de Radiología del Centro Odontológico de la Universidad de San Martín de Porres del año 2014 a 2017, la clase esquelética fue determinada por el ángulo ANB, el análisis del volumen de la vía aérea orofaríngea se llevó a cabo con las herramientas del explorador del software Romexis 4.4 (Helsinki, Finlandia) y la posición antero-posterior del hueso hioides, se determinó por la medición del plano C3-H. Una vez obtenidos los valores numéricos, se aplicó la prueba de correlación de Pearson. **Resultados:** No se encontró correlación estadísticamente significativa entre el volumen de la vía aérea orofaríngea y la posición del hueso hioides con ninguna clase esquelética (Valor p en Clase I, II y III = 0.651, p=0.173 y p=0.187 respectivamente). Sin embargo, en la determinación del volumen de la vía aérea en los diferentes patrones esqueléticos se encontraron diferencias marcadas entre cada grupo. **Conclusiones:** no existe suficiente evidencia para afirmar que existe correlación estadísticamente significativa entre la posición anteroposterior del hueso hioides con el volumen de la vía aérea orofaríngea en los diferentes patrones esqueléticos.

Palabras Clave: Hueso hioides; Orofaringe. (Fuente: DeCS BIREME)

ABSTRACT

Objective: Determine the position of the hyoid bone in relation to the volume of the airway oropharynx in the different skeletal patterns using cone beam volumetric tomography. **Materials and methods:** Thirty-nine tomographic volumes of patients who met the inclusion criteria of the Radiology Service of the Dental Center of the University of San Martín de Porres from 2014 to 2017, the skeletal class was determined by the angle ANB, the analysis of the volume of the airway oropharynx was carried out performed with the tools of the software explorer Romexis 4.4 (Helsinki, Finland) and the antero-posterior position of the hyoid bone, was determined by the measurement of the C3-H plane. Once the numerical values were obtained, the Pearson correlation test was applied. **Results:** the correlation between the volume of the airway oropharynx and the position of the hyoid bone in class I patients is 0.651, class II 0.173 and class III 0.187 which indicates that there is no correlation. However, in the determination of the volume of the airway in the different skeletal patterns, marked differences were found between each group. **Conclusions:** there is not enough evidence to state that there is a statistically significant correlation between the anteroposterior position of the hyoid bone and the volume of the airway oropharynx in the different skeletal patterns.

Keywords: Hyoid bone, Oropharynx. (Source: MeSH NLM)

Recibido: 10 de agosto de 2018

Aprobado: 26 de setiembre de 2018

Publicado: 30 de setiembre de 2018

¹ Universidad de San Martín de Porres, Facultad de Odontología. Lima, Perú

^a Especialista en Radiología Bucal y Máxilo facial

^b Docente de posgrado

Correspondencia:

Mariela Ramos Vergaray

Correo electrónico: mara.vergaray@gmail.com

Este es un artículo Open Access distribuido bajo la licencia
Creative Commons Atribución-NoComercial- Compartir
Igual 4.0



Citar como: Ramos Vergaray M, Morales Vadillo R, Samanamú Leandro S, Gómez Taguchi A, Alva Cuneo C. Posición del hueso hioides en relación al volumen de la vía aérea en los diferentes patrones esqueléticos. KIRU. 2018; 15(3): 108 - 114. <https://doi.org/10.24265/kiru.2018.v15n3.01>

INTRODUCCIÓN

En la aplicación de la práctica clínica odontológica es muy importante realizar una evaluación diagnóstica previa a la ejecución de tratamientos dentarios debido a que estos, no involucran solo a la cavidad oral, sino al complejo naso maxilar, musculaturas e inserciones en relación a las vías aéreas, los cuales pueden llegar a modificar y reestructurar funciones vitales, como la respiración, deglución, fonación entre otras. Encontrándose mayormente la afectación directa en la variación de las dimensiones de las vías aéreas post-tratamiento. Por ejemplo, el efecto de la cirugía ortognática en la función respiratoria y su estabilidad después del tratamiento han sido motivo de controversia. Presentando repercusiones directas en el complejo orofaríngeo, el cual incluye al hueso hioides, sus conexiones musculares y la vía respiratoria faríngea, sometiéndose a cambios significativos después de la cirugía ortognática, debido a que está anatómica y funcionalmente asociada con los maxilares ⁽¹⁾.

El patrón esquelético está relacionado con la posición del hueso hioides. Debido a que este hueso está conectado directamente con la faringe, maxilar inferior y cráneo, a través de músculos y ligamentos, los cuales intervienen en la ejecución de funciones como masticación, deglución y la permeabilidad de la vía aérea ⁽²⁻⁶⁾.

El hueso hioides es el único hueso que no se encuentra articulado a otro hueso, su posición está relacionada directamente a los músculos que lo envuelven y estos músculos al mismo tiempo se encuentran asociados a la clase esquelética 2-4. De esta manera hemos encontrado que los sujetos de clase II esquelética, presentan el hueso hioides en una posición más posterior, que en una clase esquelética I o III, así mismo presentan las vías respiratorias faríngeas más estrechas, lo que confirma una asociación entre las mediciones de las vías respiratorias faríngeas y un patrón esquelético ^(5,7-10).

Esta relación o características podrían ser determinadas fácilmente incluso por una imagen radiográfica como examen de valoración para el diagnóstico, sin embargo el método más preciso de valoración es la tomografía volumétrica de haz cónico (TVHC), la cual ubica ciertos parámetros y medidas de las dimensiones de la vía aérea, que pueden ser correlacionadas directamente con la clase esquelética ^(4,6,11-18). Esto gracias a las diferentes ventajas que nos brinda la TVHC y en cuanto a la disminución de error en el posicionamiento del paciente ^(15,17).

El objetivo de este estudio fue Determinar la posición del hueso hioides en relación al volumen de la vía aérea en los diferentes patrones esqueléticos utilizando Tomografía Volumétrica de Haz Cónico.

MATERIALES Y METODOS

Se realizó una búsqueda en la base de datos del servicio de Radiología maxilofacial de la Facultad de Odontología del Centro Odontológico de la Universidad de San Martín de Porres, para recolectar las tomografías que hayan sido tomadas durante el periodo 2014 a 2017, que cumplan con los criterios de inclusión. (Pacientes mayores de 20 años, adecuada adquisición tomográfica, registro de datos del paciente en el sistema, sin patologías). Siendo el muestreo de tipo no probabilístico por conveniencia.

El equipo que se empleó para este estudio fue el equipo Promax 3D Mid (PlanMeca®, Helsinki, Finlandia). Los volúmenes tomográficos fueron reorientados según ciertos parámetros para la disminución de errores de posición que suelen presentarse en una radiografía. Se ubicó plano de Frankfort en el corte sagital, por ende, en los 3 planos espaciales, incluido el volumen rendering como confirmatorio (Figura 1).

Después de haber ubicado los parámetros correspondientes en el volumen tomográfico, se determinó la clase esquelética; clase I ($2^{\circ} \pm 2$), clase II (ANB > 4) ó clase III (ANB < 0).

El análisis de la posición anteroposterior del hueso hioides en los diferentes patrones esqueléticos fue determinado por el plano H – C3 ; donde H es el punto más anterior y superior del hueso hioides y C3 es el punto más anterior e inferior de la tercera vértebra cervical (Figura 2).

El análisis del volumen de la vía aérea se llevó a cabo con las herramientas del explorador del software Romexis 4.4 (Helsinki, Finlandia), estableciendo los parámetros y límites manuales de la orofaringe de acuerdo a los estudios antecedentes, límite superior ENP (espina nasal posterior), límite inferior base de la epiglotis, límite anterior y posterior pared de tejidos blandos (Figura 3).

El software Romexis fue el encargado de brindar las medidas de la zona delimitada en centímetros cúbicos (cm³). Este mismo procedimiento se realizó en los 39 volúmenes tomográficos para la obtención de todos los valores numéricos, los cuales fueron almacenados en la hoja de recolección de datos confeccionada, para posteriormente ser procesadas.

Se empleó la prueba de Shapiro – Wilk. Dando como resultado una distribución normal, debido a que todos los datos obtenidos fueron >0.05 ; empleándose de esta manera la prueba de correlación de Pearson.

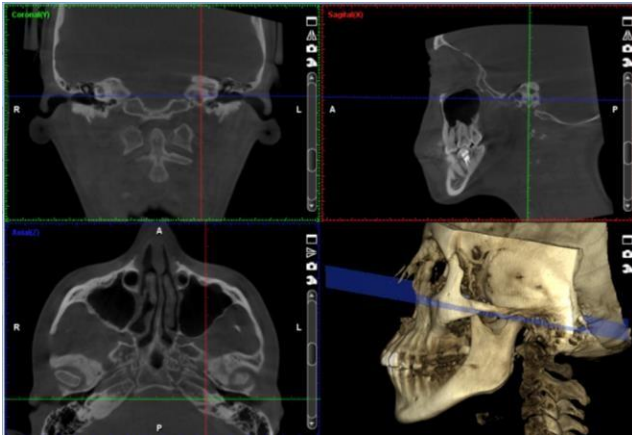


Figura 1. Re-orientación del volumen, localizando el plano de Frankfort.

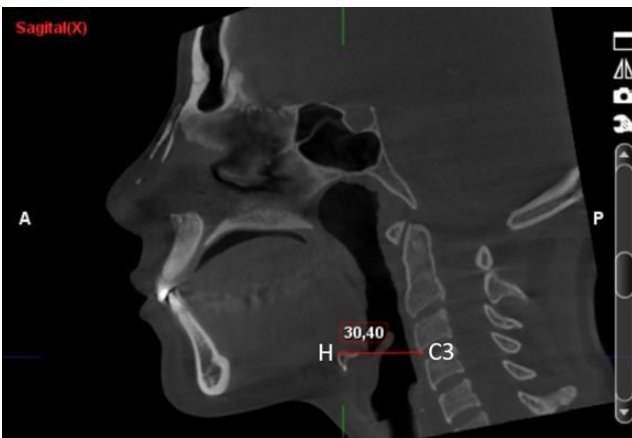

Figura 2. Medición del plano H – C3. Dicha medida es la distancia entre ambos puntos

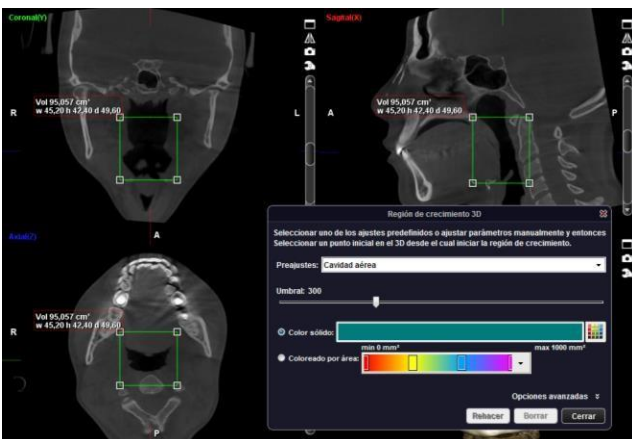


Figura 3. Parámetros y límites de estructura a medir

RESULTADOS

La población de estudio estuvo conformada por 39 volúmenes tomográficos, las mediciones fueron realizadas por el investigador previamente calibrado, obteniéndose los siguientes resultados (Tabla 1):

Tabla 1. Medidas de resumen de las variables estudiadas

Medidas analizadas	Media	Mediana	D.E.	Mínimo	Máximo
Ángulo ANB	3.595	2.490	5.135	-5.33	14.91
Posición antero-posterior del hueso hioides (mm)	36.094	34.930	3.714	29.92	44.34
Volumen de la vía aérea (cm ³)	15.510	15.475	7.220	5.807	28.909

D.E = Desviación estándar

El volumen de la vía aérea y la posición anteroposterior del hueso hioides en los diferentes patrones esqueléticos se resumen en la Tabla 2.

Para evaluar la correlación entre las variables, se evaluó previamente la distribución normal por clase esquelética en las variables numéricas, dando como resultado una distribución normal, ($p>0.05$). Por este motivo se empleó para el análisis la prueba de correlación de Pearson.

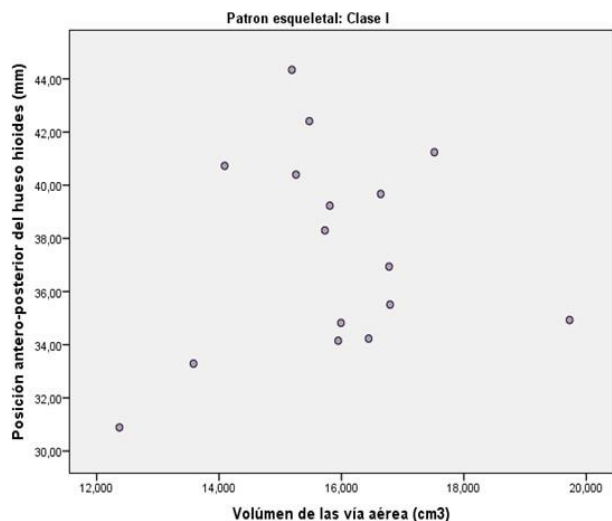
No se observó correlación estadísticamente significativa ($p=0.122$) entre el volumen de la vía aérea-orofaríngea y la posición anteroposterior del hueso hioides en el patrón esquelético I. En la figura 4 se representan las intersecciones de ambas variables en los casos analizados, donde se observa una dispersión de puntos que grafica la ausencia de correlación.

Para evaluar la correlación entre las variables, se evaluó previamente la distribución normal por clase esquelética en las variables numéricas, dando como resultado una distribución normal, ($p>0.05$). Por este motivo se empleó para el análisis la prueba de correlación de Pearson.

No se observó correlación estadísticamente significativa ($p=0.122$) entre el volumen de la vía aérea-orofaríngea y la posición anteroposterior del hueso hioides en el patrón esquelético I. En la figura 4 se representan las intersecciones de ambas variables en los casos analizados, donde se observa una dispersión de puntos que grafica la ausencia de correlación.

Tabla 2. Medidas de resumen del volumen de la vía aérea y de la posición antero-posterior del hueso hioides

	Volumen de la vía aérea (cm3)			Posición antero-posterior del hueso hioides (mm)		
	Clase I	Clase II	Clase III	Clase I	Clase II	Clase III
Promedio	15.83	8.030	26.571	37.567	34.085	36.601
Mediana	15.878	8.094	26.566	37.620	33.645	37.320
D.E.	1.670	1.664	1.460	3.771	3.077	3.431
Mínimo	12.372	5.807	23.548	30.89	29.92	32.12
Máximo	19.727	11.639	28.909	44.34	39.85	40.86



Correlación de Pearson $p=0.651$

Figura 4. Gráfico de dispersión de puntos para la intersección del volumen de la vía aérea - orofaríngea y la posición anteroposterior del hueso hioides en el patrón esqueletal I

En la figura 5 se observa la dispersión de puntos que representa la correlación entre en volumen de la vía aérea - orofaríngea y la posición anteroposterior del hueso hioides en el patrón esqueletal II. No se encontró correlación estadísticamente significativa entre ambas variables ($p=0.173$).

Del mismo modo, no se encontró correlación estadísticamente significativa en el patrón esqueletal III ($p=0.187$). En la figura 6 se puede observar la dispersión de puntos de intersección entre ambas variables.

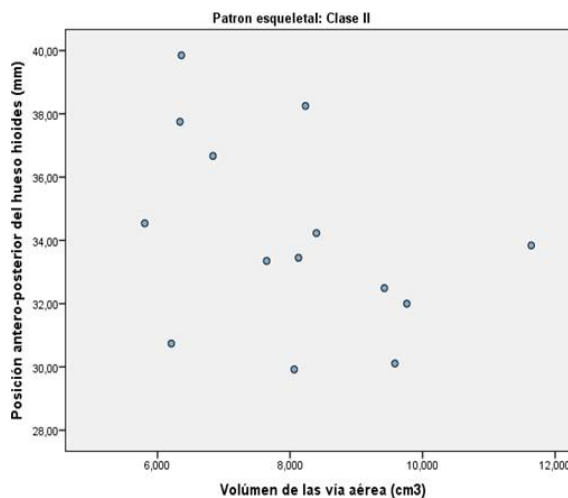


Figura 5. Intersección del volumen de la vía aérea - orofaríngea y la posición anteroposterior del hueso hioides en el patrón esqueletal II.

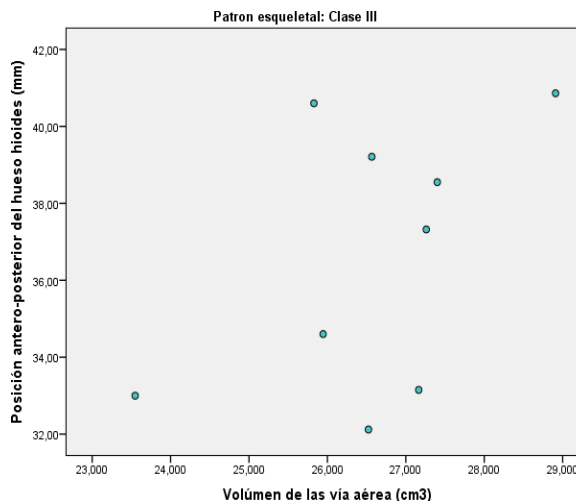


Figura 6. Intersección del volumen de la vía aérea - orofaríngea y la posición anteroposterior del hueso hioides en el patrón esqueletal III

DISCUSIÓN

En este estudio se analizó la posición del hueso hioides en relación al volumen de la vía aérea en los diferentes patrones esqueléticos empleando la tomografía volumétrica de haz cónico, encontrando como una gran desventaja el poco número de estudios que cumplieran con los criterios de inclusión; así mismo el campo de visión o Field Of View (FOV) fue determinante al momento de recolectar nuestra población, debido a que fueron necesarios volúmenes que registren desde la base de cráneo hasta el hueso hioides, para poder realizar las mediciones correspondientes y determinar la clase esquelética. La obtención de dichos parámetros alargó el tiempo de recolección de datos y disminuyó nuestra evidencia para determinar una correlación de ambas variables.

Al momento de evaluar los datos generales, determinamos la media del ángulo ANB = a 3.595 lo cual nos lleva a considerar que la mayoría de casos de nuestra población estaría orientada a ser una clase esquelética I; sin embargo, al evaluar el promedio de la posición antero posterior del hueso hioides determinamos que equivale a 36.094. Esta medida nos lleva a considerar que la mayoría de casos estarían clasificados entre una clase esquelética I o III de nuestra población, considerando los límites inferiores de cada uno de ellos. Siendo para clase esquelética I 35.557 y para clase esquelética II 32.307. Todo lo contrario, encontraremos al momento de determinar la media del volumen de la vía aérea – orofaringe la cual fue 15.510 y se encontró con igual frecuencia en el rango de 5 a 10 cm³ y de 15 a 20 cm³, sugiriéndonos que la mayoría de casos se encontraría de manera proporcional en la clase esquelética II y I.

En cuanto a la evaluación del volumen de la vía aérea - orofaríngea en los diferentes patrones esqueléticos determinamos que los pacientes que se encuentran dentro del grupo de clase esquelética II presentan menor volumen de la vía aérea en relación a los individuos de clase I y III, tal como había sido determinado en estudios realizados por Jayaratne YS. *et al.*⁹, Zheng Z. *et al.*¹⁴ y Vieira L. *et al.*¹⁵

Jayaratne YS. *et al.*⁹ determinó con exactitud la medición del volumen de las vías aéreas mediante un software médico a partir múltiples mediciones en el espacio de la vía aérea para correlacionarlo con los diferentes patrones esqueléticos, obteniendo como resultado que los pacientes con el patrón esquelético clase III presentaban mayor volumen de la vía aérea a diferencia de los pacientes con el patrón esquelético clase II. Así mismo Zheng Z. *et al.*¹⁴, evaluaron la variabilidad del volumen de las vías aéreas en los diferentes patrones

esqueléticos, determinando cómo la relación de mandíbula afecta el volumen de la vía aérea. Mediante un estudio de correlación entre las variables comprobaron que el volumen de la vía aérea en el patrón esquelético de clase II presentaba dimensiones menores que en individuos con un patrón esquelético de clase I y III. Sin embargo, Vieira L. *et al.*¹⁵ deseaban caracterizar el volumen y morfología de la vía aérea en relación con los diferentes patrones esqueléticos, clasificándolos mediante el Angulo ANB. Emplearon para ello el software dental Dolphing Imaging el cual mostraba la superficie a evaluar, en este caso la vía aérea. Sin embargo, no brindaba las medidas de un área delimitada, por lo que el procesamiento de los resultados debió de ser realizado de manera matemática y estadística.

A diferencia de otros estudios en donde se han evaluado las mismas variables, con otros métodos menos exactos como la medición del volumen de la vía aérea por segmentos o áreas, con radiografía y tomografía espiral multifrónica (TEM) empleando diferentes pruebas matemáticas y estadísticas^{2,4,5,9,10,12,15}, en este estudio se empleó el software Romexis, el cual procesa la información de manera inmediata, brindándonos los datos originales en centímetros cúbicos que es la unidad mínima de la vía aérea.

Jiang Y.² evaluó la relación del volumen de la vía aérea y la posición del hueso hioides, con la ayuda del software Materialism de Bélgica; el cual es un software médico que evalúa por segmentos multiplanares diversas estructuras, obteniendo de esta manera medidas de superficies o áreas mediante puntos y planos que al finalizar eran sumados para determinar la medida promedio de estructuras, como fue en este caso de la vía aérea. Así mismo Niphin P. *et al.*⁴ evaluaron la posición del hueso hioides y determinaron la relación con la vía aérea en personas con diferentes clases esqueléticas I, II y III. Se evaluó el volumen de la vía aérea con el análisis de Mc.Namara basada en puntos y planos cefalométricos y la posición del hueso hioides fue valorada con las medidas del triángulo hioideo, encontrando una correlación positiva entre el sentido antero posterior de la posición del hueso hioides con la vía aérea. Sin embargo, concluyen que la precisión en las medidas de posición del hueso hioides es muy complicada y variable debido no solo a la variabilidad en su posición de persona a persona, sino también a las distintas referencias de los diferentes puntos craneales o vertebrales que se pueden emplear. Sin embargo, Pegah Y. *et al.*¹⁰ evaluaron la correlación entre el área y volumen de la vía aérea a través de estudios radiográficos 2D y tomográficos 3D; concluyendo que ambos estudios presentan cierta correlación, en pacientes con patrón esquelético II donde se observaron menores dimensiones que en pacientes con patrón esquelético I y III. Sin

embargo hace hincapié sobre el estudio tomográfico y los beneficios que nos brinda, como, por ejemplo; mayor precisión con respecto a la radiografía donde solo podemos evaluar una superficie o área.

En cuanto a la posición anteroposterior del hueso hioides en los diferentes patrones esqueléticos pudimos encontrar datos más dispersos, lo que evidencia que no existen diferencias significativas en cada clase esquelética. como si lo menciona Bibby RE.¹⁷ donde determina que hay una variación de la posición del hueso hioides en los diferentes patrones esqueléticos, evaluándolo en tres posiciones diferentes; vertical, angular y anteroposterior. En este sentido, solo es aplicable la posición anteroposterior para mostrar repercusión en la posición del hueso hioides sobre la vía aérea. De la misma manera hemos, encontrado múltiples estudios en la actualidad que mencionan posiciones muy variables del hueso hioides, las cuales no podrían ser determinadas con exactitud debido a que es el único hueso que no posee una referencia ósea fija, sino netamente muscular y su posición se puede ver afectada por la postura del paciente. Lo cual fue comprobado durante la recolección y procesamiento de datos.^{4,8,7,12,16} como lo menciono anteriormente Niphin P. *et al.*⁴ y Feregrino-Vejar. *et al.*⁸

Finalmente, la prueba estadística de correlación entre ambas variables en los diferentes patrones esqueléticos, nos dio como resultado la inexistencia de correlación entre las variables debido a que tuvieron un grado de significancia mayor a 0.05, lo cual nos aleja de nuestra hipótesis inicial. Llegando a las siguientes conclusiones:

- La posición del hueso hioides no afecta el espacio de la vía aérea en ninguno de los patrones esqueléticos.
- El volumen de la vía aérea varía en los diferentes patrones esqueléticos, presentando diferencias marcadas y muy relevantes en el aspecto clínico.
- La posición del hueso hioides es muy variable y no se puede determinar una afectación directa en el espacio de la vía aérea, en los diferentes patrones esqueléticos.

Contribuciones de autoría: LGE, AA, LRE, NA, TAK. Participaron en el diseño del estudio, recolección de los datos, análisis e interpretación de resultados. Redacción y revisión crítica del artículo. Aprobación de la versión final del artículo.

Fuente de financiamiento: El estudio fue financiado por los autores.

Conflicto de intereses: No existe conflicto de intereses en este artículo.

REFERENCIAS

- 1.- Hong JS, Park YH, Kim YJ, Hong SM, Oh KM. Three dimensional changes in pharyngeal airway in skeletal Class III patients undergoing orthognathic surgery. J Oral Maxillofac Surg. 2011; 69:e401–e408.
- 2.- Jiang YY. Correlation between hyoid bone position and airway dimensions in chinese adolescents by cone beam computed tomography analysis. Int. J. Oral Maxillofac Surg. 2016 Jul;45(7):914-21
- 3.- Cruz – Palacios CC, Influencia de la divergencia facial en la posición y angulación del hueso hioides en sujetos con diferentes maloclusiones. Revista Científica Odontológica. 2014; 2(1):167-175.
- 4.- Jose NP, Shetty S, Mogra S, Shetty VS, Rangarajan S, Mary L. Evaluation of hyoid bone position and its correlation with pharyngeal airway space in different types of skeletal malocclusion. Contemp Clin Dent. 2014 Apr;5(2):187-9.
- 5.- Wang T, Yang Z, Yang F, Zhang M, Zhao J, Chen J, et al. A Three Dimensional Study of Upper Airway in Adult Skeletal Class II Patients with Different Vertical Growth Patterns. PLoS ONE 2014 9(4): e95544. doi:10.1371/journal.pone.0095544
- 6.- Lenza MG, Lenza MM, Dalstra M, Meelsen B, Cattaneo PM, An analysis of different approaches to the assessment of upper airway morphology: a CBCT study. Orthodontics & Craniofacial Research. 2010; 13: 96-105.
- 7.- Gil LI. Evaluación cefalométrica de la posición cráneo cervical en pacientes con patrón esquelético clase I, II y III. Tesis para optar por el título profesional de cirujano dentista. Lima. 2013: 7-10, 42-44, 89-96.
- 8.- Feregrino-Vejar L, Castillo-Carmona I, Gutiérrez-Rojo J, Comparación del triángulo hioideo en las diferentes maloclusiones. Revista Latinoamericana de Ortodoncia y Odontopediatria. 2016.
- 9.- Jayaratne YS, Zwahlen RA, The Oropharyngeal airway in Young adults with skeletal class II and class III deformities: A 3D morphometric analysis. Plos One 2016; 11 (2) e 0148086
- 10.- Pegah B, Khojastepour L, Analysis of pharyngeal airway using lateral cephalogram vs CBCT images: A cross-sectional retrospective study. The Open Journal, 2015, 9, (suppl 2: M2) 263-266.
- 11.- Goldaracena P, Zermeño J, Mariel J, Hernández Y. El crecimiento y desarrollo, soportados y consecuencia de la interacción de la columna cervical, oclusión y funciones orales. Revista Oral. 2012; 13 (42): 878-883.
- 12.- Chang-Min S, Li-Hsiang L, Hung-Huey T, Developmental changes in pharyngeal airway depth and hyoid bone position from childhood to Young adulthood. Angle Orthod. 2009; 79:484–490
- 13.- Anandarajah S, Abdalla Y, Duthia R, Sonnesen L, Proposal of new upper airway margins in children assessed by CBCT. Dentomaxillofacial Radiology. 2015.
- 14.- Zheng ZH, Yamaguchi T, Kurihara A, Li HF, Maki K. Three-dimensional evaluation of upper airway in patients with different anteroposterior skeletal patterns. Orthod Craniofac Res. 2014 Feb;17(1):38-48.

- 15.-** Vieira L, Trindade C, Olivera A, Franzotti E, Pharyngeal airway characterization in adolescents related to facial skeletal pattern: a preliminary study. *Am J Orthod Dentofacial Orthop* 2013;143:799-809
- 16.-** Min-Ah K, Bo-Ram K, Jin-Young C, Jong-Kuk Y, Yoon-Ji R, Yang-Ho P, Three dimensional changes of the hyoid bone and airway volumes related to its relationship with horizontal anatomic planes after bimaxillary surgery in skeletal class III patients. *Angle Orthod.* 2013; 83:623–629.
- 17.-** Bibby RE. The hyoid triangle. *Am J Orthod.* 1981; 80 (1):92-7.
- 18.-** Roque-Torres G, Meneses-López A, Boscolo N, Almeida S, Haite F, La tomografía computarizada cone beam en la ortodoncia, ortopedia facial y funcional. *Revista Estomatológica Herediana.* 2015; 25 (1):60-7.