

下顎臼歯部に発生したエナメル上皮線維歯牙腫の1例

著者	中篠 貴俊, 宮本 一央, 瀧本 紘佑, Bhoj Raj Adhikari, 森川 哲郎, 原田 文也, 宇津宮 雅史, 吉田 光希, 佐藤 惇, 西村 学子, 北所 弘行, 中山 英二, 永易 裕樹, 安彦 善裕
雑誌名	北海道医療大学歯学雑誌
巻	36
号	1
ページ	39-43
発行年	2017-06-30
URL	http://id.nii.ac.jp/1145/00064500/

〔症例報告〕

下顎臼歯部に発生したエナメル上皮線維歯牙腫の1例

中條 貴俊¹⁾, 宮本 一央²⁾, 瀧本 紘佑²⁾, Bhoj Raj Adhikari¹⁾, 森川 哲郎¹⁾, 原田 文也¹⁾, 宇津宮 雅史¹⁾,
吉田 光希¹⁾, 佐藤 惇¹⁾, 西村 学子¹⁾, 北所 弘行²⁾, 中山 英二³⁾, 永易 裕樹²⁾, 安彦 善裕¹⁾

- 1) 北海道医療大学歯学部生体機能・病態学系臨床口腔病理学分野
2) 北海道医療大学歯学部生体機能・病態学系顎顔面口腔外科学分野
3) 北海道医療大学歯学部生体機能・病態学系歯科放射線学分野

A case of ameloblastic fibro-odontoma in the mandibular molar.

Takatoshi CHUJO¹⁾, Kazuhiro MIYAMOTO²⁾, Kosuke TAKIMOTO²⁾, Bhoj Raj ADHIKARI¹⁾,
Tetsuro MORIKAWA¹⁾, Fumiya HARADA¹⁾, Masafumi UTSUNOMIYA¹⁾, Koki YOSHIDA¹⁾, Jun SATO¹⁾,
Michiko NISHIMURA¹⁾, Hiroyuki KITAJO²⁾, Eiji NAKAYAMA³⁾, Hiroki NAGAYASU²⁾ and Yoshihiro ABIKO¹⁾

- 1) Division of Oral Medicine and Pathology, School of Dentistry, Health Sciences University of Hokkaido
2) Division of Oral and Maxillofacial Surgery, School of Dentistry, Health Sciences University of Hokkaido
3) Division of Oral and Maxillofacial Radiology, School of Dentistry, Health Sciences University of Hokkaido

Key words : Ameloblastic fibro-odontoma, odontogenic mixed tumor

Abstract

Ameloblastic fibro-odontoma is a very rare, odontogenic mixed tumor. The tumor consists of proliferation of odontogenic epithelium combined with odontogenic ectomesenchyme, and hard tissue resembling enamel, dentine, and cementum are found. We report a case of ameloblastic fibro-odontoma in the mandibular molar. The patient was 10-year-old boy. The radiography revealed an impacted tooth, thought to be the right man-

dibular first-molar at the well-circumscribed and radiopaque spots. Under clinical diagnosis of a right mandibular tumor, the lesion was enucleated. Histologically, the lesion was composed of cellular connective tissue with proliferating odontogenic epithelium in the form of island and cord, and contained enamel and dentine. The histopathological diagnosis was made as ameloblastic fibro-odontoma.

緒 言

エナメル上皮線維歯牙腫は、エナメル器や歯堤に類似した歯原性上皮と、歯乳頭に類似した歯原性外胚葉性間葉からなるエナメル上皮線維腫に、エナメル質や象牙質などの歯牙硬組織形成を伴う、まれな歯原性混合性腫瘍である (Barnes et al., 2005)。エナメル上皮線維歯牙腫の特徴として、若年者の下顎骨臼歯部に好発し、第一、第二大臼歯の埋伏と関連することが多い。

今回我々は、10歳男子の下顎右側臼歯部に発生したエナメル上皮線維歯牙腫の1例を経験したので、その概要を報告する。

症 例

患者：10歳，男子。

初診：X年1月。

主訴：下顎右側第一大臼歯がはえてこない。

既往歴：特記事項なし。

家族歴：特記事項なし。

現病歴：数年前より下顎右側第一大臼歯の萌出遅延に気が付いていたが、疼痛や腫脹などの自覚症状がないために放置していた。その後、精査加療を目的にX年1月本学大学病院歯科口腔外科を受診となった。

現症：

口腔外所見：顔貌は左右対称で特に異常を認めなかつ

た。

口腔内所見：下顎右側臼歯部顎堤粘膜の腫脹は認めず，同部歯肉は健常粘膜色であった。また，疼痛，圧痛は認めなかったが，触診にて同部歯肉に硬組織様の硬固物を触知した。

画像所見：パノラマエックス線写真および口内法エックス線写真において，埋伏した下顎右側第一大臼歯歯冠部周囲に多房性の透過像を認めた（図1）。

CT画像解析では，埋伏した下顎右側第一大臼歯歯冠上方に境界明瞭な多房性の透過像を認め，その内部には少量の周囲歯槽骨と同様のCT値を示す骨様石灰化像がみられた。また，著明な骨膨隆や骨吸収は確認されなかった（図2）。

臨床診断：下顎右側骨腫瘍の疑い

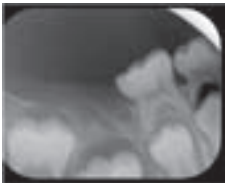
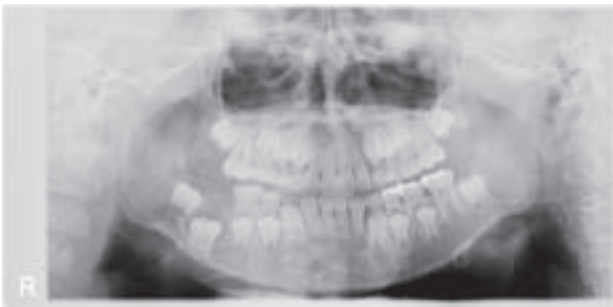


図1 パノラマエックス線写真およびデンタルエックス線写真

パノラマエックス線写真および口内法エックス線写真において，埋伏した下顎右側第一大臼歯歯冠部周囲に多房性の透過像を認めた。

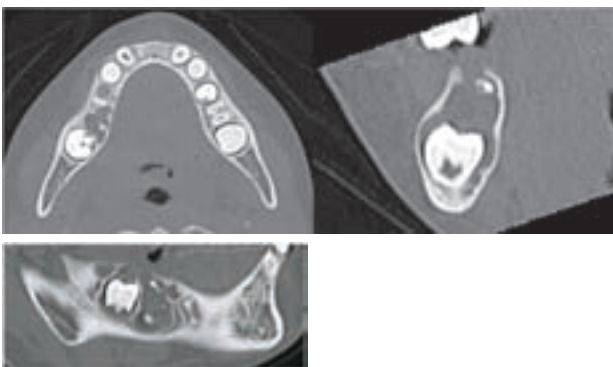


図2 CT画像

CT画像解析では，埋伏した下顎右側第一大臼歯歯冠上方に境界明瞭な類円形の透過像を認め，その内部には周囲歯槽骨と同様のCT値を示す骨様石灰化像がみられた。著明な骨膨隆や骨吸収は確認されなかった。

処置および経過：同年3月，局所麻酔下にて腫瘍摘出術を施行した。下顎右側第二乳臼歯近心頬側部に縦切開，および遠心部に切開を入れ粘膜骨膜弁を剥離形成した。その後，骨削を行い病変を明示すると，白色を呈した嚢胞性病変を認めたため，これを剥離摘出した。嚢胞性病変と周囲組織との癒着は認められず，剥離は容易であった。摘出物の内部舌側には少量の硬固物の存在を認めた。また，摘出物と埋伏歯の関係は不明であった。その後，埋伏歯が萌出するよう遠心部を開窓し粘膜骨膜弁を復位後，2針縫合し終了した。

病理組織学的所見：Hematoxylin-Eosin染色の結果，摘出組織の多くは軟組織により構成され，その一部分には硬組織が含まれていた（図3）。腫瘍本体は歯乳頭類似の間葉組織の密な増殖と索状ないしは小島状の大小の歯堤類似の上皮胞巣からなり，一部では水腫様の変化もみられた（図4）。歯乳頭類似の間葉組織の中には，Hematoxylin濃染の小石灰化物を認めた（図5）。硬組織は歯牙類似の構造を呈し，類象牙質，エナメル小柱構造を伴うエナメル基質を認めた（図6）。エナメル基質は不規則な形態を呈しながら，エナメル空隙と接し，同部には縮合エナメル上皮の付着も観察された（図7）。また，成熟エナメル質相当部のエナメル空隙に隣接して，小腔内に細胞封入のみられる類象牙質様の硬組織が観察された（図8）。

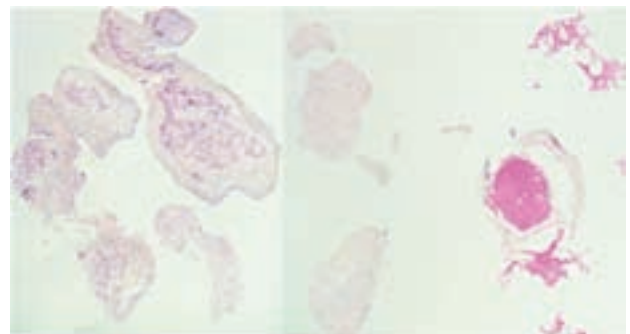


図3 病理組織全体像（摘出標本のH.E.染色像）
摘出組織は硬組織と軟組織より構成されていた。
左：軟組織（40x），右：硬組織（40x）。

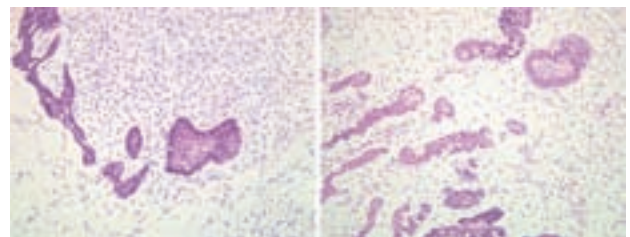


図4 病理組織像1（摘出標本のH.E.染色像）
摘出軟組織（図3左）の拡大像。歯乳頭類似の間葉組織の密な増殖と索状ないしは小島状の大小の歯堤類似の上皮胞巣からなり，一部では水腫様の変化もみられた（200x）。

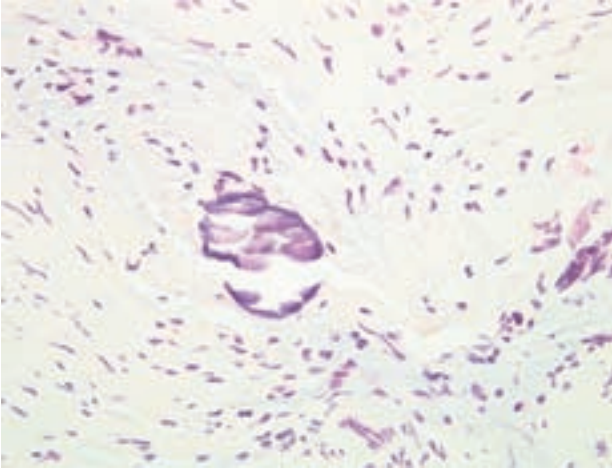


図5 病理組織像2 (摘出標本のH.E.染色像)
歯乳頭類似の間葉組織の中には、Hematoxylin濃染の小石灰化物を認めた(400x).

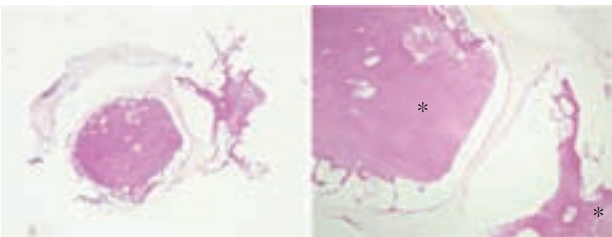


図6 病理組織像3 (摘出標本のH.E.染色像)
摘出硬組織(図3右)の拡大像。硬組織は歯牙類似の構造を呈し、類象牙質、エナメル小柱構造を伴うエナメル基質(*)を認めた(左:40x, 右:100x).

病理組織学的診断：エナメル上皮線維歯牙腫／
Ameloblastic fibro-odontoma

考 察

エナメル上皮線維歯牙腫は、2005年WHO分類において『歯原性上皮と歯原性外胚葉性間葉組織からなり、硬組織形成を伴うもの』に分類されており(Barnes et al., 2005)、歯原性腫瘍のなかでも1%以下ときわめてまれな腫瘍である(西ら, 2006)。本腫瘍はBuchnerらの報告によれば、2010年までに114例で、好発年齢は9歳前後、そのうち70%以上が14歳以下で診断されている。好発部位では上顎よりも下顎で発生しやすく、また80%近くは臼歯部に発生する(Buchner et al., 2013)。これらの傾向は本症例においても一致する。

臨床的には、無痛性で緩徐に発育膨隆をきたすことが殆どだが、増大をきたした症例では疼痛を伴うケースもみられる(葛原ら, 1994)。また、本症例のように腫瘍本体が埋伏歯の歯冠上に位置していることが多く、萌出阻害の原因となることが多々ある(下村ら, 2003; 蔵ら, 2008)。このため、萌出遅延などで歯科を受診し、

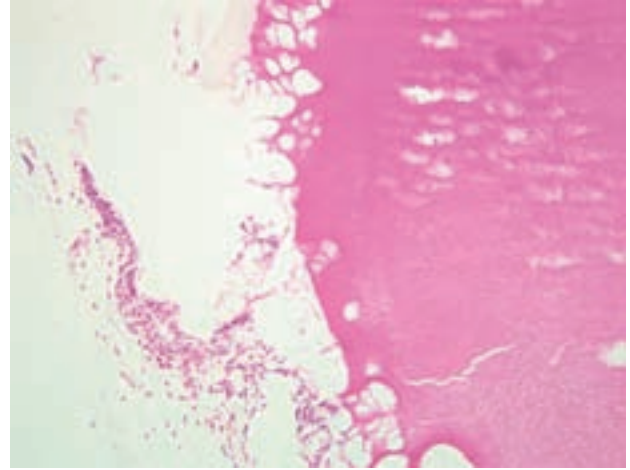


図7 病理組織像4 (摘出標本のH.E.染色像)
エナメル基質は不規則な形態を呈しながら、エナメル空隙と接し、同部には縮合エナメル上皮の付着も観察された(200x).

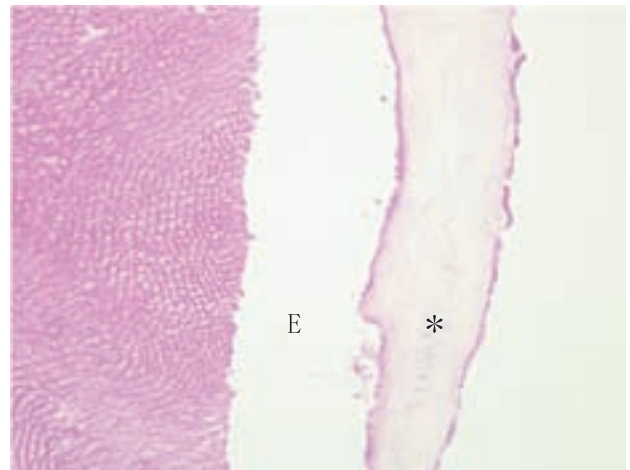


図8 病理組織像5 (摘出標本のH.E.染色像)
エナメル質(E)に接する部位では、小腔内に細胞封入のみられる類象牙質(*)が認められた(400x).

エックス線検査によって偶然発見されることも多い。

画像的には単房性の境界明瞭な病変がほとんどで、まれに多房性を示す。内部は透過像内に不透過像が散在性に認められることが多いが、本症例のように石灰化の量が少なく、エックス線検査でもわずかな不透過像を確認した例はBuchnerらの報告でも5%程度と極めてまれである(Barnes et al., 2005)。

病理所見からは、エナメル器や歯堤に類似した歯原性上皮と歯乳頭に類似した歯原性外胚葉性間葉からなる病変に、エナメル質や象牙質などの歯牙硬組織形成を伴う歯原性混合性腫瘍となる。本症例においても、歯乳頭類似の紡錐形細胞の密な増殖の中に索状から小島状の歯堤に類似した歯原性上皮胞巣を多数認め、歯牙類似構造を呈した硬組織を認めた。

エナメル上皮線維歯牙腫と歯牙腫の関連については、

長年議論を重ねているものの、研究者の間では意見が分かれており、未だ統一された結論には至っていない。Gardnerはエナメル上皮線維歯牙腫と発育中の歯牙腫は病理組織所見が類似しており、鑑別が困難であると示唆している (Gardner, 2003)。また、Slootweg, 伊藤らはエナメル上皮線維歯牙腫と歯牙腫との臨床所見や病理所見が類似していることや、好発年齢においてエナメル上皮線維歯牙腫は歯牙腫と比較してやや低年齢である点から、エナメル上皮線維歯牙腫は歯牙腫の未成熟な段階であると論じている。(Slootweg, 1981; 伊藤ら, 1995)。一方で、下村らはエナメル上皮線維歯牙腫と歯牙腫はエックス線所見が類似しているも、病理像において両者の違いは明確であったと報告している (下村ら, 2003)。

治療法としては、腫瘍摘出術が一般的に施行されている (柄澤ら, 2013)。しかしながら、腫瘍が増大し顎骨の変形を伴うと、区域切除術など顎骨の離断を行うケースもある (葛原ら, 1994)。

エナメル上皮線維歯牙腫の予後は比較的良好とされているが、国外ではエナメル上皮線維肉腫に悪性転化した例が報告されている (Howell et al., 1977; Chomette et al., 1983)。本症例は、摘出後10ヵ月が経過している現在、再発や悪性転化は認めていないが、今後も長期に渡る経過観察が必要と考えられる。

結 語

今回我々は、10歳男子の下顎右側骨臼歯部に発生したエナメル上皮線維歯牙腫の一例を報告した。本症例において開示すべき利益相反はない。

文 献

- Barnes L, Eveson JW, Reichart P & Sidransky D. Pathology and Genetics of Head and Neck Tumours (World Health Organization Classification of Tumours). International Agency for Research on Cancer (IARC): 308–309, 2005.
- Chomette G, Auriol M, Guilbert F, Delcourt A. Ameloblastic fibrosarcoma of the jaws—report of three cases. Clinico-pathologic, histoenzymological and ultrastructural study. *Pathol Res Pract* 178: 40–47, 1983.
- Gardner DG. The mixed odontogenic tumors. *Oral Surg* 57: 395–397, 1984.
- Howell RM, Burkes EJ Jr. Malignant transformation of ameloblastic fibro-odontoma to ameloblastic fibrosarcoma. *Oral Surg Oral Med Oral Pathol* 43: 391–401, 1977.
- Slootweg PJ. An analysis of the interrelationship of the mixed odontogenic tumors — ameloblastic fibroma, ameloblastic fibro-odontoma, and the odontomas. *Oral Surg Oral Med Oral Pathol*. 51: 266–76, 1981.
- 伊藤直子, 奥田孝, 安岡忠, 兵東巖, 中田隆明, 中島正人, 土井田誠. エナメル上皮線維歯牙腫の1例および文献的考察 *口科誌* 44: 108–111, 1995.
- 葛原武, 木下鞆彦, 井上聡, 小林優, 桐ヶ久保光弘, 土肥雅彦, 志村介三. 下顎骨に生じたエナメル上皮線維歯牙腫の1例 *口科誌* 43: 78–83, 1994.
- 柄澤瑤子, 清川麻里絵, 小澤靖弘, 本橋雪子, 村瀬博文, 川辺良一. 上顎に発生したエナメル上皮線維歯牙腫の1例 *日口診誌* 26: 178–181, 2013.
- 蔵信子, 羽柴由香里, 上木耕一郎, 中川清昌, 山本悦秀. 小児の下顎骨に発生したエナメル上皮線維歯牙腫の一例 *日口診誌* 21: 258–261, 2008.
- 下村絵美, 岩淵博史, 内山公男, 田中陽一. 下顎大臼歯部に発生したエナメル上皮線維歯牙腫の1例 発育中の複雑性歯牙腫との異同についての文献的考察 *日口外誌* 49: 218–221, 2003.
- 高木實, *口腔病理アトラス第2版*, 文光堂: 292, 295, 2010.
- 西裕美, 東川晃一郎, 島末洋, 平岡美里, 宮内美和, 井上伸吾, 高田隆, 鎌田伸之. 新分類 (WHO: 2005年) による歯原性腫瘍の臨床統計的検討 *口腔腫瘍* 18: 39–47, 2006.



中條 貴俊

東京歯科大学 臨床検査病理学講座 臨床専門専修科生
平成24年 3月 北海道医療大学 歯学部歯学科 卒業
平成25年 4月 北海道医療大学 大学院歯学研究科 博士課程 入学
平成29年 3月 北海道医療大学 大学院歯学研究科 博士課程 修了
平成29年 4月 東京歯科大学 臨床検査病理学講座 臨床専門専修科生
現在に至る