

# Globulomaxillary lesionの1例

著者	藤井 茂仁, 細川 洋一郎, 大内 知之, 高橋 陽夫, 松嶋 宏篤, 金子 昌幸, 賀来 亨, 矢嶋 俊彦
雑誌名	北海道医療大学歯学雑誌
巻	25
号	1
ページ	73-76
発行年	2006-07
URL	<a href="http://id.nii.ac.jp/1145/00010166/">http://id.nii.ac.jp/1145/00010166/</a>

## 〔症例報告〕

## Globulomaxillary lesionの1例

藤井 茂仁<sup>1)2)</sup>, 細川洋一郎<sup>3)</sup>, 大内 知之<sup>4)</sup>, 高橋 陽夫<sup>5)</sup>, 松嶋 宏篤<sup>2)</sup>, 金子 昌幸<sup>3)</sup>, 賀来 亨<sup>4)</sup>, 矢嶋 俊彦<sup>2)</sup><sup>1)</sup>医療法人ルミエール歯科<sup>2)</sup>北海道医療大学歯学部口腔解剖学第一講座<sup>3)</sup>北海道医療大学歯学部歯科放射線学講座<sup>4)</sup>北海道医療大学歯学部口腔病理学講座<sup>5)</sup>大分大学医学部腫瘍病態制御講座

## A Case of Globulomaxillary Lesion

Shigehito FUJII<sup>1)2)</sup>, Yoichiro HOSOKAWA<sup>3)</sup>, Tomoyuki OHUCHI<sup>4)</sup>, Akio TAKAHASHI<sup>5)</sup>, Hiroatsu MATSUSHIMA<sup>2)</sup>, Masayuki KANEKO<sup>3)</sup>, Tohru KAKU<sup>4)</sup>, Toshihiko YAJIMA<sup>2)</sup><sup>1)</sup>Lumieru Dental Clinic<sup>2)</sup>Department of Oral Anatomy, School of Dentistry, Health Sciences University of Hokkaido<sup>3)</sup>Department of Dental Radiology, School of Dentistry, Health Sciences University of Hokkaido<sup>4)</sup>Department of Oral Pathology, School of Dentistry, Health Sciences University of Hokkaido<sup>5)</sup>Department of Oncological Science, faculty of Medicine, Oita University

## Abstract

A case of a globulomaxillary lesion is presented. This case is a 25-year-old female who visited Lumieru Dental Clinic Sapporo, Japan on October second, 2003. The chief complaint was a swelling in the left premolar region of the palate. After the first examination, the swelling was disappeared, but there was oppressive pain in the labial gingiva from the left upper incisor to the premolars. All the left upper incisors and premolars were vital. The dental X-ray showed a pear-shaped radiolucent lesion between the roots of the left upper lateral incisor and cuspid, which had caused in an expansion of the root distance between the roots. The cyst was surgically removed under local anesthesia in Ohita University Hospital and the postoperative course was uneventful. The cyst wall composed by markedly inflamed connective tissue with flat parakeratinized lining epithelium. Some small epithelial islands were observed under the lining epithelium. These histological findings supported the diagnosis that this was a case of an odontogenic keratocyst (keratocystic odontogenic tumor).

**Key Words :** Globulomaxillary lesion, 球状上顎嚢胞, 歯原性角化嚢胞, 画像診断, 病理診断

## 緒 言

画像診断的にまれに、上顎側切歯と犬歯の間に、逆洋ナシ状をしたエックス線像を示す嚢胞がみられる(菅井他, 1992)。この嚢胞は、球状突起と上顎突起の癒合部に残存した上皮に由来する顔裂性嚢胞として、球状上顎嚢胞という名称で従来から報告されてきたが、その発生に不明な点が多く、1992年WHO分類では、その疾患名を採用していない(Thoma, 1957; Kramer and Pind-

borg, 1992)。しかし、発生部位を想起させる疾患名を使用することは、臨床的な意義があり、現在も症例報告が続いている(占都他, 2001; 榊原他, 2002)。Josephらは著書のなかで、このような疾患をglobulomaxillary lesionと記載し、上顎側切歯、犬歯間の球状上顎部に発生する逆洋ナシ状をしたエックス線像を示し、歯原性嚢胞、歯原性腫瘍、または、非歯原性腫瘍がこのような画像を呈することを報告している(Joseph AR et al. 2003)。今回、我々は画像診断学的にGlobulomaxillary lesionの1例

受付：平成18年3月31日

を経験したので報告する。

## 症 例

患者：25歳女性

初診：平成15年10月2日

主訴：上顎左側小白歯部の違和感

家族歴：特記事項なし

既往歴：特記事項なし

現病歴：初診から約1ヶ月に左側上顎小白歯部口蓋に腫脹がみられたため、除除に自然消退した。しかし、現在も同部の違和感がみられ気になるため、ルミエール歯科を受診した。

現症：

全身所見；体格中等度，栄養状態良好で異常所見は認められなかった。

口腔外所見；顔貌は左右対称性で腫脹や発赤，腫脹部の口蓋粘膜に異常はみられなかった。

口腔内所見；左側上顎小白歯部相当の口蓋粘膜は腫脹，発赤を認めなかったが，同部の触診により軽度の圧痛がみられた。また，同側の上顎左側中切歯から第一小白歯

の唇頬側歯槽部に圧痛を認めた同部の口蓋にも発赤腫脹はみられなかった。電気歯髄診断では上顎左側中切歯から第一小白歯はすべての歯に生活反応を認めた。

画像所見：回転パノラマX線所見では上顎左側側切歯と犬歯歯根を離開する洋梨状をした，境界明瞭な，嚢胞様X線透過像を認めた（図1）。また，デンタルX線所見では上顎側切歯と犬歯間で境界明瞭な洋梨状のX線透過像を認めるとともに，歯根間の開大がみられた（図2A）。また，小白歯部のデンタルX線写真では境界明瞭なX線透過像が第一小白歯歯根遠心側に及んでいた（図2B）。

臨床診断：左側上顎嚢胞

処置および経過：上記診断により手術的治療の必要性があるため患者の同意を得て，平成15年10月8日に大分大学医学部附属病院歯科口腔外科へ加療依頼を行った。平成15年10月24日に外来局所麻酔下で左上顎嚢胞開窓術を施行した。切開はPartchのI法に準じて，左上顎側切歯から左第一小白歯の範囲で唇・頬側歯肉歯槽粘膜移行部付近にかけて弧状に粘膜骨膜切除を行った。同部の皮質骨は菲薄化しており，ここを中心に同心円状に骨を削除したところ，嚢胞壁を確認しこの部の嚢胞壁を切除した。

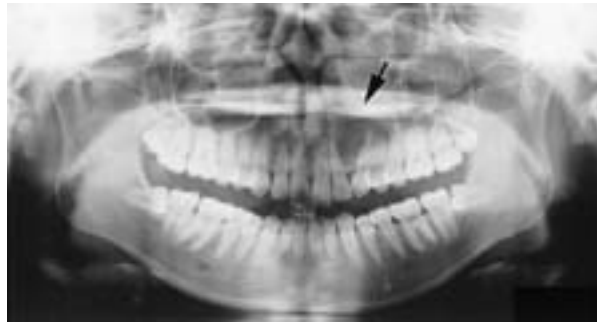

図1 回転パノラマエックス線所見：上顎左側側切歯と犬歯歯根を離開する，嚢胞様X線透過像を認める。(矢印)

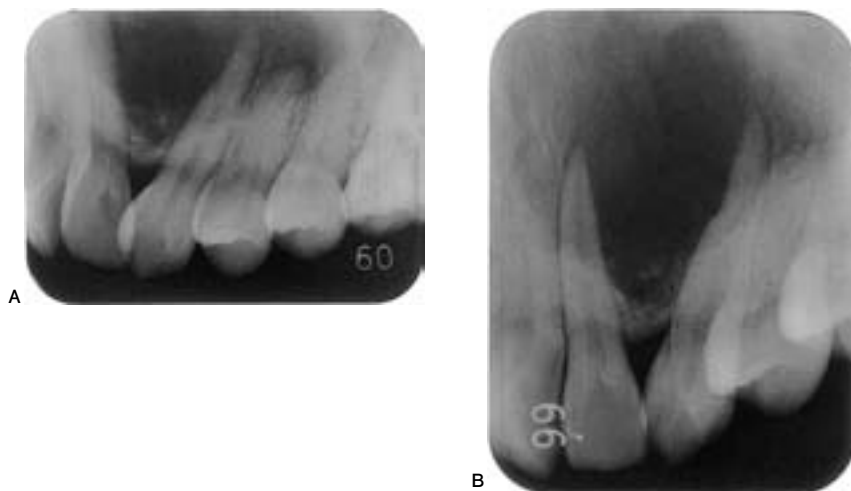


図2 デンタルエックス線所見：嚢胞様X線透過像を認める。エックス線透過像は第一小白歯部まで達しており，周囲の歯の歯槽硬線はみられない。(図2A)境界明瞭X線透過像が第一小白歯歯根遠心側に及んでいた。(図2B)上顎前歯および左側小白歯は電気歯髄診断においてすべて陽性だった。

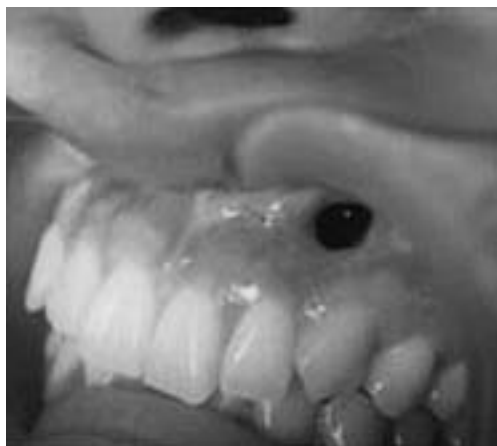

図3 手術3か月後の口腔内写真

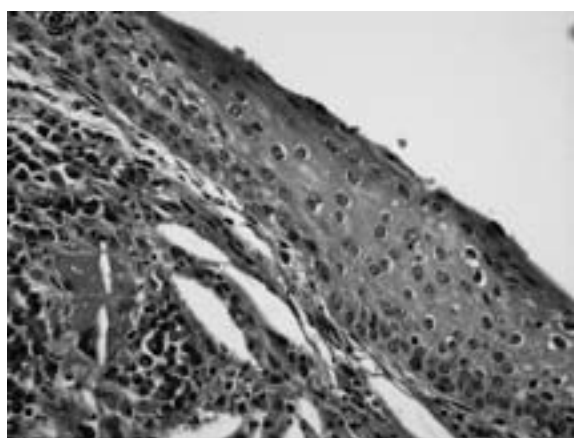


図4 病理組織学的所見 (HE, ×100):平坦で軽度の錯角化を示す裏装上皮下に、コレステリン裂隙や高度の慢性炎症性細胞浸潤が観察される

嚢胞腔には粘稠な黄白色の内溶液を認めた。嚢胞腔は口腔内への副腔とし、腔内にはアクロマイシン軟膏ガーゼを充填し手術を終了した。その後、1週に1回の割合で外来通院時に軟膏ガーゼの交換とともに、副腔内を生理食塩水で洗浄した。術後3ヶ月に至り、開窓部の縮小とともに副腔の減少を認めた(図3)。平成18年3月時点で、再発なく経過良好である。

病理組織学的所見：開窓療法時に採取された嚢胞壁について検討したところ、非連続的に裏装上皮が観察された。裏装上皮は著明ではないが角化傾向を呈し、上皮脚延長を伴わない平坦な扁平上皮様であった(図4)。上皮下結合組織はリンパ球などを主体とする高度の慢性炎症細胞浸潤が著明で、コレステリン結晶の集簇部位も認められたほか、裏装上皮との連続性に乏しい小上皮島も散見された(図5)

病理組織学的診断：歯原性角化嚢胞

## 考 察

Thomaは上顎側切歯と犬歯の間にみられる顔裂性嚢胞として球状上顎嚢胞を定義した(Thoma, 1957)。本嚢胞の発生頻度は上顎嚢胞のうち0.7%程度とされ、比較的稀な疾患として位置づけられている(菅井他, 1992)。Jacobsらは、本嚢胞の由来が上顎突起と球状突起との癒合部で鼻腔底粘膜が迷入し、嚢胞を形成すると報告している(Jacobs and Stone, 1940)。その後、1971年のWHO分類で、球状上顎嚢胞の名称が使用されている(Pindborg and Kramer, 1971)。本嚢胞の臨床診断において重要な画像所見は、切歯縫合に一致する側切歯と犬歯の間にみられ、嚢胞の増大により隣接歯根を分離して、境界明瞭な洋梨状エックス線透過像を呈することが知られている(東, 1983)。

この様に疾患のみられる位置を診断名とすることは、嚢胞のような裏装上皮の構造が主体となる病理診断に比較し、画像診断的所見の比重が大きくなると考えられる。しかし、球状上顎嚢胞という独立した疾患概念は、以前から否定的見解も多く、Christは、球状突起と上顎突起との癒合は胎生初期の一時期にみられるだけで、上皮が陥入する可能性が低いことを報告している。一方、球状上顎嚢胞と診断された症例の病理組織学的検索によ

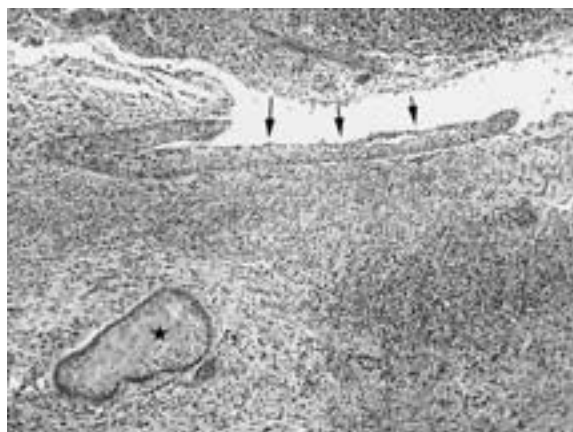

図5 病理組織学的所見 (HE, ×400):嚢胞内腔を裏装し角化傾向を呈する扁平上皮(矢印)と、上皮下結合組織内に観察される小上皮島(★)

り、本嚢胞が歯原性角化嚢胞に類似することを指摘している (Christ, 1970)。また、北村は球状突起と上顎突起の間に発生する顎裂は、中切歯と側切歯間に出現することが多いため、顔裂性嚢胞であることに無理があると述べている (北村, 1976)。さらに、Georgeは、病理組織学的に球状上顎嚢胞は、歯根嚢胞、歯原性角化嚢胞、歯周嚢胞などの歯原性嚢胞であることを述べている (George, 1981)。以上のことから1992年WHO分類では、球状上顎嚢胞という疾患名は採用されていない。

このことから、近年、球状上顎嚢胞という名称を使用している文献は少ない。Josephらはglobulomaxillary lesionの概念を提示し、上顎側切歯、犬歯間の球状上顎部にみられる逆洋ナシ状を呈したエックス線透過像を示し、歯原性嚢胞や歯原性腫瘍または、非歯原性腫瘍が包含されることを示している (Joseph AR et al. 2003)。globulomaxillary lesionの概念を画像診断上の残滓ととらえ、発生学的に顔裂性嚢胞であることには否定的で、病理組織学的に、歯根嚢胞、歯周嚢胞、歯原性角化嚢胞、中心性巨細胞肉芽腫、歯原性石灰化嚢胞、歯原性粘液腫などの診断が得られとしている。

本症例の病理組織学的所見では、裏装上皮が軽度の角化傾向を示し、上皮脚延長を認めず平坦な扁平上皮層がみられ、歯原性角化嚢胞と診断が得られた。歯原性腫瘍は、2005年のWHO分類により耳から下咽頭にわたる頭頸部腫瘍 (Head and Neck Tumours) に総括されており、Keratocystic odontogenic tumourとして記載されている (Barnes L et al., 2005)。

以上、本症例で検討した様に現状では球状上顎嚢胞と

いう名称をさけて、特徴的なエックス線像を示し、共通した臨床所見を想起するという点を重要視して、globulomaxillary lesionの名称を、画像診断的に用いることは意義のあることと考えられる。

## 文 献

- Barnes L, Everson JW, Reichart P and Sidransky D : World Health Organization Classification of Tumours ; Pathology and Genetics of Head and Neck Tumours. First ed. Lyon : IARC Press ; 2005.
- Christ TF : The globulomaxillary cyst : an embryologic misconception. Oral Surg Oral Med Oral Patho 51 : 281-286, 1970.
- George PW : The differential diagnosis of globulomaxillary radiolucencies. Oral Surg 51 : 281-286, 1981.
- 東 与光 : Oral Radiology : 第4版. 東京 : 1983.
- Jacobs MH and Stone H : Cyst of the Jaw. Am. J. Ortho. Oral Surg 26 : 690-711, 1940.
- Joseph AR, James JS, Richard CK : Oral Pathology. 4<sup>th</sup>ed. St. Louis : Saunders ; 2003.
- 北村博則 : 顔裂性嚢胞の発生学. 神奈川歯学 11 : 1-21, 1976.
- Karmer IRH and Pindborg J : Histological typing of odontogenic tumours. 2<sup>nd</sup>ed. Heidelberg : Springer-Verlag ; 1992.
- Pindborg J and Kramer IRH : Histological typing of odontogenic tumors, Jaw cysts, and allied lesion. 2<sup>nd</sup>ed. Geneva : WHO ; 1971.
- 榎原典幸, 石川 誠, 佐藤 明, 豊田晶子, 野谷健一, 福田博, 飯塚 正, 向後隆男 : 顔貌に変形をきたした, いわゆる球状上顎嚢胞の1例. 北海道歯誌 23 : 277-282, 2002.
- 占都一彦, 飯田征二, 上田貴史, 宮 成典, 古郷幹彦, 岸野万伸, 石田 武, 松矢篤三 : 鼻翼の挙上をきたした球状上顎嚢胞の一例. 阪大歯学誌 46 : 36-39, 2001.
- 菅井秀樹, 宮島 久, 大野朝也, 阿部守明, 斉藤武郎 : いわゆる球状上顎嚢胞の1例. 奥羽大歯学誌 19 : 600-604, 1992.
- Thoma K : Facial cleft of fissural cyst. Int J Orthod Surg 23 : 83-89, 1957.