

歯根縦破折歯に対する新たな治療法の検討：接着性根管充填シーラーの応用(最近のトピックス 歯周歯内治療学関連)

著者名(日)	湯本 泰弘, 栗倉 あずさ, 古市 保志
雑誌名	北海道医療大学歯学雑誌
巻	27
号	1
ページ	48-49
発行年	2008-06
URL	http://id.nii.ac.jp/1145/00010083/

【最近のトピックス】 歯周歯内治療学関連

歯根縦破折歯に対する新たな治療法の検討 —接着性根管充填シーラーの応用—

湯本 泰弘, 栗倉あずさ, 古市 保志

Yasuhiro YUMOTO, Azusa AWAKURA, Yasushi FURUICHI

北海道医療大学歯学部口腔機能修復・再建学系歯周歯内治療学分野

Department of Oral Rehabilitation, Division of Periodontology and Endodontology, School of Dentistry, Health Sciences University of Hokkaido

根管充填後の大きなトラブルの1つとして歯根縦破折がある。統計学的に歯根縦破折の多くは歯内療法を行った歯に認められ、破折線に沿って高度な歯周組織の破壊が引き起こされる。そのため、歯根縦破折歯は通常は抜歯の適応となる。抜歯による歯の喪失を防ぐための保存的治療法として、縦破折を有する歯を意図的に抜去して、破折部を従来の接着性レジンセメントで接着し、再植する治療法が報告されている。しかしながら、歯根膜の損傷による骨性癒着の危険性や外科的侵襲、治癒期間など危惧すべき点も多い。最近、各メーカーから接着性根管充填シーラーが発売され臨床に用いられている。歯根縦破折の保存的治療法に接着性根管充填シーラーを応用できれば、治療の予知性が高くなる可能性が考えられる。我々は、*in vitro*における接着性根管充填用シーラーの封鎖性・接着性および浸透性について比較検討することにより、歯根縦破折歯の保存療法の際に応用できるかどうかを検討した。

スーパーボンド根充シーラー（サンメディカル）、Epiphany[®]（Pentron）、AH plus[™]（Dentsply Maillefer）で接着性、封鎖性を比較検討し、またスーパーボンドC&B（サンメディカル）とスーパーボンド根充シーラーで浸透性の比較検討を行った結果、スーパーボンド根充シーラーが他と比較して統計学的に有意に高い封鎖性（0.050 μ l/min）と接着性（10.0MPa）浸透性（2.3 \pm 0.7）を示した（図1、図2、表1）。スーパーボンド根

充シーラーを用いた根管充填の手技は、従来の方法と大きく変わらず、また短期臨床評価においてレジンによる生体刺激も認められず経過良好である^{1,2)}。また本研究の結果から、その高い流動性、浸透性および接着性により歯根縦破折部の接着に有効であることが示唆された。レジン系のシーラーの問題点として再根管治療が必要になった場合に、その除去が多少困難であるという点がある³⁾。しかし、歯根縦破折のように本来抜歯の適応となる可能性が高い歯に、最後の保存療法として用いる場合は大きな問題は生じないと考えられる。

以上の結果から、歯根縦破折に対して口腔内接着法を選択した場合に、接着性根管充填シーラー「スーパーボンド根充シーラー」を用いて根管充填と同時に破折部位の接着を行う簡潔な処置が歯の保存に有効である可能性が示唆された。

文献

- 1) 真鍋 顕：スーパーボンド根充シーラーの臨床操作；Dental Magazine. 116, 42-46, 2005.
- 2) 高橋正光, 林 正規：歯科用根管充填シーラ「スーパーボンド根充シーラー」；Dental Diamond. 31, 136-139, 2006.
- 3) Tasdemir T, Yildirim T, Celik D: Comparative study of removal of current endodontic fillings ; J Endod. 34, 326-329, 2008.

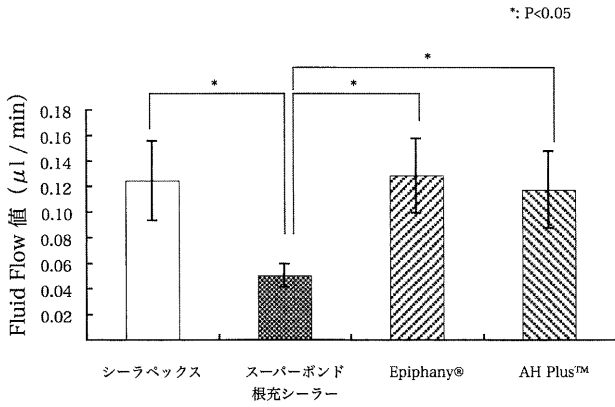


図1 各種シーラーにおける封鎖性の評価

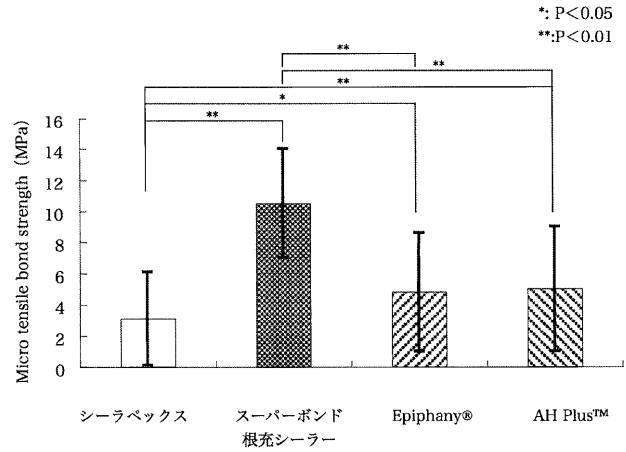


図2 各種シーラーにおける接着性の評価

表1. スーパーボンドC&Bとスーパーボンド根充シーラーの浸透性の評価

浸透度	C1	C2	C3	M1	M2	M3	Average
スーパーボンド根充シーラー	2.6±0.5	2.6±0.5	2.4±0.5	2.6±0.5	1.8±0.5	1.8±0.8	2.3±0.7*
スーパーボンドC&B	2.2±0.4	1.6±0.5	1.2±0.4	1.2±0.4	1.2±0.4	1.0±0.7	1.4±0.6*

Tukey検定 *間に有意差有り