

画像誘導システム(IGI)を用いた口腔インプラント手術

著者名(日)	松原 秀樹, 仲西 康裕, 木村 和代, 廣瀬 由紀人, 高薄 紀男, 松原 光代, 油井 知雄, 村田 勝, 草野 薫, 平 博彦, 工藤 勝, 大桶 華子, 細川 洋一郎, 田中 隆, 古賀 剛人, 越智 守生
雑誌名	北海道医療大学歯学雑誌
巻	26
号	1
ページ	9-15
発行年	2007-06
URL	http://id.nii.ac.jp/1145/00009976/

〔症例報告〕

画像誘導システム (IGI) を用いた口腔インプラント手術

松原 秀樹¹⁾, 仲西 康裕¹⁾, 木村 和代¹⁾, 廣瀬由紀人¹⁾, 高薄 紀男¹⁾
 松原 光代¹⁾, 油井 知雄¹⁾, 村田 勝²⁾, 草野 薫²⁾, 平 博彦²⁾
 工藤 勝³⁾, 大桶 華子³⁾, 細川洋一郎⁴⁾, 田中 隆⁵⁾, 古賀 剛人⁶⁾
 越智 守生¹⁾

北海道医療大学歯学部

¹⁾口腔機能修復・再建学系 クラウンブリッジ・インプラント補綴学分野

²⁾生体機能・病態学系 顎顔面口腔外科学分野

³⁾生体機能・病態学系 歯科麻酔科学分野

⁴⁾生体機能・病態学系 歯科放射線学分野

⁵⁾北海道医療大学歯科内科クリニック技工部

⁶⁾古賀テクノガーデン歯科

A case of oral implant with computerized navigation for image guided surgery

Hideki MATSUBARA¹⁾, Yasuhiro NAKANISHI¹⁾, Kazuyo KIMURA¹⁾, Yukito HIROSE¹⁾, Norio TAKASUSUKI¹⁾
 Mitsuyo MATSUBARA¹⁾, Tomoo YUI¹⁾, Masaru MURATA²⁾, Kaoru KUSANO²⁾, Hirohiko TAIRA²⁾
 Masaru KUDOU³⁾, Hanako OHKE³⁾, Youichirou HOSOKAWA⁴⁾, Takashi TANAKA⁵⁾, Taketo KOGA⁶⁾
 Morio OCHI¹⁾

¹⁾Division of Fixed Prosthodontics and Oral Implantology, Department of Oral Rehabilitation

²⁾Division of Oral and Maxillofacial Surgery, Department of Human Biology and Pathophysiology.

³⁾Division of Dental Anesthesiology, Department of Human Biology and Pathophysiology.

⁴⁾Division of Dental Radiology, Department of Human Biology and Pathophysiology.

School of Dentistry, Health Sciences University of Hokkaido

⁵⁾Dental Laboratory, Health Sciences University of Hokkaido

⁶⁾Koga Technogarden dental office

Abstract

In recent years, as the needs for the dental implant treatment needs, dental implant therapy has been demanded of oral rehabilitation, esthetic restorations, and improvement QOL more highly. Image guided implantation system (IGI) is able to archive the highest level of accuracy when performing dental implant surgery by sophisticated planning software and real time navigation. IGI was introduced to implant special outpatient on dental and internal medicine clinic health sciences university of Hokkaido in 2005. We reports that some cases by IGI were experienced. As the result, IGI allowed safety invasive surgery with enhanced accuracy and efficiency and shorter operation time than past surgery methods.

Key word : Image guided surgery, Navigation system, Implant, IGI (image guided implant)

I. 緒言

近年, 口腔インプラント治療は欠損補綴に対する選択肢として, ブリッジ, 義歯に並ぶ治療法としての地位が確立されてきた. インプラント治療は予知性の高い治療

法として受け入れられており従来の欠損部の機能回復を目的としたものにとどまらず, 最近ではより天然歯に近い用件を具備した審美的治療法としてのニーズが高まってきている (北所ら, 2006).

顎骨にインプラントを埋入する際, CT画像を含めた

受付: 平成19年6月30日

Corresponding author (Hideki MATSUBARA), E-mail : mattsu@hoku-iryo-u.ac.jp

画像診断とともに、診断用模型上での歯冠部ワックスアップを行い、インプラントの埋入位置を決定している。実際、模型とCT画像から得られた所見から埋入位置を想定した後、患者の口腔内で厳密な再現を行うには非常に高度な技術が必要となる。このことから正確なインプラント埋入位置を口腔内においても精密に再現することが必要である。

現在、本学歯科内科クリニックインプラント外来では、インプラント治療で求められている厳密な治療計画と、正確なインプラント埋入を行うことを目的で、平成17年度より術中に使用できるインプラントナビゲーションシステム（以下、IGIシステム）(Kramer et al., 2005; Casap et al., 2005; 水木, 2004) を導入し、インプラント埋入手術を施行したので報告する。

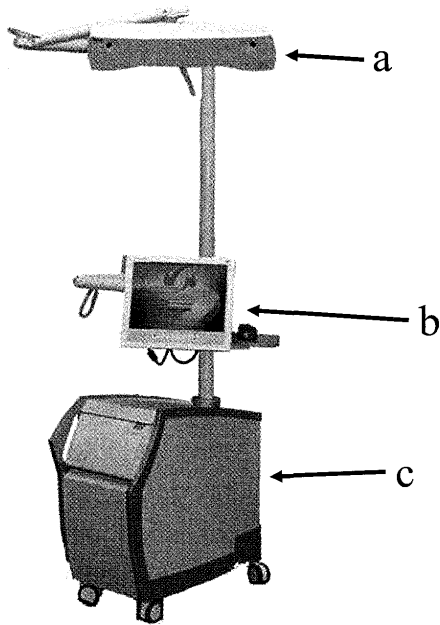


図1 IGIシステムの構成

a: 位置特定赤外線カメラ b: 手術計画およびナビゲーションのディスプレイ c: プロセスユニット

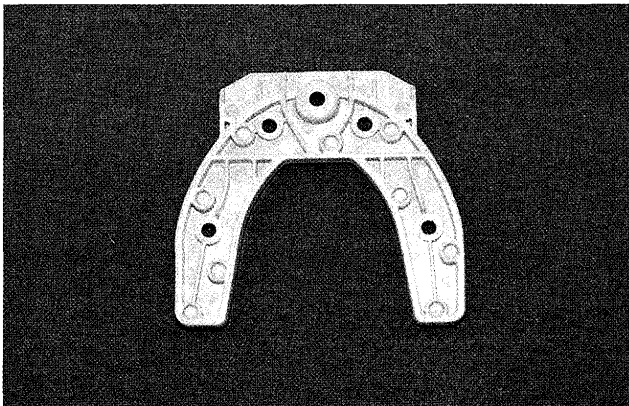

図2 ホースシュー

II. 材料と方法

症例は、平成18年1月10日から、同年12月28日まで、本学歯科内科クリニックのインプラント外来および古賀テクノガーデン歯科で施行されたIGIシステムを用いたインプラント埋入手術17名を用いた。対照として、同時期に本学歯科内科クリニックのインプラント外来で施行されたIGIシステムを用いなかった通常のインプラント埋入手術16名を用いた。

手術方法：IGIシステム (DenX Ltd., Israel) はインプラント埋入手術におけるリアルタイムナビゲーションシステムである (図1)。本装置はCT撮像から得られたDICOMデータをIGIシステムに取り込むことにより、本体付属のCTビューワーソフトを利用して三次元画像を構築し、インプラント埋入位置を決定し、術中にリアルタイムで埋入位置をナビゲーションすることができる。本装置によるリアルタイムナビゲーションシステムの概略を記す。まず、CT撮像に際して、ホースシューと呼ばれる馬蹄形の樹脂板を通常のステントに接着させて使用する。このホースシューにはセラミックボールが9個埋入されており、CTの一画像に均一の大きさで全てのセラミックボールが撮像されていることを確認する (図2)。次にスライス幅0.6mmで最終的なCT撮像を行う。ホースシューを接着したステントは術中にずれないように、診断用模型で着脱が可能な範囲で最大限の保持力が得られるよう製作した (図3)。また、CT撮像する際は、口腔内でステントが安定して固定されていることを確認する (図4)。

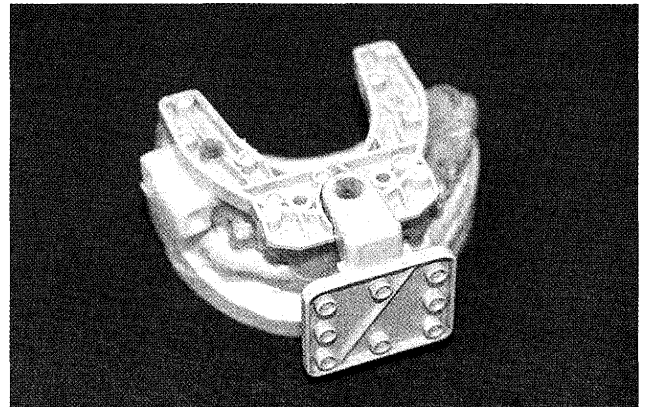


図3 ホースシュー付きステント

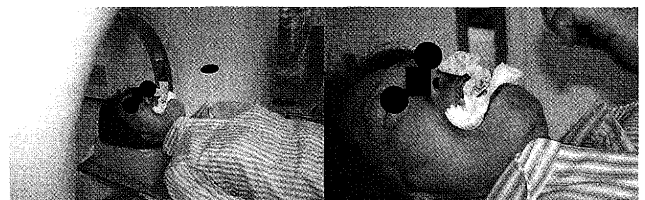


図4 口腔内へのステント装着とCT撮像

CT撮像で得られたDICOMデータはIGIシステムに取り込み、本体付属のプランニングソフトにより三次元画像を構築させる。即ち、ホースシュー内のセラミックボールをソフト上でマーキングし、水平基準面を設定する。続けて、セラミックボールとハンドピースの位置関係をレジストレーション画面で認識させる。その後、スライス幅0.6mm間隔で三次元画像が構築されていく。インプラント埋入に際しては顎骨幅径や下顎管等の解剖学的

構造物との位置関係により、インプラント体の大きさや種類を決定する(図5)。次に、ソフトにあらかじめ登録されている各インプラント体のサイズ、インプラントメーカーの選択、さらに術中使用するインプラント床形成に使用するドリルを順番に選択していく(図6)。これらの作業は、各メーカーによって使用するドリル先端部の削りしろの長さが異なることから、解剖学的な位置関係の誤りを極力少なくするために必要である。

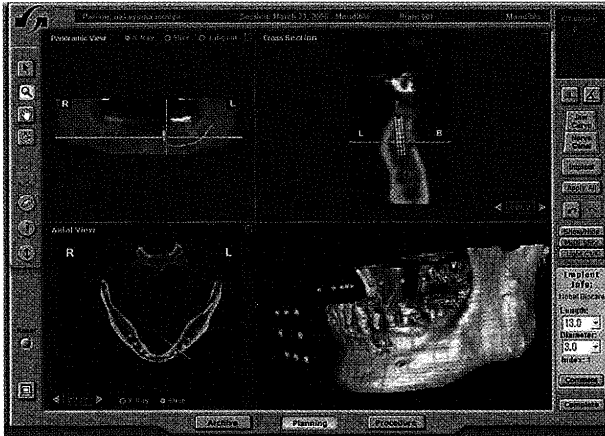


図5 インプラント埋入計画の立案

a: パノラミックビュー b: アクシャルビュー c: クロスセクションビュー

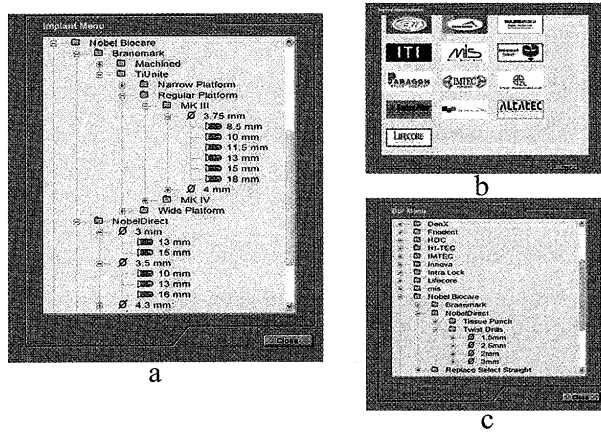


図6 インプラントメーカーとサイズ・ドリルの選択画面

a: インプラントサイズの選択 b: インプラントメーカーの選択 c: 術中使用ドリルの選択

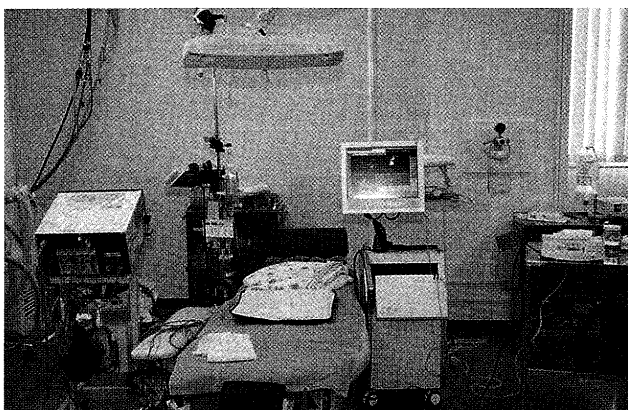


図7 IGIシステムのセッティング

IGIシステムでは骨形態と位置を手術中にリアルタイムで把握できるため、粘膜骨膜切開、粘膜骨膜剥離、および縫合のステップを省略して行うことが可能である。そのため、手術時間と手術侵襲による負担を軽減できる。手術室内では従来のインプラント埋入環境と比較して、IGIシステムの本体を設置する位置の確保と、本体と術野との位置関係の配置への考慮が必要になってくる(図7)。口腔内にステントを装着し、レファレンスポダイの赤外線発光ダイオードとハンドピースに接続したLED発光ダイオードを、本体の赤外線カメラが検出しリアルタイムに手術器具の位置を表示する(図8)。インプラント床形成時はインプラントドリルの位置・深さ・角度についてリアルタイムにナビゲーションされる(図9, 10)。手術中は本体のナビゲーションディスプレイ

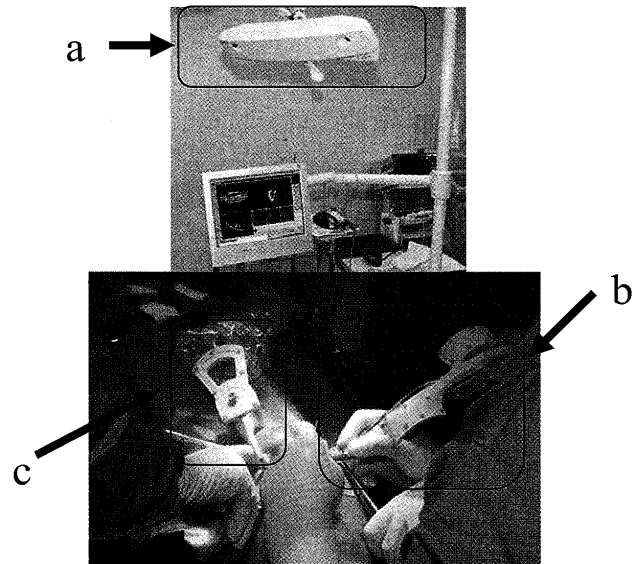


図8 本体とリファレンスポダイ・ハンドピースの位置関係
a: 赤外線カメラ b: レファレンスポダイ c: ハンドピースに接続したLED

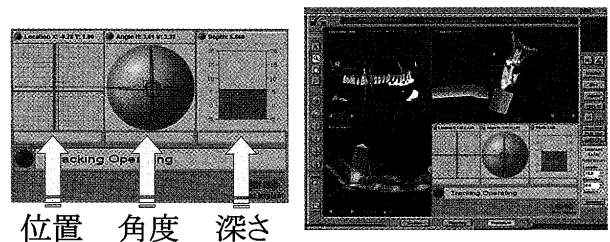


図9 手術中のナビゲーション画面

と術野の両方を確認しながら、インプラント床の形成を行う(図11)。インプラント床形成後は通常のインプラント埋入手術と同様に、インプラント体を顎骨内に埋入する。粘膜骨膜を剥離しないフラップレスによる術式では、このステップでインプラント埋入手術は終了となる。

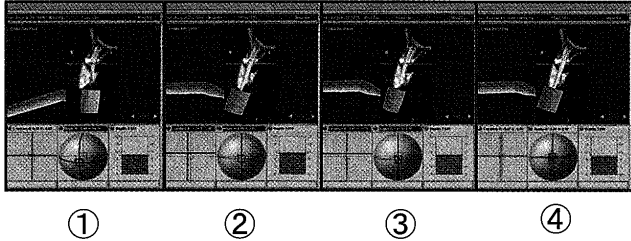


図10 手術中のドリルの誘導画面

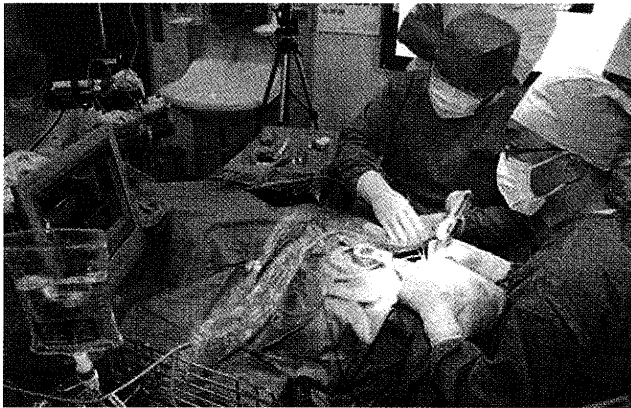

図11 インプラント埋入中の術者とIGI

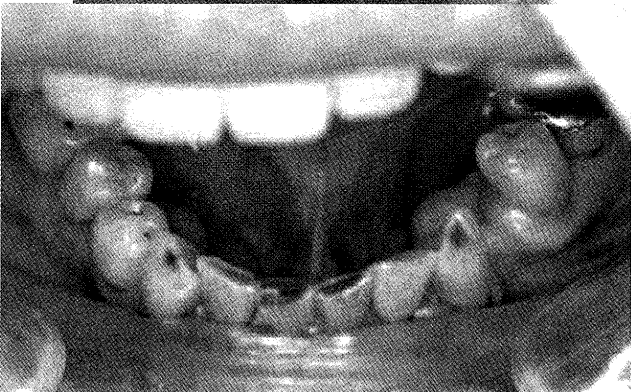
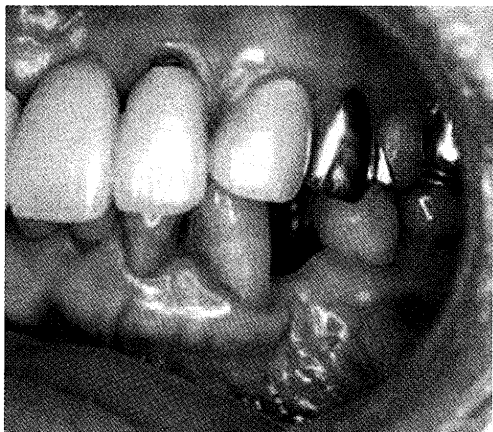

図12 インプラント埋入前の口腔内写真

Ⅲ. 症 例

患者：71歳，男性。

主訴：左側臼歯部の咀嚼障害。

現病歴：約15年前に下顎左側第1小臼歯を知覚過敏により抜髄。その後歯冠補綴を行い，2回ほど脱離再着した。平成16年11月保存不可能のために抜歯。難抜歯のために頬側骨削除を行った。

臨床診断：下顎左側第1小臼歯欠損および咀嚼障害。

処置および経過：

平成17年4月25日，下顎左側第1小臼歯の欠損部の審美的および機能的障害を主訴にインプラント外来に来院。CT撮像後，近遠心幅径が狭小のため上部構造作製時のスペース確保のため隣接歯を切削する可能性を説明。SIM/Plant™を用いた分析の結果，極めて正確さが要求される手術であるため，IGIを使用したインプラント埋入が必要な旨を説明し同意が得られたため，IGI専用ステントを使用してCT再撮像。平成18年5月1日にフラップレスでIGIを使用してNobel Direct埋入。手術を終了した直後に精密印象と咬合採得を行い，翌日5月2日ハイブリッド型硬質レジンジャケット冠によるプロビジョナルレストレーションを仮着し早期負荷を与えた。平成18年9月21日に最終補綴であるハイブリッド型硬質レジン前装冠へ移行し咬合の回復を行った。現在のところ経過良好である。(図12～15)

Ⅳ. 結 果

IGIの症例は平成18年1月1日から平成18年12月31日

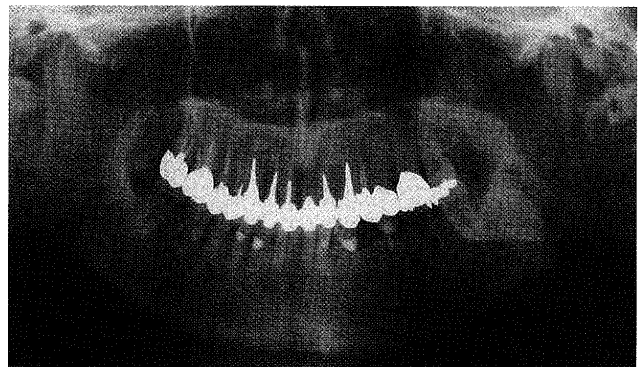


図13 インプラント埋入前のパノラマエックス線写真

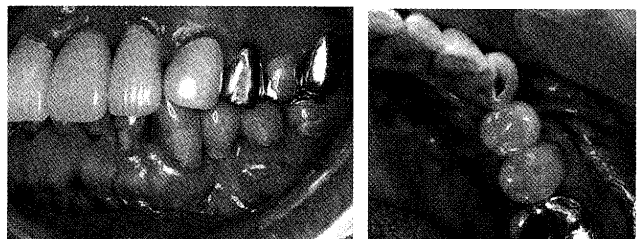


図14 インプラント埋入後の口腔内写真

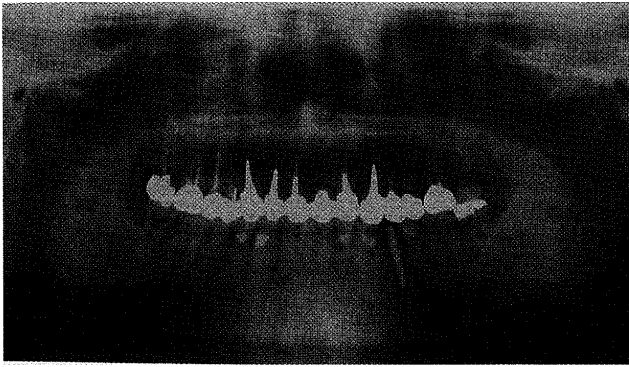


図15 インプラント埋入後のパノラマエックス線写真

までの1年間に、本学歯科内科クリニックインプラント外来および古賀テクノガーデン歯科でIGIシステムを用いてインプラント埋入手術を行ったものは、年齢27~73歳(平均55.4歳)の17名で男性は10名女性は7名であった。通常のインプラント埋入症例は同期間に本学歯科内科クリニックで行われた症例を用いた。なお、両埋入方法ともインプラント埋入経験の豊富な歯科医師が担当した。IGIシステムを使用したインプラント埋入部位は上顎6症例、下顎11症例であった。埋入したインプラントの総数は61本で、メーカー別に分類するとBrånemarkは29本、Astraは27本、Swiss Plusは5本であった。手術に要した時間は15~65分で、平均手術時間は36分であった(図16)。また、同期間で本学歯科内科クリニックインプラント外来で行われたインプラント埋入手術で、IGIシステムを用いない通常のインプラント埋入手術を行ったものは年齢43~80歳(平均60.7歳)の18名で、男性9名、女性9名を対照とした。インプラント埋入部位は上顎10症例、下顎8症例であった。インプラント埋入手術の埋入したインプラントの総数は45本で、メーカー別に分類するとBrånemarkは16本、Astraは10本、POIは8

患者数	男性	女性
17名	10名	7名

埋入部位	上顎	下顎
17症例	6症例	11症例

埋入本数 IGI使用	Brånemark	Astra	Swiss Plus
61本	29本	27本	5本

埋入本数 通常埋入	POI	SPI	IAT	Astra	Brånemark
57本	10本	13本	12本	5本	16本

手術時間	最短	最長	平均
IGI使用	15分	65分	36分
通常埋入 (平成18年度)	42分	160分	96分

図16 IGI使用症例と通常のインプラント埋入症例の比較

本、SPIは7本、IATは3本、リプレイスは1本であった。手術に要した時間は42~160分で、平均手術時間は93分であった。

V. 考 察

インプラント治療は欠損補綴治療の一選択肢としてブリッジ、義歯にならび予知性の高い治療法として確立されてきた。インプラント治療を希望する患者の動機としては、有床義歯補綴拒否や義歯の違和感、ブリッジ形成のために未処置歯を切削することへの抵抗感などが多く、従来型の欠損補綴処置では患者のニーズに対応困難となってきた(北所ら, 2006)。そのためインプラント治療へのニーズは高まり、機能性と審美性の回復、QOLの向上がより高度に要求されてきている。

本学歯科内科クリニックインプラント外来でインプラント治療を行う際、全症例に対し術前検査としてCT撮像を行っている。従来から使用しているインプラント外来クリニカルパスでは、CT撮像後、画像診断ソフトのSIM/Plant™解析(井汲, 1998; 水木, 1998)を行い骨幅の計測、下歯槽管などの解剖学的構造物との位置関係や病変の有無などを分析し、適切なインプラントの種類とサイズを決定している(國安ら, 2004)。その後、診断用模型上でインプラント埋入のための外科用ステントを製作し、インプラント埋入時のドリリングの位置と方向のガイドとして利用し、インプラント埋入手術を行ってきた。しかし、多くの医療機関へのインプラント治療の普及や患者の欠損補綴へのニーズの高まり、インプラント治療の適応症の拡大とともに、本学歯科内科クリニックは大学附属機関であることも相まって難症例への対応も要求されている。そこで、平成17年より術中に使用できるインプラントナビゲーションシステム(IGIシステム)が導入された。同様のシステム(Image Guided Surgery)は整形外科、神経外科、耳鼻咽喉科など医科領域に導入され、ここ数年で歯科領域へ応用されている(Davit et al., 2003; Brief et al., 2005; Hoffmann et al., 2005)。

現在歯科領域に應用されているコンピュータ支援手術にはCT画像データより製作した外科用ステントを使用して、術前の治療計画に沿って埋入手術を行う「静的なもの」と、手術中にリアルタイムに位置情報が提供され、しかも手術中の状況により治療計画を変更できる「動的なもの」に分類されている。従来からインプラント外来で行われていた、外科用ステントを使用した埋入手術だけでは、埋入部位や患者の開口量により外科用ステントを使用した状態でインプラントドリルを口腔内へ

挿入することが困難な症例をいくつか経験している。しかし、IGIの導入により「動的な」コンピュータ支援手術が可能となり、インプラント治療用具の口腔内への挿入が困難な症例に対しては、手術中にコンピュータ画面上で治療計画の変更が可能であり、術中の埋入位置の変更へ合った位置へリアルタイムにコンピュータがインプラントドリルの位置を誘導してくれるため、従来の「静的な」治療法に比較して、より安全に適応範囲が拡大されたものと思われる。

現在までにIGIシステムを使用した症例を検討した結果、通常のインプラント埋入手術と比較して有意に短時間で手術が終了している。今回IGIシステムで埋入した全17症例についてインプラント埋入本数は1症例に対して1～6本であり、平均手術時間は36分であった。それに対して、平成18年に本学歯科内科クリニックインプラント外来で行われたインプラント埋入手術で、IGIをしていない通常のインプラント埋入手術に要した平均手術時間は93分であった。これは大桶らの以前に報告された(大桶ら, 2004)、本学歯科内科クリニックにおける局所麻酔と精神鎮静法を併用した手術の平均手術時間は83.3分に比べても長い時間になっており、このことは患者に対する手術侵襲を通常のインプラント埋入手術に比較して低減できたものと思われた。さらに、フラップレスによるインプラント埋入を行えることで、手術翌日に印象採得が可能となるため、手術時間だけでなく早期に補綴物が装着でき、下顎に対する通常のインプラント埋入症例では補綴物の装着まで3カ月を要していた治療期間が本症例では非常に短縮できた。

IGIシステムの特徴的として手術中におけるリアルタイムナビゲーションシステムは、CT画像からコンピュータで三次元構築した画面上で、赤外線トラッキングシステムにより患者の顎骨の位置と術者のインプラント床形成のためのコントラの位置関係を特定するものである。そのため、装置単独の誤差が $\pm 250\mu\text{m}$ あり、さらにスライス幅0.6mmでCT撮像をしているため、CT自体の誤差も加わり、総合誤差は $\pm 1.0\text{mm}$ 以下であると報告されている(水木, 2004)。また、経験豊かな外科医による通常のインプラント埋入と比較してIGIシステムを用いるもので有意に正確な位置に埋入されたことを報告している(Kramer et al., 2005)。本学で行っている通常のインプラント埋入術式は、診断用模型上で欠損部にワックスアップを行い、補綴装置に合わせた位置と方向でCT撮像用ステントを製作し、口腔内にステントを装着した状態でCT撮像を行う。その後、CTデータをコンピュータで三次元構築し、画面上で補綴装置と顎骨の位置

関係を考慮しインプラント埋入計画を立て、それに従いCT撮像時に使用したステントを外科用ステントに改造を行っていた。そのため、ステントでの三次元的な近遠心・頬舌的な角度の調整は術者の感覚的な部分が大きく占め、インプラント埋入計画に沿って正確な方向へ埋入することは非常に困難であった。しかし、今回使用したIGIシステムは治療計画に沿った方向へ、インプラントドリルが誘導されるため、術者の感覚的な方向性といった部分が比較的排除できるため、ステントを利用したインプラント埋入に比べて、治療計画に沿った方向へインプラントを埋入でき、ドリリング方向の正確性は向上しているものと考えられた。本学における症例では、埋入計画と埋入後のインプラント埋入位置についての比較を行ってはいないが、これらの報告よりナビゲーションシステムを使用した方が手術の精度が向上し、より安全なインプラント埋入手術を実現できるものと思われた。これからは本学で使用しているCT装置とIGIシステムを使用した埋入誤差や埋入方向に関する基礎実験が必要であると考えられた。さらにこの精度の高さはフラップレスによるインプラント埋入時に発揮される。従来のインプラント埋入手術では、実際に粘膜骨膜を剥離し、顎骨の形態と外科用ステントの位置・方向関係を確認しながらインプラント床を形成していたが、ナビゲーションシステムでは顎骨の形態はモニター上で確認できるため、フラップレスによるインプラント埋入手術が安全に行え、手術侵襲が低減される。また、フラップレスによるインプラント埋入が確実に行えるということは、即時負荷や早期負荷が行いやすくなり、治療期間の短縮につながり、患者QOLの向上に大いに貢献しているものと思われた。


V. 結 論

IGIシステムを応用したインプラント埋入を施行した症例を報告した。その結果、フラップレスによる最小限の手術侵襲により、インプラント埋入に対する手術時間の短縮が可能となった。

文 献

- Brief J., Edinger D., Hassfeld S., Eggers G.: Accuracy of image-guided implantology. Clin. Oral Impl. Res. 16: 495-501, 2005.
- Casap N., Tarazi E., Wexler A., Sonnenfeld U., Lustmann J.: Intraoperative Computerized Navigation for Flapless Implant Surgery and Immediate Loading in the Edentulous Mandible. The International Journal of Oral & Maxillofacial Implants 20: 92-98, 2005.
- Hoffmann J., Westendorff C., Gomez G., Reinert S.: Accuracy of navigation-guided socket drilling before implant installation compared to

- the conventional free-hand method in a synthetic edentulous lower jaw model. Clin. Oral Impl. Res. 16 : 609-614, 2005.
- 井汲憲治：インプラント術前検査における病診連携と治療の実際－治療計画にSIM/Plantを用いた上顎多数歯欠損症例を通じて－. Quintessence Dental IMPLANTLOGY 5 : 315-322, 1998.
- 北所弘行, 舞田健夫, 遠藤麻希, 神成克映, 田村 誠, 大桶華子, 工藤 勝, 細川洋一郎, 越智守生：北海道医療大学病院インプラント歯科外来の現状. 北医療大誌 25 : 127-133, 2006.
- Kramer F., Baethge C., Swennen G., Rosahl S. : Navigated vs. conventional implant insertion for maxillary single tooth replacement -A comparative *in vitro* study-. Clin. Oral Impl. Res. 16 : 60-68, 2005.
- 國安宏哉, 廣瀬由紀人, 越智守生, 八島明弘, 新井田 淳, 平博彦, 村田 勝, 北所弘行, 工藤 勝, 大桶華子, 細川洋一郎, 田中力延：インプラント歯科外来の受診実態. 東日歯誌 23 : 97-106, 2004.
- 水木信之：SIM/Plantの特徴と有用性－術前診断および治療計画への臨床応用－. Quintessence Dental IMPLANTLOGY 5 : 300-307, 1998.
- 水木信之：IGIシステムによるリアルタイム・ナビゲーションシステムの最先端. Quintessence Dental IMPLANTLOGY 11 : 317-322, 2004.
- 大桶華子, 工藤 勝, 北所弘行, 平 博彦, 村田 勝, 細川洋一郎, 新井田 淳, 國安宏哉, 八島明弘, 廣瀬由紀人, 越智守生：北海道医療大学歯学部附属病院・インプラント歯科外来の局所麻酔手術症例に対する精神鎮静法の有効性の検討. 東日歯誌 23 : 107-114, 2004.
- Sarmet P., Sukovic P., Clinthorne N. : Accuracy of Implant Placement with a Stereolithographic Surgical Guide. The International Journal of Oral & Maxillofacial Implants 18 : 571-577, 2003.



松原 秀樹

北海道医療大学歯学部 口腔機能修復・再建学系
クラウンブリッジ・インプラント補綴学分野

略歴

平成10年3月 北海道医療大学歯学部 卒業
平成14年3月 北海道医療大学大学院 歯学研究科博士課程 修了
平成14年4月 北海道医療大学歯学部附属病院 病院助手 採用
平成15年4月 北海道医療大学歯学部 助手 採用
平成17年3月 介護支援専門員
平成19年4月 北海道医療大学歯学部 助教 採用

所属学会

日本補綴歯科学会 日本口腔インプラント学会 硬組織再生生物学会
日本咀嚼学会 日本顎顔面インプラント学会 顎顔面バイオメカニクス学会
日本顎咬合学会