

<教育>外斜線と内斜線の定義について

著者名(日)	田中,力延/細川,洋一郎/佐野,友昭/大西,隆/福田,恵/矢嶋,俊彦/坂倉,康則/金子,昌幸
雑誌名	東日本歯学雑誌
巻	19
号	2
ページ	221-225
発行年	2000-12-30
URL	http://id.nii.ac.jp/1145/00008549/

〔教育〕

外斜線と内斜線の定義について

田中 力延, 細川洋一郎, 佐野 友昭, 大西 隆,
福田 恵, 矢嶋 俊彦*, 坂倉 康則*, 金子 昌幸

北海道医療大学歯学部歯科放射線学講座
*北海道医療大学歯学部口腔解剖学第一講座

(主任: 金子 昌幸教授)
*(主任: 矢嶋 俊彦教授)

On the definition of the external oblique line and the internal oblique line

Likinobu TANAKA, Yoichiro HOSOKAWA, Tomoaki SANO, Takashi OHNISHI,
Megumi FUKUDA, Toshihiko YAJIMA*, Yasunori SAKAKURA* and Masayuki KANEKO

Department of Dental Radiology, School of Dentistry, Health Sciences University of Hokkaido
*Department of Oral Anatomy, School of Dentistry, Health Sciences University of Hokkaido

(Chief: Prof. Masayuki KANEKO)
*(Chief: Prof. Toshihiko YAJIMA)

Abstract

Two radiopaque lines demonstrated in the mandibular molar regions have customarily been termed to be “external oblique line” and “internal oblique line”. But, even in the textbooks for dental radiology, some differences are seen in the explanation of them. Therefore, the textbooks for oral anatomy, dental radiology, complete prosthodontics and dental anesthesia in which the terms “external oblique line” and “internal oblique line” were reviewed. The results show that the “external oblique line” and “internal oblique line” are homonymic words derived by the difference of the purpose to use. If one uses such names properly in education, students must learn the different meanings doubly or threefold, and it might obstruct the commonness between these subjects.

Key words : external oblique line, internal oblique line, oblique ridge, mylohyoid ridge.

受付: 平成12年10月4日

緒 言

歯科用X線撮影では下顎大白歯部撮影時において、顎骨内に「外斜線」および「内斜線」を示すと考えられているX線不透過像がみられる。これらの不透過像は、X線解剖においてもまた放射線の臨床実習においても取り上げられている。しかし、これらの名称について歯科放射線学の教科書ではその説明が乏しく、また、各講座によって下顎骨のどの部位に存在するのかという点で、その主張に相違が見られることを我々は経験していた。そこで、今回私たちは、外斜線と内斜線の定義について検討した。

材料と方法

本学総合図書館3階において、「外斜線」および「内斜線」の記載があると思われる口腔解剖学・歯科放射線学・全部床義歯学・歯科麻酔学の各コーナーの蔵書から「外斜線」「内斜線」について検索し、そのなかの「外斜線」および「内斜線」の位置について検討した。重版・改訂版の存在するものは最も新しい文献を検索資料とし、歯学辞書などの二次的資料は総合歯科学として、その内容を分類した。

結 果

総文献数116冊のうち、「外斜線」「内斜線」を検索できたものは32冊（28%）だった（表1）。

表1 各科目における検索結果

検索科目	蔵書数	検索数	図示 + 解説		
			図示 + 解説	図示	解説
口腔解剖学	48	8	3	3	2
歯科放射線学	32	8	6	1	1
全部床補綴学	21	8	2	0	6
歯科麻酔学	12	5	2	1	2
総合歯科学		3	2	0	1
	116	32	15	5	12

(平成11年12月1日現在)

口腔解剖学では、蔵書数が48冊と多いものの、発生学や歯牙形態学に関する文献が含まれており、「外斜線」「内斜線」を検索できたものは8冊¹⁻⁸⁾ (17%) に留まった。歯科放射線学でも、CTやパノラマ撮影法に関する文献ではこれらの名称を見ることができなかつたため、25%の文献⁹⁻¹⁶⁾でしか検索されなかつた。全部床義歯学は38%¹⁷⁻²⁴⁾、歯科麻酔学は42%²⁵⁻²⁹⁾の文献で「外斜線」「内斜線」の記載が確認された。

また、口腔解剖学や歯科放射線学では「外斜線」「内斜線」に関する明確な説明が存在したのに対し、全部床義歯学と歯科麻酔学では本文中に名称が使用されている程度のものが多かつた。

各科目における「外斜線」と「内斜線」の部位を下顎骨骨体部に示していた文献と、下顎枝部に示していた文献とに分類した(表2)。骨体部と枝部にまたがって示していた文献や、共同著作のためページによって示す部位が異なる文献は他部と分類した。外斜線では、口腔解剖学と歯科放射線学が骨体部に存在するとして文献が多いのに対し、歯科麻酔学は枝部を示していた。全部床義歯学では全体的なばらつきが認められたが、骨体部と枝部の両方を示している場合が最も多かつた。内斜線では、歯科放射線の文献では骨体部に存在するとして文献が多かつたのに対し、他の科目では骨体部を示していた文献は検索できず、すべて枝部を示していた。

表2 各科目における外斜線と内斜線の部位

検索科目	外斜線			内斜線		
	骨体部	枝部	他部	骨体部	枝部	他部
口腔解剖学	6	0	2	0	4	0
歯科放射線学	7	1	0	5	1	0
全部床補綴学	2	1	3	0	1	0
歯科麻酔学	0	2	0	0	5	0
	15	4	5	5	11	0

(平成11年12月1日現在)

考 察

国際解剖学用語 (PNA用語) はラテン語が語源であり, 日本語の解剖学名の多くはこのラテン語の解剖学名を訳したものである。歯科で用いられる解剖学的名称も国際解剖学用語 (PNA用語) に基づくものが多いが, しかし, 臨床的な必要性・便宜性から普及した名称も存在する。我々の講座における外斜線と内斜線の定義は, “下顎骨表面上の外側 (頬側) と内側 (舌側) にそれぞれ存在して斜走する骨隆起” であると考えていたが, 今回の検討では各科の教科書でその記載内容に違いがみられた。

今回の結果から各科目における「外斜線」「内斜線」の定義として最も多かったものをまとめる。口腔解剖学では下顎枝前縁から連なる骨体部外側の隆線を斜線 (oblique ridge) と呼び, この部位を一般的に外斜線と称している。斜線

については, 1955年の国際解剖学用語 (PNA用語) および1987年日本解剖学会の解剖学用語 (JNA用語) として正式に制定されている。しかし, 内斜線は正式な解剖学名として採用されおらず, 側頭稜と呼ばれる (こちら正式な学名ではない) 枝部内側の隆線を同義としているものが多かった。尚, 骨体部内側の隆線では, 顎舌骨筋線 (mylohyoid ridge) が解剖学的な正式名称である (図1-a)。

歯科放射線学では, 外斜線に関しては口腔解剖学と同様な所見が多かったが, 内斜線については外斜線に対応した内側の隆線ということで, 顎舌骨筋線を同義に扱っていたものが多かった (図1-b)。このことは放射線学的に不透過像を示す線を内斜線および外斜線と定義することに生来するものと考えられる。

一方, 全部床義歯学での外斜線は, 「総義歯の一次支持域である頬棚の外縁」という表現が多

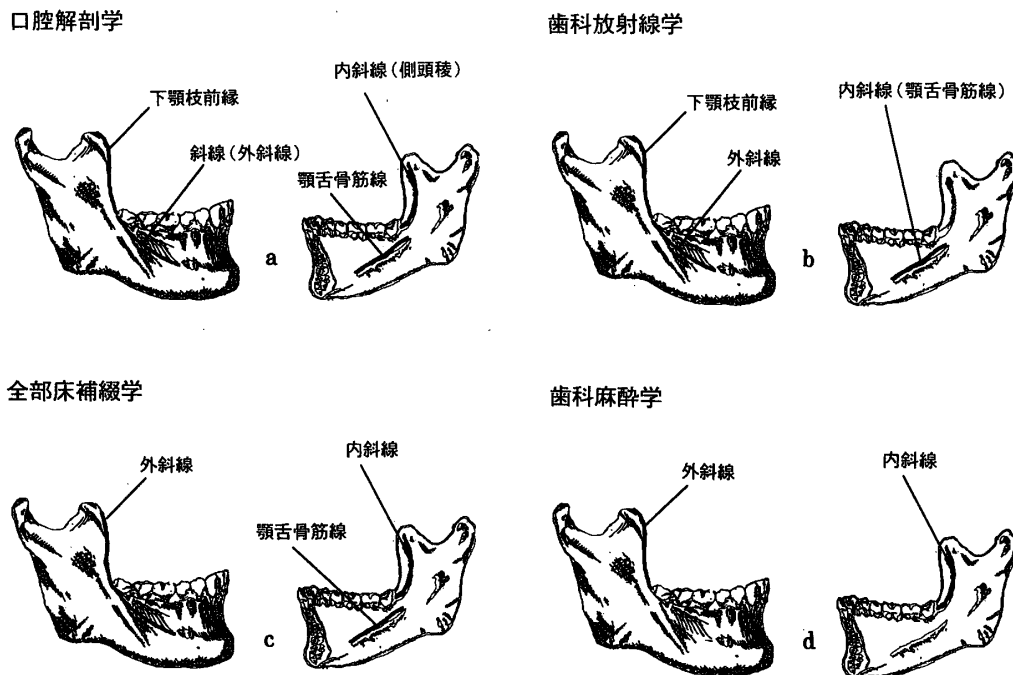


図1 各科目の外斜線と内斜線の比較
 a : 口腔解剖学
 b : 歯科放射線学
 c : 全部床義歯補綴学
 d : 歯科麻酔学

かったが、下顎枝部を示している記載も多く認められた。代表的な例として、新常用歯科辞典³¹⁾での記載を要約すると「外斜線(補)：下顎骨筋突起の前縁が下降するにつれて、外方の大白歯部に終わる斜線」と表現していた。また、口腔粘膜上の“外斜線・内斜線相当部”を同様に称している文献が2冊^{18,19)}認められた(図1-c)。これは、全部床義歯を製作する際、粘膜上からその位置を限定する必要性から定義されていると考えられる。

また、歯科麻酔学における外斜線および内斜線は、下顎孔伝達麻酔時の刺入点の指標として扱っている文献のみだったため、その部位も枝部に限局されていた(図1-d)。

以上より「外斜線」「内斜線」名称は、利用する目的の相違から違った意味を持つ、いわゆる同音異義語が派生していると考えるのが妥当であり、明確な定義を持たない同音異義語の存在は、その名称を利用する上で、受け取り側が混乱する可能性を秘めている。この点をよく理解しないで、このような名称を教育の場で使用すれば、学生は二重三重に覚えねばならなかったり、科目間の共通性を阻害する場合も考えられる。長期的にはこのような用語は、整理・統一されることが望ましいと考えるが、慣用的な表現であることから、早急な解決は困難であろう。従って現状では、教育者が名称に対する見解の不一致を把握し、対応していくのが妥当であろう。今回私たちは、名称の中から「外斜線」と「内斜線」を取り上げて見解の相違を証明したが、この他にも教育上・研究上・臨床上において混乱を招く可能性のある名称および分類が存在すると考えられるため、可能なかぎり統一的な認識を心掛ける必要があると思われる。

結 論

1. 「外斜線」および「内斜線」と呼ばれる名称は正式な学術的名称として存在しない。

2. 「外斜線」および「内斜線」という名称を用いている文献は多数存在したが、その部位についての定義はばらつきが認められた。
3. この他にも教育上・研究上・臨床上において混乱を招く可能性のある名称および分類が存在すると考えられるため、教育者が名称に対する見解の不一致を把握し、対応していく必要性が認められた。

文 献

1. 上條雍彦：口腔解剖学1 骨学，アナトーム社：101-159, 1979.
2. BK berkovitz, GR Holland, BJ Moxham (平井五郎)：カラーアトラス口腔解剖，医歯薬出版：7-66, 1978.
3. Bernard L (小澤英浩)：歯科学のための解剖学，西村書店：208-441, 1988.
4. 高橋和人，野坂洋一郎：口腔の解剖 第2刷，南山堂：127-130, 1933.
5. James HS, Anderw DD (間藤方雄他)：歯科解剖学，医歯薬出版：219-249, 1974.
6. 中村和成：解剖 1，医歯薬出版：40-44, 1969.
7. 桐野忠大，小林茂夫：口腔解剖 第4版，医歯薬出版：25-27, 1978.
8. 大島新治，飯野輔司：簡明 歯科解剖学，医歯薬出版：78-81, 1981.
9. 古本啓一，菊地 厚：歯科放射線学，医歯薬出版：72-80, 1986.
10. 大庭 健：歯科放射線，書林：36, 1979.
11. Edward CS(古本啓一，太田 舜)：スタッフネ口腔X線診断学，医歯薬出版：6-8, 1984.
12. Norman KW, Paul WG (増田 屯他)：改訂 口腔病変の鑑別診断 第2版，書林：630-631, 1983.
13. Langlais K (菊地 厚)：歯科X線診断学演習 1，書林：23-134, 1981.
14. SN Bhaskar(中村 正，石橋克礼)：歯科医のためのX線写真の読み方，医学書院：14-25, 1973.
15. 安藤正一：口腔X線診断学，医歯薬出版：117-118, 1976.
16. Lincoln RM-H (黒柳錦也)：歯科X線撮影の実際 第2版，書林：85-103, 1987.
17. Carl OB, Judson CH, George AZ (松本直之，田中久敏)：コンプリートデンチャー，医歯薬出

- 版：180-207, 1981.
18. 林都志夫：全部床義歯補綴学 第3版, 医歯薬出版：91-112, 1994.
 19. J Schreinemakers (津留宏道)：シュライネマーカーのシステムティックコンプリートデンチャー, クインテッセンス：53-148, 1981.
 20. 坪根政治, 豊田静夫：総義歯臨床形態学, 医歯薬出版46-67, 1982.
 21. David MW, AR Mac Gregor：コンプリートデンチャーの設計, 医歯薬出版：40-42, 1979.
 22. Sheldon W (山縣健佑)：最新 全部床義歯補綴学, 書林：18-165, 1981.
 23. 沖野節三：総義歯補綴学, 永末書店：56-59, 1977.
 24. 中沢 勇：全部床義歯学, 永末書店：209-210, 1971.
 25. 久保田康耶, 中久喜喬, 野口政宏：第3版 歯科麻酔学, 医歯薬出版：245-250, 1980.
 26. 古屋英毅：歯科麻酔学, 医歯薬出版
 27. 雨宮義弘, 古屋英毅：カラーアトラス 歯科麻酔の臨床, 医歯薬出版：131-133, 1992.
 28. LM Monheim (久保田康耶, 笠原 浩)：歯科無痛法, 医歯薬出版：91-98, 1971.
 29. DH Roberts, JH Sowray (古屋英毅)：歯科における局所麻酔, 書林：154-163, 1981.
 30. 関根 弘他：歯科医学大事典 第1巻, 医歯薬出版：307, 1987.
 31. 関根 弘他：歯科医学大事典 第4巻, 医歯薬出版：1879, 1988.
 32. 中原 泉他：新常用歯科辞典 第2版, 医歯薬出版：99-583, 1995.