

<臨床>上顎洞アスペルギルス症の1例

著者名(日)	永易, 裕樹/河野, 峰/渡辺, 貴子/柴田, 敏之/有末, 眞
雑誌名	東日本歯学雑誌
巻	19
号	2
ページ	201-205
発行年	2000-12-30
URL	http://id.nii.ac.jp/1145/00008546/

〔臨床〕

上顎洞アスペルギルス症の1例

永易 裕樹, 河野 峰, 渡辺 貴子*, 柴田 敏之, 有末 眞

北海道医療大学歯学部口腔外科学第二講座
*東小樽病院歯科

(主任: 有末 眞教授)
*(主任: 渡辺 貴子)

A case of aspergillosis of the maxillary sinus

Hiroki NAGAYASU, Takashi KAWANO, Takako WATANABE*,
Toshiyuki SHIBATA and Makoto ARISUE

Second Department of Oral and Maxillofacial Surgery, School of dentistry,
Health Sciences University of Hokkaido
*Department of dentistry, Higashi Otaru Hospital

(Chief: Prof. Makoto ARISUE)
*(Chief: Takako WATANABE)

Abstract

Fungal infections of the paranasal sinuses is considered rare. This report describes a case of aspergillosis of the maxillary sinus.

The patient was a 65-year-old male who underwent the extraction of a maxillary molar tooth under odontogenic maxillary sinusitis. After the extraction, swelling and pain of the right cheek and pus discharge continued through the extraction wound. The patient was referred to the hospital, and X-ray examination showed opacification of the right maxillary sinus. The clinical diagnosis was right odontogenic maxillary sinusitis, and radical maxillary sinus operation and counter opening was performed conventionally. Histopathological examination of surgical specimens revealed aspergillus.

Follow up to 10 months after the operation showed no recurrence.

Key words: aspergillosis (アスペルギルス症), maxillary sinus (上顎洞).

緒 言

アスペルギルス症は副鼻腔真菌症の一種で比較的まれな疾患であるものの、近年その報告は増加傾向にあるといわれている。その発症要因としては抗菌薬あるいはステロイドの頻用による全身抵抗力の減弱、基礎疾患に伴う免疫能の低下、また上顎洞という解剖学的な局所環境もその発症に関与しているといえる¹⁻²⁾。今回われわれは上顎洞に発生したアスペルギルス症の1例を経験したので、その概要を報告する。

症 例

患 者：65歳，男性。

初 診：1999年12月6日。

主 訴：右側頬部の腫脹および疼痛。抜歯窩からの排膿持続。

既往歴：平成7年5月，高血圧症，高脂血症と診断され現在も内服薬にて治療中。

家族歴：特記すべき事項なし。

現病歴：1999年10月中旬，右側頬部の腫脹，自発痛および右側の鼻閉感を主訴に近歯科受診，6原因による菌性上顎洞炎の診断の下，6抜歯術，抗菌薬の投与および抜歯窩からの洗浄を行っていた。一時的に症状は軽減したものの，その後，頬部の腫脹を繰り返し，その度に抜歯窩からの洗浄と抗菌薬の投与を行っていたが，抜歯窩からの排膿が持続していたため精査を目的に当科を紹介された。

現症：

全身所見：体格大柄，栄養状態は良好。

顔貌所見：顔貌は左右非対称性で，右側頬部に軽度の腫脹と圧痛を認めたが，眼窩下神経支配領域に知覚鈍麻は認めなかった(写真1)。鼻腔所見では右側下鼻道は閉塞しており膿汁の混在した鼻汁を認めた。また，右側に流涙が認められた。

口腔内所見：6抜歯窩部に瘻孔を認め瘻孔

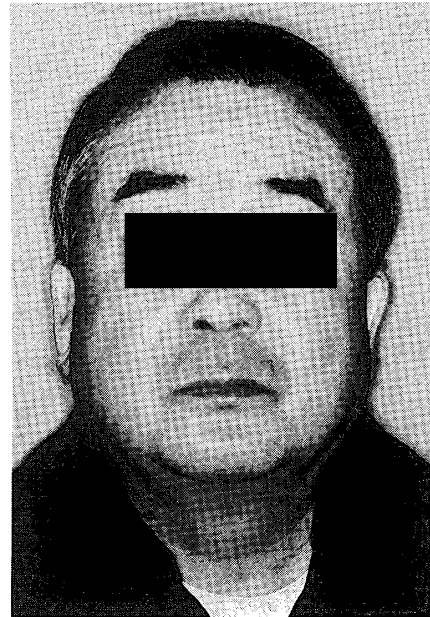


写真1 初診時顔貌写真

は上顎洞へ交通していた。また瘻孔を中心として口蓋部，頬側歯肉から犬歯窩にかけて瀰慢性の腫脹と圧痛を認めた。尚，波動は触知されなかった。54は失活歯で打診痛は認められず，動揺度は生理的範囲内であった。

X線所見：パノラマX線写真において右側上顎洞の不透過性像を認め，6抜歯窩は上顎洞と交通していた(写真2)。Waters法においても右側上顎洞の不透過性が亢進していた(写真3)。

CT所見：右側上顎洞粘膜の著明な肥厚により内腔は消失しており，鼻腔側壁の骨吸収像を認め，下鼻道は閉塞していた(写真4)。

血液検査所見：異常は認められなかった。

臨床診断：6原因による右側菌性上顎洞炎。

処置および経過：2000年1月13日，全身麻酔下に上顎洞根治術を施行した。上顎洞前壁より開洞したところ洞粘膜は著しく浮腫性に肥厚しており，内腔には黄色粘稠性の腐敗臭の著明な膿汁とともに黄白色の泥状物が充満していた(写真5)。また鼻腔側壁の骨は欠損しており洞粘膜と鼻粘膜は接していた。洞粘膜を剝離し内容物とともに一塊として摘出し，下鼻道に対孔を形成した。尚，露出した骨面は平滑であった。

術後10か月経過した現在、再発は認められず経過良好である。

病理組織所見：洞粘膜は肥厚し、多数の拡張

した毛細血管を認め、中等度～高度にリンパ球および形質細胞主体の慢性炎症性細胞浸潤を伴い、一部に硝子変性をきたしていた（写真6）。

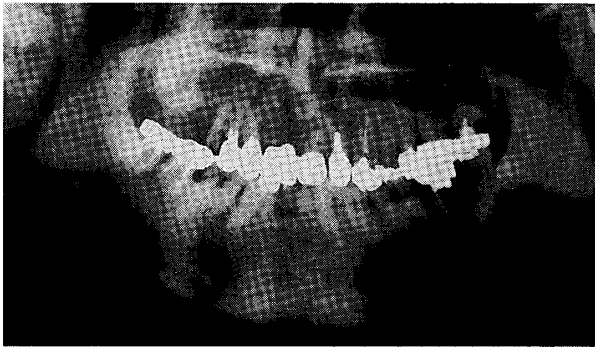


写真2 初診時パノラマX線写真

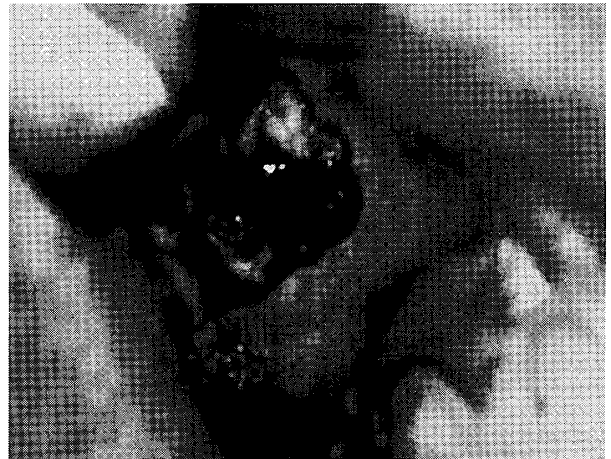

写真5 術中写真
開洞したところ黄白色の泥状物が認められた

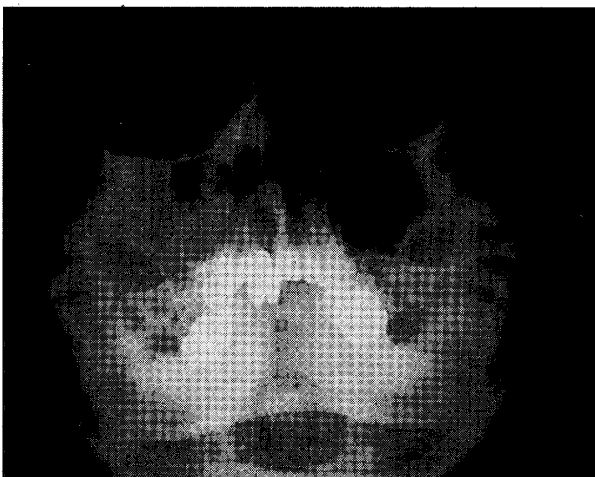


写真3 初診時Waters X線写真




写真6 病理組織学的所見（H-E染色像）

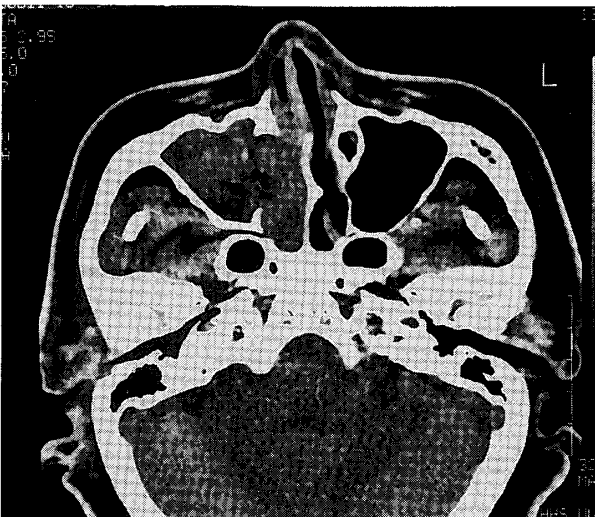


写真4 CT写真

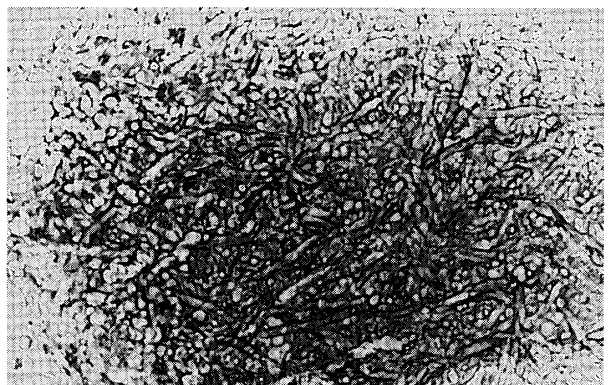


写真7 泥状物組織像
Y字状に分岐し隔壁のある菌体を認める

また内容物の検索でY字型分枝と隔壁を有しながら連鎖状に増殖するPAS染色陽性のアスペルギルスの存在が確認された(写真7)。尚、洞粘膜組織中には真菌の侵入している所見は認めなかった。

病理組織診断：上顎洞アスペルギルス症。

考 察

Aspergillusは子囊菌類の一種で、一般的に感染力は非常に弱く日和見感染により発症することが多いとされている。

症状としては、一般的に片側性に鼻閉感、悪臭を伴う鼻漏、後鼻漏、鼻出血、激しいくしゃみ様発作、顔面痛など上顎洞炎と類似した症状を呈し鑑別が困難な場合が多い。また高度に進行すると悪性腫瘍に似た骨破壊を生じ頬部の腫脹、眼窩内浸潤に伴う眼球突出、さらには髄膜炎を起こす可能性もあるとされている³⁻⁵⁾。

アスペルギルス症の発症形式は寄生体よりも宿主の感染に対する抵抗因子に左右され、腐生的感染と侵襲的感染の二つに分けられる。腐生的感染は局所的抵抗減弱部位に真菌が定着して増殖したもので、周囲組織への侵襲や全身への撒布をみない予後良好なものである。一方侵襲的感染は悪性腫瘍や血液疾患により全身的感染に対する抵抗力の減弱に伴い、気道よりアスペルギルスが感染し全身への撒布をきたす予後不良なものである⁶⁾。臨床的病態においては非破壊型(non-invasive type)、破壊型(invasive type)あるいは寄生型(indolent type)、免疫能の低下をきたしている患者で急速に周囲組織に進展する電撃型(fulminant type)の三つに分けられてる^{7,8)}。副鼻腔真菌症の発症要因としては、真菌と生体との相互関係により成立し、抗菌薬、化学療法剤、副腎皮質ホルモンおよび免疫抑制剤の連続使用による菌交代現症あるいは悪性腫瘍などの重篤な疾患による免疫力の減弱が関与するとしたもの⁹⁾、また農業従事者やア

フリカのスーダンに多いことから職業病的、地方病的にみられ局所的誘因として生体の抵抗性の減弱、菌交代現症がなくても真菌感染が成立するものがあるとされている²⁾。さらに近年、真菌に対するアレルギー反応の結果生じるとされるallergic fungal sinusitis(アレルギー性真菌性副鼻腔炎)も注目されている⁹⁾。副鼻腔アスペルギルス症のX線所見では副鼻腔の片側性陰影の他に上顎洞内のfungus ballを思わせる陰影を認めるもの¹⁰⁾、CT所見においては乾酪様物質が存在することから、陰影の濃淡が不均一であったり、洞内に石灰化像を認めるという報告が多い¹¹⁾。診断は臨床所見、病理組織学的検査、真菌培養などによってなされる。一般には術前に診断を下すことは困難であり、そのほとんどが慢性上顎洞炎、悪性腫瘍が疑われている。術前診断を困難にしている原因として、上顎洞穿刺吸引した膿汁等の真菌培養を行っても多くの症例で同定できないことにあり¹²⁾、術後採取された洞粘膜や洞内内容物の細菌、真菌学的検査、病理組織学的検査により確定診断を得る場合がほとんどである。

自験例では発症要因として、全身免疫力の低下をきたすような基礎疾患は有しておらず、また抗菌薬、副腎皮質ホルモン等の長期使用例でもないため全身的因子との因果関係は認めず、6根尖性歯周炎がもととなり菌性上顎洞炎を起こし真菌感染が生じやすい状態が先行し死腔となり、自然孔などを通じて真菌が侵入し、腐生的に増殖したことにより発症したものと考えられた。

上顎洞真菌症の治療法としては、non-invasive typeは手術療法のみで再発は認めないが、invasive typeおよびfulminant typeに関しては手術療法のほかに抗真菌剤の全身投与または局所投与の併用が必要であるとされている¹³⁾。しかし治療の原則は真菌塊の積極的な排出で、必ずしも抗真菌剤の投与が必要ないとする報告も

ある¹⁴⁾。自験例においては鼻腔側壁の骨破壊を認めinvasive typeと考えられたが局所に局限していたため上顎洞根治術、対孔形成術を施行し、術後10か月経過した現在、再発の所見は認めず経過良好である。

結 語

われわれは上顎洞アスペルギルス症の1例を経験したので若干の文献的考察を加え、その概要を報告した。

文 献

- 川上 颯：副鼻腔真菌症の臨床的研究。日鼻誌，71：370-389，1968。
- 石倉武雄，河村正三，他：真菌性上顎洞炎の臨床的ならびに病理組織学的所見。日鼻誌，72：857-867，1969。
- 佐々木好久，栗田健一：副鼻腔アスペルギルス症の1例。耳喉，45：445-448，1973。
- 橋本賢二，杉原一正，他：副鼻腔アスペルギルス症（症例報告ならびに文献的考察），日科誌，27：202-212，1978。
- 原田康夫，岡西紀彦，他：上顎洞真菌症の2例。耳喉，40：185-189，1974。
- 螺良英郎：肺アスペルギルス症の発症要因。真菌と真菌症，5：7-17，1964。
- Hora, J. F.: Primary aspergillosis of the paranasal sinuses and associated areas. Laryngoscope, 75：768-773，1965。
- Mcgill, T. J., Simpson, G., et al: Fulminant aspergillosis of the nose and paranasal sinuses: new clinical entity. Laryngoscope, 90：748-754，1980。
- 黒崎貞行，大塚博邦，他：アレルギー性真菌性副鼻腔炎の1例。耳鼻，43：516-520，1997。
- 犬山征夫，小津雷助，他：副鼻腔真菌症に関する臨床的観察。耳鼻臨床，69：325-335，1976。
- Meikle. D., Yarrington. C. T., et al: Aspergillosis of the maxillary sinuses in otherwise healthy patients. Laryngoscope, 95：776-779，1985。
- 増田 游：副鼻腔真菌症の診断と治療。JOHNS, 3：261-264，1987。
- 松尾隆昌，関谷 透，他：副鼻腔真菌症（症例検討とその治療法の検討），日耳鼻，84：945-949，1981。
- 北 秀明，朝倉光司，他：副鼻腔真菌症の臨床的検討。耳鼻臨床，92(2)：151-155，1999。