

## 抜歯時に生じた複視を伴う皮下気腫の1例

著者名(日)	川上 譲治, 武藤 壽孝, 小島 薫里, 山本 圭子, 金澤 正昭
雑誌名	東日本歯学雑誌
巻	18
号	1
ページ	199-203
発行年	1999-06-30
URL	<a href="http://id.nii.ac.jp/1145/00008395/">http://id.nii.ac.jp/1145/00008395/</a>

〔臨床〕

## 抜歯時に生じた複視を伴う皮下気腫の1例

川上 譲治, 武藤 壽孝, 小島 薫里, 山本 圭子, 金澤 正昭

北海道医療大学歯学部口腔外科学第一講座

(主任: 金澤 正昭教授)

## A case of intra-operative subcutaneous emphysema accompanied by double vision

Joji KAWAKAMI, Toshitaka MUTO, Kaori KOJIMA,  
Keiko YAMAMOTO and Masaaki KANAZAWA

Department of Oral Surgery, School of Dentistry,  
Health Sciences University of Hokkaido

(Chief: Prof. Masaaki KANAZAWA)

### Abstract

Subcutaneous emphysema is a rare complication in the dental practice, including oral surgical procedures. This paper presents a case of intra-operative face and neck emphysema accompanied with double vision.

A 23-year-old male was referred to our department for the removal of a horizontally impacted third molar of the mandible. The surgical procedure was performed under local anesthesia. During the separation of the tooth crown from the root, the patient complained of swelling of the right face and neck. Just after the operation, diffuse swelling of the right face and neck with a cracking or crepitant feeling on palpation was seen. In addition, double vision was noticed. The lesion was diagnosed as subcutaneous and intraorbital emphysema, and preventative antibiotic was administrated.

The double vision disappeared three days after the surgery and the swelling disappeared completely after seven days.

**Key words:** Emphysema, Tooth extraction, Complication, Double vision.

---

受付: 平成11年3月26日

## 緒 言

歯科治療時の偶発症の1つである皮下気腫は、エアータービン、エアーシリンジおよび過酸化水素水の使用などにより生じるとされている<sup>1)</sup>。そして、この気腫は心肺機能障害<sup>2)</sup>、視覚障害<sup>3)</sup>および感染<sup>4)</sup>などを惹起することがあると報告されている。

今回、われわれは下顎水平埋伏智歯抜去時、歯冠と歯根を、エアータービンにより分割中に生じた複視を伴う顔面および頸部気腫の1例を経験したので、その概要を報告する。

## 症 例

**患者：**23歳，男性

**初診：**平成9年5月29日

**主訴：**右側下顎智歯部の鈍痛

**家族歴・既往歴：**特記すべき事項なし

**現病歴：**4年前に $\overline{8}$ 部歯肉の腫脹および疼痛を認めたが、鎮痛薬を服用し疼痛および腫脹は1週間で消失した。その後、年に数回、同様な症状を認めたため当院に紹介され来院した。

**現症：**

全身所見；体型はやや肥満気味であるが、全身的には、とくに異常を認めなかった。

口腔外所見；顔面に腫脹はなく、右側顎下部に小豆大で、可動性のある軟らかいリンパ節を1個触知し、圧痛を認めた。

口腔内所見； $\overline{8}$ は完全埋伏のため歯冠は全くみられず、その部の歯肉に軽度の発赤、腫脹を認め、 $\overline{7}$ 遠心のポケットは深さ5mmで、その部からは排膿などを認めず、ゾンドを挿入しても $\overline{8}$ と思われる硬固物は触知しなかった。

X線所見；歯科用エックス線写真にて、 $\overline{7}$ 遠心に近心傾斜した $\overline{8}$ の埋伏を認めた（写真1）。

**臨床診断：**慢性右側下顎智歯周囲炎および水平埋伏歯。

**処置および経過：**2%キシロカイン(1/8万エピ

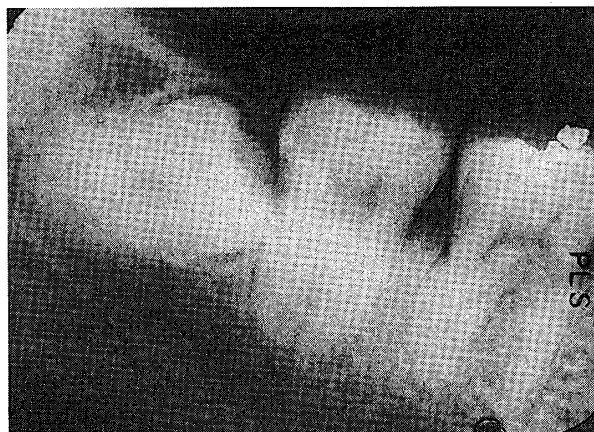

写真1 初診時の歯科用エックス線写真。  
近心傾斜した $\overline{8}$ の埋伏を認めた。

ネフリン含有)による局所麻酔下に、下顎枝前縁から $\overline{7}$ の遠心に至り、さらに $\overline{7}$ 頬側歯肉縁に沿って同歯の近心に至り、そこから下方に向かう縦切開を行い、粘膜骨膜弁を剝離、翻転した。その結果、 $\overline{8}$ の歯冠遠心部が2×2mm大の範囲で骨面から露出しているのが認められた。このため、その部を中心に周囲の骨削除を行い、 $\overline{8}$ の歯冠の遠心部ほぼ1/2を明示した後、エアータービンで歯冠・根分割抜去を行った。エアータービンによる分割途中で、患者は右側眼窩下

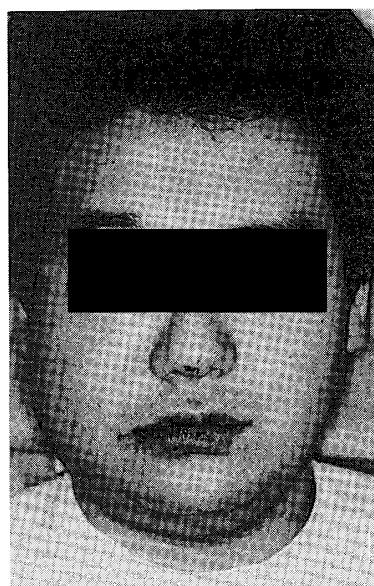


写真2 抜歯直後の顔貌。  
右側上下眼瞼，眼窩下部，側頭部，頬部，顎下部および側頸部にび慢性的腫脹が認められた。

部に圧迫感を自覚したが、分割操作を継続し抜歯を終了した。手術終了時点での観察で、右側上下眼瞼、眼窩下部、側頭部、頬部、顎下部および側頸部にび慢性の腫脹が認められた（写真2）。これらの腫脹は弾性軟、無痛性で捻髪音を認めた。さらに右側の眼球運動制限、右側の瞳孔が左側に比べわずかに上方に位置し、複視が

認められた。このため、顔面および頸部の皮下ならびに眼窩内気腫と診断し感染予防のため抗真菌薬セファクロルを1週間投与した。

なお、胸部X線写真では縦隔洞気腫を疑わせる所見は認めなかった。

その後の経過では、抜歯当日軽度の抜歯後疼痛が認められたが、術後3日で腫脹の範囲、程度は著明に軽減し、複視は完全に消失した（写真3）。そして、術後1週で、腫脹も完全に消失し（写真4）、抜歯創も異常なく順調に経過した。

## 考 察

気腫に関して、他科領域では、外傷<sup>4)</sup>、喘息発作<sup>5)</sup>および手術時<sup>6)</sup>の合併症などとして報告されている。歯科においては、抜歯時<sup>1-3)</sup>、根管治療時<sup>1)</sup>、歯冠修復時<sup>7)</sup>などに発生した例が報告されている。このうち、抜歯時のものは、ほとんどの例が下顎智歯の抜去時に生じているが、これは、下顎智歯の抜去の際にエアタービンを使用するためと考えられる。熊谷ら<sup>8)</sup>によると、気腫の発生は智歯分割抜去1576例中、1例と極めて稀であったとされている。当院では、平成9年4月1日から平成10年3月31日までの1年間の下顎智歯分割抜去は329例であったが、気腫の発生をみた例は、本症例の1例のみであった。

抜歯時の気腫の成因については、切開創を介してエアタービンから排出された空気が組織間隙に進入して発生することが考えられる。この場合、過度の粘膜骨膜弁の剥離がその要因の1つとされているが<sup>1)</sup>、Rhymes<sup>9)</sup>は付着歯肉より下方に近心縦切開を加えると空気が粘膜下のすう疎な組織に侵入しやすくなると述べている。また、Bowell<sup>10)</sup>は、下顎智歯抜去時の皮下気腫をみた3名の患者は全て首が短く肥満体の症例であったと述べ、熊谷ら<sup>8)</sup>は吸引器の吸引力が強力で、分割時のタービンヘッドからの噴出水の貯留がなかったことが、気腫発生のものであるかとしている。このような点に

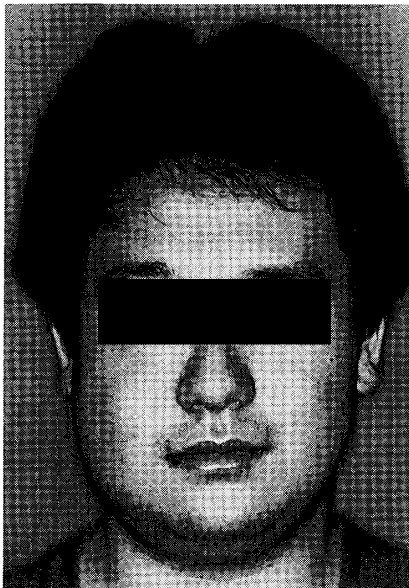


写真3 術後3日の顔貌。  
腫脹の範囲、程度は著明に軽減した。

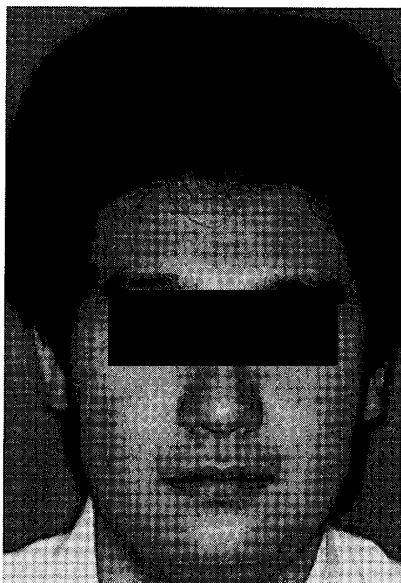


写真4 術後7日の顔貌。  
腫脹は完全に消失した。

留意することにより、気腫の発生が予防できるのではないかと考えられる。しかし、白川ら<sup>11)</sup>は、これまでの気腫発生症例の多くは諸家の報告から、そのほとんどが、通例の手技によるもので、手術操作にのみ、その原因を求めるには無理があるとしている。本症例では、7) 頬側の縦切開は付着歯肉の範囲内にとどめ、またタービンによる分割操作も通例のごとく行っており、手術手技に問題があったとは考えにくい。

気腫の治療に関しては、ほとんどが経過観察と抗菌薬の予防投与で、1週間以内に自然消失すると報告されている<sup>1-4)</sup>。本症例でも経過観察と抗菌薬の予防投与で同様な経過を辿り、とくに問題はなかった。

また、合併症として本症例では、複視を生じたが、その原因としてはエアータービンから排出された空気が頬筋と咬筋の外側に拡散し、さらに、眼窩下部から眼輪筋の内外側を通り眼球下部の疎性結合組織へ波及する経路、または側

頭部から下眼窩裂を通り眼球下部の疎性結合組織内に波及し、眼球を上方に圧迫した2つの経路(図1-A, B), が考えられる。本症例では、複視は3日で消失したが、眼症状が強く現れた眼窩気腫ではCT検査で気腫の位置を確認し、穿刺吸引を積極的に行うことが必要であるとの報告もある<sup>4,12)</sup>。田矢ら<sup>4)</sup>は、眼窩内圧が中心動脈圧以上になると網膜中心動脈が閉塞し、ひいては失明にいたることもあると報告している。Burklyら<sup>3)</sup>は、抜歯後に頸部、顔面、眼瞼および眼窩に気腫が形成され、失明をきたした症例を報告している。その他、坂下ら<sup>13)</sup>は、抜歯後の気腫の増強により呼吸困難が出現し、人工呼吸器で管理した症例を報告している。

このように、緊急の処置が必要となる歯科治療中に生じる気腫の症例もあることから、気腫が発生した場合は十分な注意が必要と思われた。

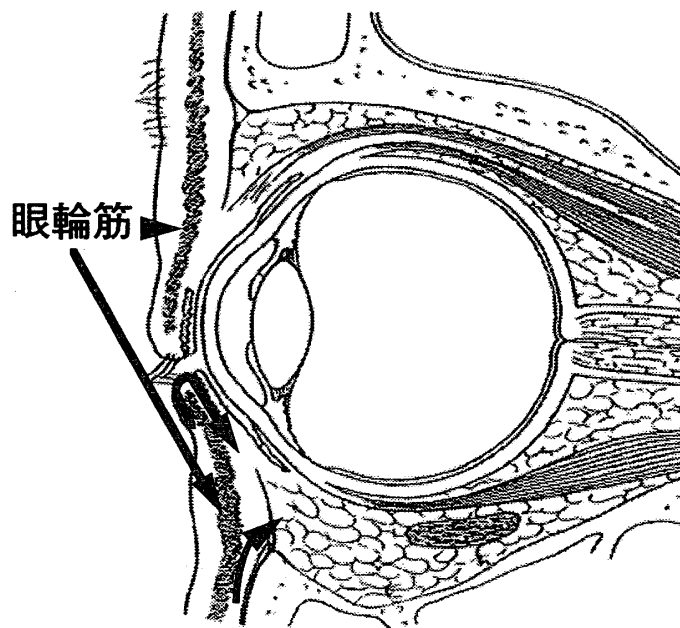


図1-A

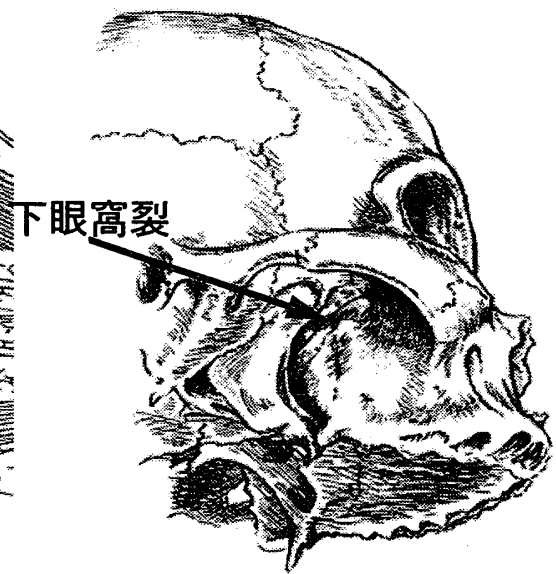


図1-B

図1 気腫の波及経路

## 結 語

今回われわれは、下顎埋伏智歯抜去時のエアータービンにより複視を合併する顔面から頸部に生じた皮下気腫の1例を経験したので、その概要を報告した。

## 文 献

1. 大鶴 洋, 片倉 朗, 植田恵実, 矢島安朝, 柿澤卓, 野間弘康: 歯科治療中に発生した気腫7例. 歯科学報 87: 835-839, 1987.
2. 石田 恵, 関 智子, 黒崎紀正, 藤村孝司, 名倉英明, 榎本昭二: 抜歯時に生じた皮下気腫の2例. 口科誌 43: 615-619, 1994.
3. Buckley, M. J., Turvey, T. A., Schumann, S. P. and Grimson, B. S.: Orbital emphysema causing vision loss after a dental extraction. J Am Dent Assoc 120: 421-422, 1990.
4. 田矢理子, 竹内万彦, 鶴飼幸太郎, 坂倉康夫, 久瀬真奈美, 有馬美香: 外傷性眼窩気腫の1治験例. 耳喉頭頸 63: 335-338, 1991.
5. 小田嶋博, 岩崎栄作, 大出 集, 竹内 透, 松井猛彦: 小児気管支喘息に合併した縦隔気腫および皮

- 下気腫の18例. 日本胸部外会誌 37: 631-638, 1978.
6. 三馬省二, 平尾佳彦, 坂 宗久, 他: 腹腔鏡下副腎摘除術術式導入期5例の経験. 奈良医誌 47: 204-209, 1996.
7. 藤居 誠, 李 利里, 高地豊文, 天野義和: コンポジットレジン修復時に発症した皮下気腫. 奥羽歯誌 21: 81-84, 1994.
8. 熊谷京子, 亀山忠光, 二見正人, 木村高樹, 薪富士雄, 朱雀直道: 8) 抜歯時に起こった縦隔洞気腫の1例. 日口外誌 30: 818-822, 1984.
9. Rhymes, R.: Post extraction subcutaneous emphysema. Oral Surg 17: 271-274, 1964.
10. Howell, G. R.: Surgical emphysema with air operated equipment. Oral Surg 21: 574-575, 1966.
11. 白川正順, 宇沢俊一, 秋庭賢司, 中蔦 哲, 野堀一: 胸部にまで及んだ気腫の1例. 日本歯科評論 436: 143-149, 1979.
12. Linberg, J. V.: Orbital emphysema complicated by acute central retinal artery occlusion. Ann Ophthalmol 14: 747-749, 1982.
13. 坂下英明, 宮田 勝, 宮本日出: 下顎智歯抜歯後に生じた縦隔気腫の1例. 日口外誌 42: 769-772, 1993.