

口蓋色素性母斑の2例と本邦報告例の臨床統計

著者名(日)	武藤 寿孝, 金澤 正昭, 花沢 康雄, 佐藤 研一
雑誌名	東日本歯学雑誌
巻	16
号	1
ページ	41-47
発行年	1997-06-30
URL	http://id.nii.ac.jp/1145/00008205/

〔原 著〕

口蓋色素性母斑の2例と本邦報告例の臨床統計

武藤 寿孝, 金澤 正昭, 花沢 康雄*, 佐藤 研一**

北海道医療大学歯学部口腔外科学第一講座
* 川崎製鉄病院歯科口腔外科
** 千葉大学医学部歯科口腔外科学講座

(主任：金澤 正昭教授)
(主任：花沢 康雄医長)
(主任：佐藤 研一教授)

Two cases of pigmented nevus of the palatal mucosa and review of Japanese literatures

Toshitaka MUTO, Masaaki KANAZAWA, Yasuo HANAZAWA* and Kenichi SATO**

Department of Oral Surgery, School of Dentistry, HEALTH
SCIENCES UNIVERSITY OF HOKKAIDO
* Department of Oral Surgery, Kawatetsu Chiba-Hospital
** Department of Oral Surgery, School of Medicine, Chiba University

(Chief : Prof. Masaaki KANAZAWA)
* (Chief : Prof. Yasuo HANAZAWA)
** (Chief : Prof. Kenichi SATO)

Abstract

Two cases of pigmented nevus of the palate are presented. The first case was an intradermal pigmented nevus in a 32-year-old male and the other a junctional pigmented nevus in a 49-year-old female. We also reviewed 31 cases reported in Japanese literatures, and the results were as follows :

- 1) Histologically, the intradermal type is the most common (68%), followed by compound (23%) and junctional types (9%).
- 2) Pigmented nevus develop mostly on the palate (39%), with gingiva of the mandible (32%), buccal mucosa (13%), and lip (10%), gingiva of the maxilla (6%).
- 3) More females than males have pigmented nevi.
- 4) The highest incidence is in the third and fourth decades, and almost half of the patients (55%) are in those age groups.

5) Size, given as the largest dimension of the lesion, ranged from 2mm to 40mm. More than four fifths (89%) are described as slightly raised or as raised, and the remaining lesions are flat.

6) The lesions were surgically excised, and except for our one case there are no reports of recurrence.

Key words : Pigmented nevus, Junctional nevus, Palate

緒 言

色素性母斑は母斑細胞母斑とも呼ばれ、胎生期に神経嚢を原基としてメラノサイトにも Schwann細胞にもなりきれない分化能力不十分な細胞が生じ、これが芽細胞nevoblastとして構成されたものである¹⁾。この母斑細胞の存在する部位によって、すべての母斑細胞が表皮内に存在する場合を接合性母斑、母斑細胞が表皮内にも真皮内にも存在する場合を複合性母斑、またすべての母斑細胞が真皮内に存在する場合を真皮内母斑という。色素性母斑は通常は皮膚病変として認められるもので、口腔粘膜に発生することは稀である。西山²⁾によれば、口腔粘膜の発生頻度は全症例中で0.1%以下であると述べている。今回、われわれは口蓋に発生した色素性母斑で、接合性母斑と真皮内母斑の各2例を経験したので口腔粘膜色素性母斑の文献的考察も加え報告する。

症 例 1

患 者 : 32歳, 男性

初 診 : 昭和56年10月31日

主 訴 : 口蓋部の青黒色の色素沈着

既往歴, 家族歴 : 特記事項なし

現病歴 : 初診より4日前, 歯科治療のため某歯科医院を受診したところ, 口蓋部の色素沈着を指摘され, 精査のため当科を紹介された。患者には自覚症状は全くなかった。

現 症 : 全身所見には異常を認めない。口腔内所見では, 右上顎第二小白歯の硬口蓋粘膜に,

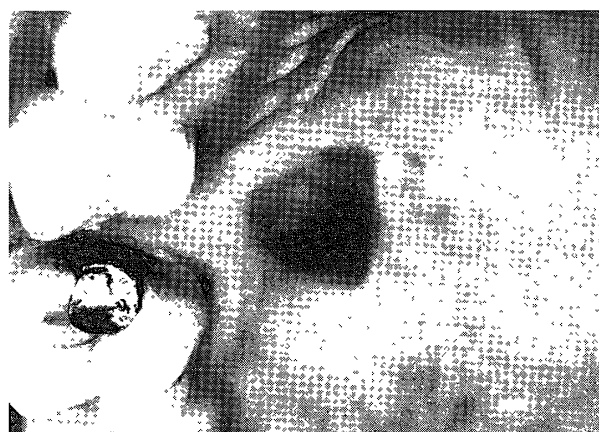

写真1. 症例1の口蓋部の写真

青みがかった13mm×13mmの不正三角形で、扁平で周囲粘膜より軽度に隆起した腫瘤が認められた。腫瘤は境界明瞭で、弾性軟で表面は平滑であった。他の粘膜に同様な色素沈着斑は認めなかった(写真1)。

臨床診断 : 口蓋粘膜の色素性母斑

処置および経過 : 局所麻酔下に、健康組織を2mm含めて腫瘤を切除した。その下部の骨組織は平坦であったが一層削除した。手術創は開放創としてセルロイドシーネで被覆した。術後の経過は良好で、再発を認めていない。

病理組織学的所見 : 口蓋粘膜上皮下に好塩基性に染まる細胞が、び慢性に増殖していた。これら細胞の核は類円形ないし、紡錘形で、一部の細胞では胞体内に褐色の色素顆粒を有していた。Masson-Fontana染色によりこの色素顆粒は黒染することから、メラニンであることが確認された。以上の所見より真皮内母斑と診断した(写真2)。

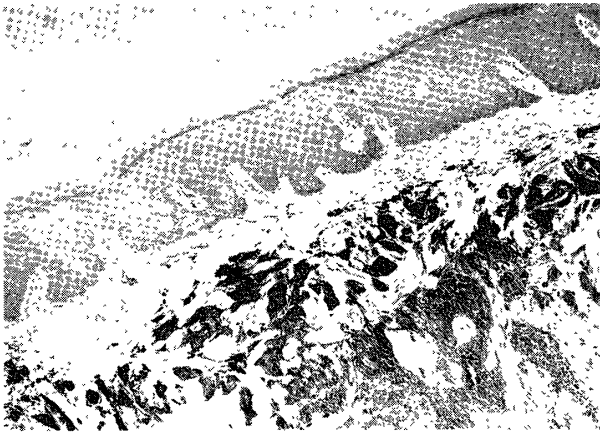


写真2. 症例1の病理組織像(H&E染色x20)。粘膜上皮下に好塩基性に染まる類円形または紡錘形の細胞が増殖している。これら細胞の一部は胞体内に褐色の色素顆粒を有している。

症 例 2

患 者：49歳，女性

初 診：昭和57年12月9日

主 訴：硬口蓋の広範な黒色斑

既往歴，家族歴：特記事項なし

現病歴：初診より1年半前に硬口蓋の黒色の色素斑を指摘されていたが特に自覚症状がなかったため放置していた。しかし初診1週間前に、某歯科医院で同部の黒色斑が消失しないことより精査目的で紹介来院した。患者は現在まで自覚症状は全くなかった。

現 症：硬口蓋中央部に，黒褐色で一部濃淡のある色素沈着が認められた。この色素沈着は幅

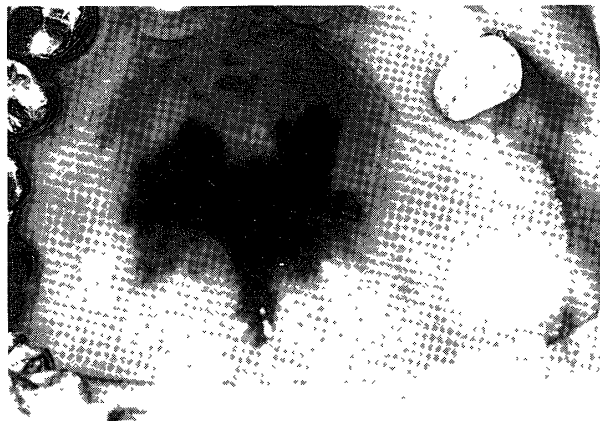


写真3. 症例2の口蓋部の写真

で25mm，前後で26mmの不正形で，境界は明瞭で隆起のない黒褐色斑であった。また大きな黒色斑の前方にも小さな黒色斑が多数認められた(写真3)。歯肉を含め，他の口腔粘膜に同様な色素沈着は認めなかった。

臨床診断：口蓋粘膜の色素性母斑

処置及び経過：局所麻酔下に，色素斑を認める硬口蓋粘膜を健康組織を2mmから3mm含めて骨面より剝離，摘出した。同部の骨面に骨吸収所見は認めなかったが，一層の骨削除を行った。露出骨面にはアクロマイシン軟膏ガーゼを当て，あらかじめ作成しておいたレジン床で圧接した。手術後の経過は順調であったが手術1年後に切除周囲の粘膜に再発を認めたため，再度摘出手術を行った。その後は特に異常なく経過していたが，初診7年後の1991年に口蓋粘膜の一部と連続するように頬側歯肉に同様な黒色斑が生じ，切除したところ同じ接合性母斑の診断を得た。現在経過観察中である。

病理組織所見：切除口蓋粘膜は扁平上皮に覆われており，粘膜基底層を中心に紡錘形から多角形の形態を示す細胞の増殖が認められ，細胞は軽度の異型性を示したが，悪性変化は認めなかった。粘膜基底層下にはmelanophageが多数

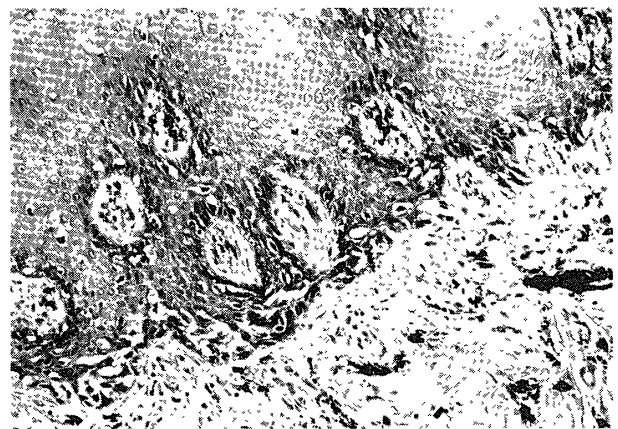


写真4. 症例2の病理組織像(H&E染色x100)。粘膜上皮の基底層を中心に紡錘形から多角形の形態を示す細胞の増殖を認める。細胞は軽度の異型性を示している。粘膜基底層下にはmelanophageが多数認められる。

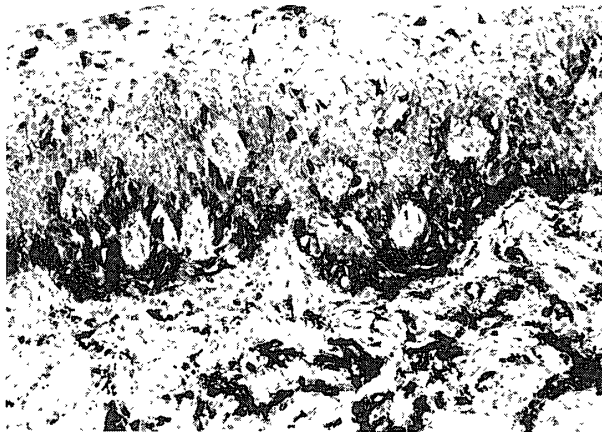


写真 5. 症例 2 の病理組織像 (Fontana-Masson染色 x 100)。H & E 染色で、母斑細胞の色素顆粒と一致した陽性像をみとめることからメラニン色素と考える。

認められ、炎症性病変、線維化を伴っていた(写真 4, 5)。

以上の所見より、接合性母斑と診断した。

考 察

口腔粘膜における色素性母斑は稀とされており、本邦においても報告のほとんどは症例報告である³⁻²¹⁾。このため口腔粘膜における色素性母斑の臨床病理学的研究は過去の報告例の文献考察としてなされてきた。Buchnerら²²⁾は1987年英文報告例の191例について文献的考察を加えている。また本邦においては山崎ら³⁾、高森ら²¹⁾、酒向ら²³⁾がそれぞれ本邦の報告例を集計している。われわれも著者らの2例(1984年秋山らが報告¹¹⁾)を含めた31例³⁻²³⁾について組織型、臨床所見についてまとめてみた。

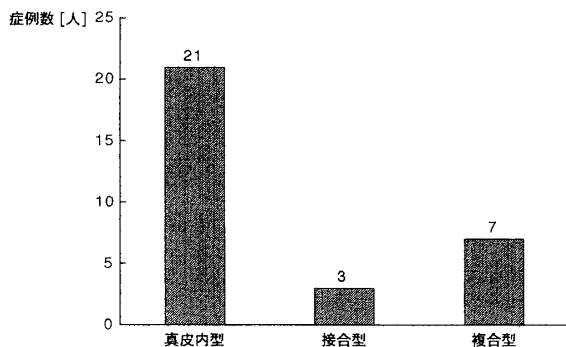


図 1 組織型別分布

1. 組織型

色素性母斑31例の組織型は図1に示す如くである。すなわち最も多いのが真皮内型で21例(68%)で、つぎに複合型7例(23%)、接合型3例(9%)であった。Buchnerら²²⁾はそれぞれ55%、6%、5%と報告している。彼らの報告に比し今回の本邦集計の結果では、複合型が多い結果であった。

2. 部位

図2に色素性母斑の部位別頻度を示す。最も頻度が多かったのは硬口蓋12例(39%)である。そして下顎歯肉10例(32%)、頬粘膜4例(13%)、口唇3例(10%)、上顎歯肉2例(6%)の順であった。Buchnerら²²⁾の結果では、硬口蓋41%、頬粘膜20%、口唇12.5%、歯肉11.5%の順であった。本邦では硬口蓋と歯肉がほぼ同じ頻度であったが、外国では硬口蓋が歯肉より4倍弱の頻度を示した。

3. 男女差

図3に色素性母斑の男女差を示す。女子が22例、男子が9例で男女比は1:2.4であった。Buchnerら²²⁾も1:1.5で女性が多いことを報告している。

4. 年齢

手術時年齢は最も若い症例で6歳、最も高齢者で77歳であった。口腔粘膜色素性母斑の年齢分布をみると(図4)最も多くみられる年代は、20代、30代で17例に認められ、全体の55%であった。Buchnerら²²⁾も全く同じ結果を得ており、全

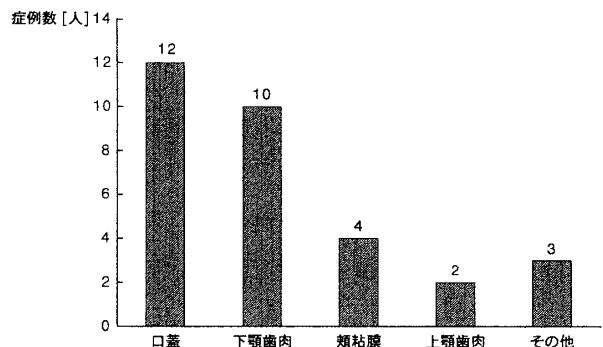


図 2 部位別分布

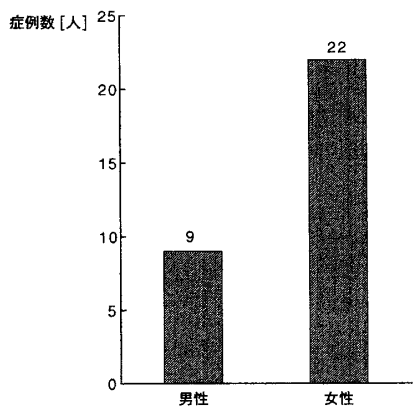


図3 性別分布

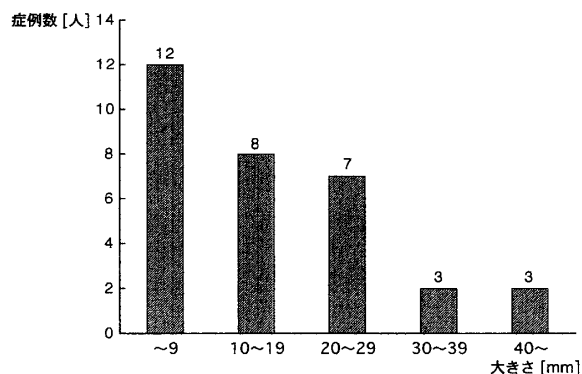


図5 大きさ (長径)

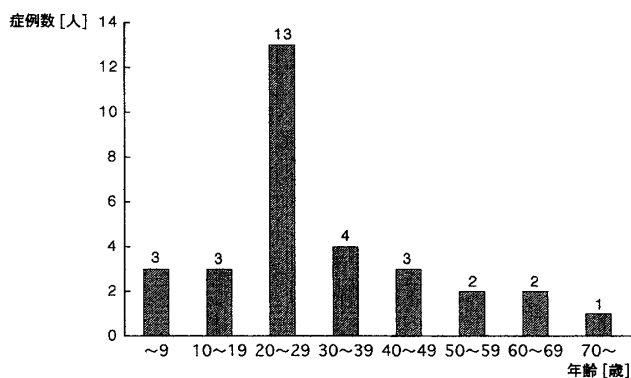


図4 年齢分布

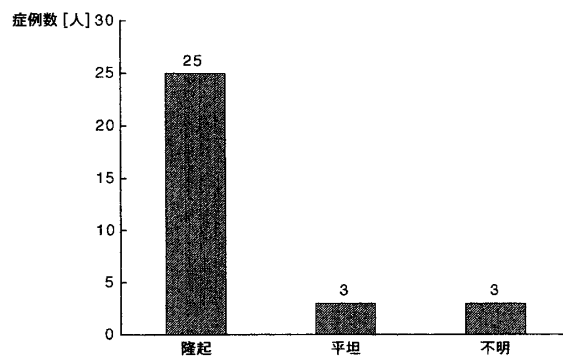


図6 形状別分布

体の50%を占めていた。

5. 臨床所見

初診時の色素性母斑の大きさを図5に示す(拇指頭大の3例は20mm, 大豆大の1例は10mmの大きさとした)。大きさは最も小さい母斑で2×2mm, 最も大きい母斑で30×30mmであった。大部分が10mmから20mmの大きさであった。しかし長径で30mmを越える症例が3例(9.7%)認められていた。Buchnerら²²⁾は13mmをこえる症例が全体の6%であったことを考えると、日本人は疼痛等がない病変は長く放置する傾向にあるとも考えられる。

色素性母斑が周囲粘膜より隆起していたか否かをみると、記載の明らかな症例が28例であった(図6)。内訳は隆起していた症例が25例(89%)と圧倒的であった。Buchnerら²²⁾は隆起例は70%であったと報告している。

6. 治療

処置としてはほとんどの報告において、健康部を含めた切除がなされている。一般に接合性母斑は悪性黒色腫の発生母地として重視されている²⁴⁻²⁶⁾。しかし高木ら²⁷⁾は接合性母斑の頻度は実際には悪性黒色腫より低いと、口腔粘膜においては接合性母斑が悪性黒色腫の一般的な発生母地としては考えにくいとし、口腔粘膜の色素性母斑と悪性黒色腫との関連性については否定的な見解を述べている。

われわれの症例1では手術後の再発はなく良好に経過したが、接合性母斑である症例2では切除周囲粘膜より再発を2度繰り返した。摘出物の病理組織所見では同じく接合性母斑であった。やはり接合性母斑の場合は境界部の活性が高いので、切除にあたっては健康部粘膜をより大きく含める必要があるのと同時に、慎重な経

過観察が必要と考える。

結 語

硬口蓋粘膜に発生した真皮内型母斑と接合型母斑の各1例を経験した。真皮内型は切除後経過良好であったが、接合型は数度の再発を繰り返した。

また本邦報告例31例について1)組織型, 2)部位, 3)男女差, 4)年齢, 5)臨床所見, 6)治療法についてまとめた。

参 考 文 献

- 1) 園田民雄: 色素性母斑, 日小皮誌, 3: 397-402, 1984.
- 2) 西山茂夫, 口腔粘膜アトラス, 158-159, 文光堂, 東京, 1982.
- 3) 山崎万理子, 公文義貢: 硬口蓋腫瘍(母斑)の一症例について, 耳鼻臨床, 53: 354-358, 1960.
- 4) 鳥山寧二, 三枝直砥: 硬口蓋色素性母斑の一例, 耳鼻臨床, 55: 249-250, 1962.
- 5) 小浜源郁, 結城勝彦, 横尾恵美子, 清田健二: 頬粘膜に発生した色素性母斑の一例, 口病誌, 42: 324-327, 1975.
- 6) 虫本浩三, 今上茂樹, 原 勝弘, 高須 淳: 歯肉に生じた色素性母斑の一例, 日口外誌, 23: 692-694, 1977.
- 7) 瀧川富雄, 松本光彦, 飯島真由美, 千葉 良, 大木秀郎, 熊川昭彦, 加藤公正, 清水武文, 稲田道彦, 西野彰恭, 関和忠信, 大沼中也: 口蓋に生じた色素性母斑の一例, 日大歯学, 53: 937-941, 1979.
- 8) 山本浩嗣, 高木 実, 大竹繁雄, 大森基夫, 樋口俊夫, 追川哲雄, 泉 廣次, 中川圭介: 口腔粘膜に生じた色素性母斑の二例, 日口外誌, 27: 511-514, 1981.
- 9) 河野信彦: 色素性母斑の二例, 日口外誌, 30: 483-487, 1984.
- 10) 古森孝英, 斉藤道雄, 岩佐俊明, 小野富昭, 榎本昭二, 橋本賢二, 茅野照雄: 口蓋に発生した色素性母斑の一例, 日口外誌, 30: 884-890, 1984.
- 11) 秋山行弘, 北原美奈子, 金沢美智子, 内山 聡, 小林 操, 金沢春幸, 武藤寿孝, 佐藤研一: 口蓋に発生した色素性母斑の2例(抄), 日口外誌, 30: 180, 1984.
- 12) 安藤俊史, 須川直機, 薄木省三, 下山哲夫, 埜口五十雄: 頬粘膜にみられた色素性母斑の一例(抄), 日口外誌, 30: 180, 1984.
- 13) 内山映子, 瀧川富之, 石和田久美子, 岩間栄子, 松本光彦, 寺門正昭, 佐藤 廣: 歯肉部に生じた色素性母斑の二例(抄), 日大歯学, 59: 113, 1985.
- 14) 岩淵 阜: 口唇に発生した先天性色素性母斑の一例(抄), みちのく歯学雑誌, 16: 120, 1985.
- 15) 斉藤和彦, 嶋田ゆりえ, 赤坂庸子, 清水英男, 高橋 敦: 粘膜にみられた色素性母斑の一例(抄), 日口外誌, 32: 1093, 1986.
- 16) 加藤仁夫, 郡家正彦, 武田 讓, 湊 耕一, 追川哲雄, 泉 広次, 山本浩嗣: 歯肉に発生した複合性母斑の一例(抄), 日口外誌, 33: 2788, 1987.
- 17) 島津真史, 山崎清仁: 口腔粘膜に発生した色素性母斑の2例(抄), 日口外誌, 33: 2301, 1987.
- 18) 徳久道夫, 藤本誠一, 川崎五郎, 空閑祥浩, 佐々木元賢: 口腔粘膜に発生した色素性母斑の一例(抄), 日口外誌, 34: 774, 1988.
- 19) 山中一成, 浜田清俊, 佐藤 徹, 平本隆介, 沢井清治, 浅田洗一, 石橋克禮: 口腔領域にみられた色素性母斑の3例(抄), 日口外誌, 34: 2790, 1988.
- 20) 山岸真弓美, 北村 豊, 矢ヶ崎 崇, 中嶋 哲, 千野武廣, 安東基善, 枝 重夫: 歯肉に発生した色素性母斑の一症例, 日口外誌, 35: 138-141, 1989.
- 21) 高森康次, 海老原努, 永井哲夫, 田中陽一: 色素性母斑の2例と文献的考察, 口科誌, 40: 469-478, 1991.
- 22) Buchner, A. and Hansen, L. S.: Pigmented nevi of the oral mucosa: A clinicopathologic study of 36 new cases and review of 155 cases from the literature, Oral Surg. Oral Med. Oral Pathol., 63: 676-682, 1987.
- 23) 酒向 誠, 茅野めぐみ, 深田健治, 金子裕之, 片海裕明, 高石 章, 高橋達夫, 扇内秀樹: 口腔粘膜にみられた色素性母斑の2例, 日口外誌, 42: 1215-1217, 1996.
- 24) Allen, A. C. and Spitz, S.: Malignant melanoma; A clinicopathological analysis of the criteria for diagnosis and prognosis, Cancer, 6: 1-45, 1953.
- 25) Allen, A. C. and Spitz, S.: Histogenesis and clinicopathologic correlation of nevi and malignant melanomas, Arch. Dermatol. Syph., 69: 150-171, 1954.
- 26) Villa, V. G. and Laico, J. E.: Intra-dermal nevus in the oral cavity evidently developing into a

primary melanoma;report of case, J. Oral Surg
Anes. Hopt. D. Strv., 19 : 329-333, 1961.

黒色腫に関連してみられる特異な黒色症について,
口病誌, 39 : 565-677, 1972.

27) 高木 実, 石川 梧朗, 堀内 淳一 : 口腔粘膜の悪性