

## <臨床>心身障害者の顎骨骨折の2例：特に処置に関する問題点

著者名(日)	三重野 雅, 村瀬 博文, 深瀬 秀郷, 福栄 克浩, 土岐 光伸, 永山 裕, 笠原 邦明, 玄間 美健, 小田 浩範, 大森 一幸, 前田 静一, 加藤 元康, 磯貝 治喜, 原田 尚也, 平 博彦, 有末 眞
雑誌名	東日本歯学雑誌
巻	12
号	2
ページ	227-232
発行年	1993-12-31
URL	<a href="http://id.nii.ac.jp/1145/00007910/">http://id.nii.ac.jp/1145/00007910/</a>

〔臨床〕

## 心身障害者の顎骨骨折の2例

—特に処置に関する問題点—

三重野 雅, 村瀬 博文, 深瀬 秀郷, 福栄 克浩,  
土岐 光伸, 永山 裕, 笠原 邦明, 玄間 美健,  
小田 浩範, 大森 一幸, 前田 静一, 加藤 元康,  
磯貝 治喜, 原田 尚也, 平 博彦, 有末 眞

東日本学園大学歯学部口腔外科学第二講座

(主任：村瀬博文教授)

## Mandibular fracfures of mentally and physically handicapped: Report of two cases

- Problems in the treatment -

Tadashi MIENO, Hirofumi MURASE, Shugoh FUKASE, Katsuhiro FUKUEI,  
Mitsunobu TOKI, Hiroshi NAGAYAMA, Kuniaki KASAHARA, Yoshitake GENMA,  
Hironori ODA, Kazuyuki OOMORI, Seiichi MAEDA, Motoyasu KATO,  
Haruki ISOGAI, Naoya HARADA, Hirohiko TAIRA, Makoto ARISUE

Department of Oral Surgery II, School of Dentistry,

HIGASHI-NIPPON-GAKUEN UNIVERSITY

(Chief: Prof. Hirofumi MURASE)

### Abstract

Generally, the repositioning and fixation of fragments in the treatment of jaw fractures is performed based on proper occlusion conditions of the upper and lower jaws. However, the treatment of fractures of the mentally and physically handicapped pose a number of problems caused by lack of patient comprehension and cooperation.

In this paper, we present two cases of mandibular fracture of handicapped patients, whose closed reduction and fixation was impossible. In these cases, open reduction and ridged fixation of fragments was carried out with screw and plate without intermaxillary fixation. Problems of the treatment of jaw fracture of mentally and physically

---

受付：平成5年9月30日

本論文の要旨は第11回東日本学園大学歯学会（平成4年2月13日）にて報告した。

handicapped patients were discussed.

**Key words :** handicapped patient, mandibular fracture, open reduction.

## 緒 言

一般的な顎骨骨折の治療として、咬合を指標とする骨片の整復、固定が行われている。しかし、心身障害者の場合、治療に対する理解・協力が十分には得られないことに起因し、術前の咬合関係の評価、顎間固定、術後管理など数々の問題点が存在している。今回、われわれは、非観血的整復固定術の不可能な心身障害者の下顎骨骨折に観血的整復固定術を行い、骨片固定に骨プレートを使用した2症例を経験したので、その概要と治療に伴う諸問題について、若干の考察を加え報告する。

## 症 例

### 症例1)

患 者：19歳，男性

主 訴：咬合不全

既往歴：脳性小児麻痺，精神発達遅滞

現病歴：昭和62年9月8日，転倒により左側下顎角部を骨折し，某病院で整復固定術を受け，エラスティックゴムによる顎間固定術を行ったが，患者の協力が得られず，顎間固定の継続が困難となり，下顎が偏位した。このため，同年9月25日，再度ミニプレートにより整復固定術を施行したが，再び転倒し，固定ピンが脱離し咬合異常が発現し，同年12月9日当科に来院した。

来院時，患者は自立歩行は可能であるが，転倒しやすく，介助が必要で，言語の理解力はなかった。

現 症：顔貌は左右非対称で，左側の耳下腺咬筋部にビマン性の腫脹を認めた。左側顎下部に5cmの線状瘢痕を認め，同部の触診により骨の

連続性が断たれており，ステップを触知した。下顎は左側に偏位しており，咬合状態は交叉咬合を呈していた。

X線所見：左側下顎角部に骨折線と思われるX線透過像とともに2枚のミニプレートと脱落したピンと思われる不透過像を認めた（写真1）。

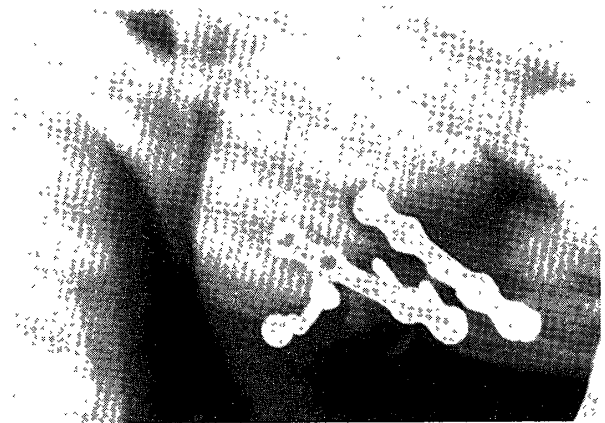


写真1 初診時のX線写真（症例1）

診 断：左側下顎骨骨体部陳旧性骨折

処置および経過：全身麻酔下にて，前回の手術創に沿って切開を行ない，剝離を行ったところ，左側下顎骨骨体に骨折線とともに同部に2×3cmの腐骨を認めた。腐骨を摘出し，欠損部にアパタイトブロックを挿入し，ワイヤーにて固定を行なった後，両骨片をA-Oプレートにて固定した（写真2）。術後の顎間固定は行わなかった。術後の咬合は約3週間後よりわずかな開咬を呈し下顎の左側偏位を認めたが，その後の偏位は認めなかった。また，骨折部骨欠損部に挿入したアパタイトブロックの生着状態は良好であった。術後5年経過し，再度転倒により，上顎前歯の脱臼が生じたため，ブリッジにて全歯列に

わたる咬合の再構成を行い、その後、咬合状態は良好である（写真3）。

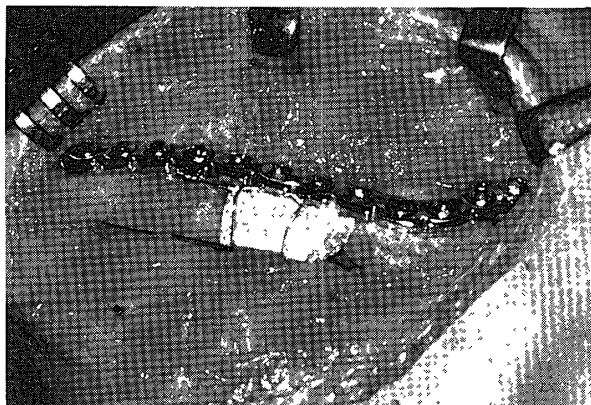


写真2 術中所見（症例1）

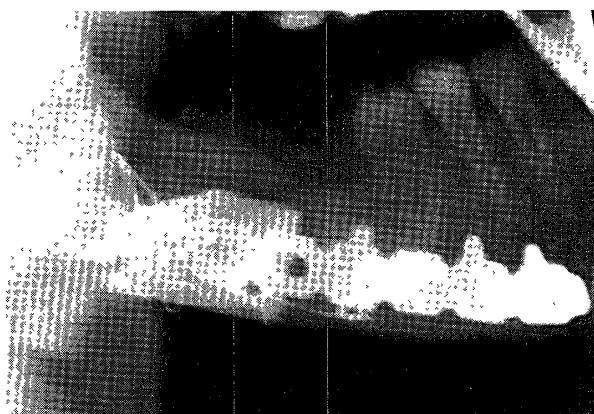


写真3 手術後9か月のX線写真（症例1）

## 症例2)

患者：24歳，男性

主訴：右側下顎角部の腫脹，開口障害

既往歴：脳性小児麻痺，精神発達遅滞，てんかん

現病歴：平成4年3月22日，転倒により下顎部を殴打した。その後，発熱と右側下顎角部の腫脹が続くため内科にて消炎療法を受けたが症状が消退しないため同年3月26日歯科を受診し，右側下顎角部の骨折を指摘され，同年4月1日に当科に来院した。

現症：顔貌左右非対称で右側下顎角部にビマン性の腫脹を認め，開口度は切歯間で約1横指半であった。口腔内所見では，右側下顎大臼歯

部の歯槽部から歯肉頬移行部にかけて，軽度の発赤を伴うビマン性の腫脹と圧痛を認めたが，排膿は認めなかった。右側下顎智歯は動揺が著明であり，咬合状態は，下顎の不随意運動のため顎位が定まらず，骨折による下顎の偏位は明らかではなかった。

X線所見：右側下顎智歯から下顎角部に達する線状のX線透過像が認められた（写真4）。



写真4 初診時のX線写真（症例2）

診断：右側下顎角部骨折，右側下顎骨周囲炎

処置：右側下顎角部骨折部に感染を認めたため消炎療法を行い，あらかじめ局所麻酔下に感染の原因歯と思われた右側下顎智歯の抜歯を行い，その後全身麻酔下にて観血的整復固定術を施行した。右側顎下部皮膚に弧状切開を行い剝離したところ，下顎角部に骨折を認めた。術中に印象採得を行ない，咬合模型を作成し最も適当と思われる中心咬合位を決定し，0.5mmワイヤ

一にて一時的に顎間固定を行い、Luhr-Typeプレートを使用し骨片固定をした(写真5)。なお、術後の顎間固定は行なわなかった。咬合関係は術後1年を経過し、右側臼歯部でわずかに開咬を呈しているが、術後1年6か月を経過した現在、咬合状態に変化は認めない(写真6)。

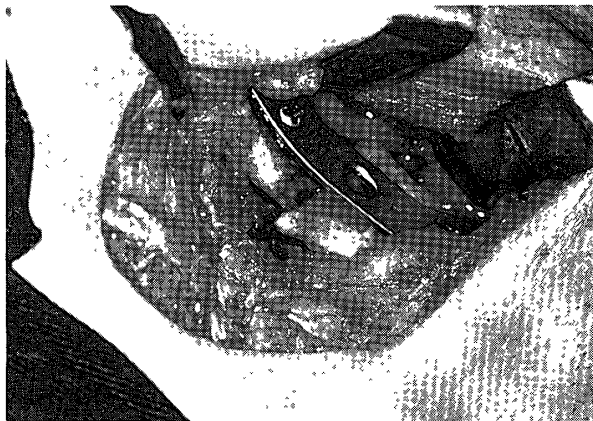

写真5 術中所見(症例2)

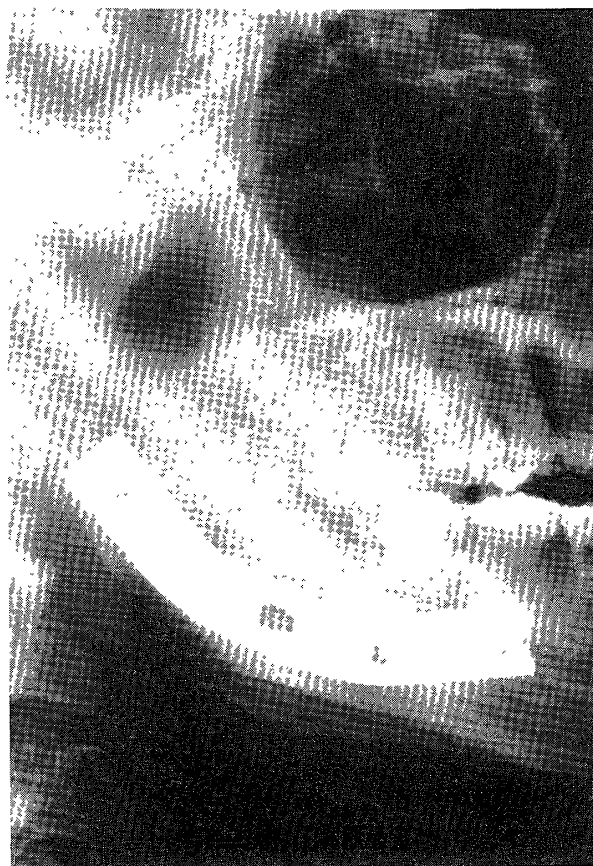

写真6 手術後1年のX線写真(症例2)

## 考 察

心身障害者の摂食機能は、その発達段階の途中において障害され、機能発達が障害されていると考えられており、その発達および発育の停滞を助長する可能性のある因子を極力除外することに、障害者の健全な咬合状態を守る意義が存在すると考えられている<sup>1),2)</sup>。それゆえに顎骨骨折の際の咬合の回復は、患者にとって非常に有益なものになると考えられる。しかし、心身障害者の顎骨骨折の治療にあたっては、健常者の骨折治療とは異なり種々の問題点が存在する。今回、われわれの行った心身障害者の顎骨骨折の処置に関してもいくつかの問題点があり、以下の様な項目が挙げられる。

- 1) 治療に対する理解・協力が得られにくい場合が多い。
- 2) 咬合関係の確認・評価が困難である。
- 3) 不随意運動など、本来の咬合位が一定していない場合が多く、咬合位の決定が困難である。
- 4) 顎間固定が行ないにくい場合が多い。
- 5) 術後の安静が保たれにくい。
- 6) 術後の微妙な咬合の偏位に対して、咬合の調整が行えない。

この中でも特に、患者の理解・協力が得られないことに起因する咬合関係の評価と顎間固定などの術後管理が困難なことが問題となる。

一般的に心身障害者の顎骨骨折で偏位した咬合位の予想は、術前の診査、咬合模型により決定されるが、いずれも健常者と異なり困難を来すことが多い。また、喪失歯や齶歯などが多いことも、咬合位の決定を複雑にしている。今回の症例では、受傷前の咬合状態は定かではなく、偏位した咬合位の予想および決定法として、症例1では、全身麻酔下に、最も安定した咬合位を決定した。また、症例2においては、全身麻酔下に、術中に咬合模型を製作し、これを指標としての咬合の決定を行った。しかし、咬合状

態の再現が患者の理解力の不足や、不随意運動により不可能なことが多い。また、術後における固定に関してもいくつかの問題点があると言える。心身障害者の場合、通常、骨折治療において行なわれている顎間固定も、不随意運動や、関節拘縮の進行、固定中の嘔吐物や唾液の誤嚥、患者のストレスなどを考慮すると行うべきではないと考えられる<sup>3)-5)</sup>。

このような様々な弊害が存在しており、より心身障害者の骨折治療を困難にしている。そこで、今回の2症例では、顎間固定を行わずに骨プレートにより強固な組織内固定を行った。骨プレートによる固定は固定力が強固なため、確実な治癒が得られるとともに顎間固定を行わないことにより、患者の術後の負担が軽減され、関節拘縮の進行や機能障害を防止でき、早期の社会復帰が可能であるという利点がある。しかし、比較的大きな皮膚切開を必要とし、感染の危険性が増大する可能性があり、プレート除去の必要性という欠点も考慮しなければならない<sup>6)</sup>。

実際、われわれの経験した2症例でも術後に若干の咬合位の偏位が認められた。症例1では後に、上顎前歯部を脱臼した際に、補綴的な咬合の再構成を行ない、最終的に咬合の安定が得られた。症例2では若干の偏位をしたままであるが日常での摂食状態は、受傷前と変化なく経過しており、現在経過観察中である。

また、骨プレートの除去の問題については、種々の報告<sup>7)-9)</sup>が見られるが、症例1で用いたA-Oプレート<sup>10)</sup>は、長期的には毒性の強い金属イオンの溶出によるプレート周囲組織への為害作用や全身へのアレルギー反応が考慮されるため注意深い経過観察が必要となる。症例2ではチタン性のLührプレート<sup>11)</sup>を使用した。なお、最近当科では、すべての症例に対して生体親和性に優れたチタン性プレートを使用している。

今回の経験により、心身障害者の骨折治療においては骨片の強固な組織内固定はもちろんで

はあるが、術後の積極的な摂食指導ならびに厳重な経過観察を行なっていく必要があると考えられた。この点については、今後さらに検討する必要がある。

## 結 語

今回、われわれの経験した心身障害者の顎骨骨折の治療に際し、いくつかの問題点ならびに検討余地が考察された。今後、以下の点について再考、検討し治療を進めたいと考えている。

- 1) 受症前の咬合関係を可及的に把握する。
- 2) 観血的整復固定を行うことにより、術後の咬合関係を確立する。
- 3) 為害性の少ない骨プレート等による強固な組織内固定を行い、顎間固定を行わずに、患者の術後の負担を軽減する。
- 4) 顎間固定は十分な協力、適応を考慮し用いるべきである。
- 5) 術後の咬合関係には十分な経過観察をおこなない、咬合関係が微妙に変化した時は、補綴的な咬合状態の改善も合わせて行う。また、術後に積極的な摂食指導を行なう。

## 参考文献

1. 金子芳洋：摂食の障害とその克服，別冊発達，11：52-62，1991.
2. 金子芳洋：摂食機能障害への臨床的取り組み，歯界展望，76：344-353，1990.
3. 岡本義久，穂山富太郎，川口幸義，山口和正，岡安 勤：重度障害児の骨折治療，整形・災害外科，33：357-360，1984.
4. 神保真理子，久保田雅也，篠崎昌子，石崎朝世，倉田清子，井上優子，辰巳啓二，武井 満，長谷川源助，篠原猛，永田仁郎：重症心身障害児者の骨折，東京都神経科学総合研究所研究紀要，19：298-306，1991.
5. 根来道恵，辻川孝昭，杉浦直樹，相沢貴子，桑原未代子：てんかん発作による下顎骨骨折の2症例，小児歯科学雑誌，30：499，1992.

6. 重松知寛, 木下善隆, 斉藤 力, 江里口彰, 黄 国和, 内山健志, 本田富彦, 小鹿典雄, 中村堅一: 下顎骨における圧迫骨接合術について, 日口外誌, 23: 250-260, 1977.
7. 別所和久, 平野吉雄, 石浜信之, 吉田雅彦, 村田睦男: 金属製顎修復インプラントについての検討—Champyの生体内における変化と為害作用を中心に—, 日口外誌, 34: 1406-1413, 1988.
8. 平 博彦, 村瀬博文, 北村完二, 麻生智義, 田中毅, 富田喜内, 山下徹郎, 金澤正昭: 下顎枝矢状分割法へのA.O. ミニプレート固定応用例の臨床的検討, 日口外誌, 35: 1827-1853, 1989.
9. 氣賀昌彦, 古澤清文, 山本雅也, 五十嵐克志, 井口光世, 山岡 稔: ミニプレートを用いて顎顔面骨接合術を施した12症例, 松本歯学, 13: 20-24, 1987.
10. Spiessl, B.: New concepts in maxillofacial-bonesurgery. Springer-Verlag, Berlin-Heidelberg-New York, pp.21-78, 1976.
11. Luhr, H.G.: Stable Fixation von Obekiefer-Mittelgesichtsfrakturen durch Mini-Kompressionsplatten. Dtsch Zahnärztl.Z., 34, 851, 1979.