

上下顎同時移動術を行った骨格性下顎前突症の4例

著者名(日)	村瀬 博文, 田中 真樹, 渡辺 一史, 南部 聡, 窪田 正樹, 大森 一幸, 加藤 元康, 永易 裕樹, 増崎 雅一, 富永 恭弘, 平 博彦, 麻生 智義, 磯貝 治喜, 原田 尚也, 北村 完二, 斉藤 基明, 柴田 敏之, 有未 眞
雑誌名	東日本歯学雑誌
巻	11
号	1
ページ	35-45
発行年	1992-06-30
URL	http://id.nii.ac.jp/1145/00007707/

(臨床)

上下顎同時移動術を行った骨格性下顎前突症の4例

村瀬 博文, 田中 真樹, 渡辺 一史, 南部 聡,
窪田 正樹, 大森 一幸, 加藤 元康, 永易 裕樹,
増崎 雅一, 富永 恭弘, 平 博彦, 麻生 智義,
磯貝 治喜, 原田 尚也, 北村 完二, 斉藤 基明,
柴田 敏之, 有末 眞

東日本学園大学歯学部口腔外科学第二講座

(主任：村瀬 博文教授)

The simultaneous surgery of two jaw for correction of mandibular prognathism. — Report of four cases —

Hirofumi MURASE, Maki TANAKA, Kazushi WATANABE,
Satoshi NANBU, Masaki KUBOTA, Kazuyuki OOMORI,
Motoyasu KATO, Yuuzi NAGAYASU, Masakazi MASUZAKI,
Yasuhiro TOMINAGA, Hirohiko TAIRA, Tomoyoshi ASO,
Haruki ISOGAI, Naoya HARADA, Kanji KITAMURA,
Motoaki SAITO, Toshiyuki SHIBATA, Makoato ARISUE,

Department of Oral Surgery II, Faculty of Dentistry,
HIGASHI-NIPPON-GAKUEN UNIVERSITY

(Prof : Hirofumi MURASE)

Abstract

Mandibular prognathism with poor development of the upper jaw was subjected to maxilla by Le Fort I osteotomy, and simultaneously the lower jaw to maxilla by sagittal splitting (Obwegeser-Dal pont) osteotomy, resulting in a simultaneous two jaw surgery correction. The prognosis was satisfactory and facial shape recovered well.

Key words : Two jaw surgery, Mandibular prognathism, Orthognathic surgery.

受付：平成2年9月27日

本論文の要旨は第10回東日本学園大学歯学会総会（平成4年2月）、第9回顎変形症研究会（平成2年3月）、第15回日本口腔外科学会北日本地方会（平成1年7月）において発表した。

緒 言

近年, 下顎のみならず上顎にも原因があると考えられる複雑かつ高度な顎顔面変形症に対して, Le Fort I型骨切り術と下顎枝矢状分割法による上下顎同時移動術が行われるようになった。今回, 私達は上下顎同時移動術を経験し, 若干の知見を得たのでその概要を報告する。

手 術

我々の行っている上下顎同時移動術はダブルスプリント法を用いて行っている。スプリントの作製にあたり, 術前にペーパーサージェリー, 顎体模型等にて術後の顔貌の形態, 移動量を決定する。そして, 術前に上顎の位置決定のため上顎を術後の位置に移動した予想模型で, 下顎歯列を基準とした中間スプリントを作製し, 次いで下顎を術後の位置に移動した予想模型で, 上顎歯列を基準とした最終スプリントを作製する。

手術は上顎を最初に Le Fort I型骨切り術を行い, 中間スプリントにて上顎の顎位を決定

し, ミニプレートにて骨片を固定し, その後, 下顎枝矢状分割法 (Obwegeser-Dal pont 法) にて下顎を移動して, 最終スプリントにて咬合と下顎の顎位を決定し, ミニプレートにて骨片を固定し, 最終スプリントを除去して顎間固定を行う。

また, 下顎の歯列弓に対して, 上顎の歯列弓の不調和があるものに対しては, 上顎の幅径を縮小するために Le Fort I型骨切り術後, さらに正中口蓋縫合部骨切り術を行い, 上顎の歯列弓の狭小化をはかり, 中間スプリントおよび上顎床副子にて歯列弓の形態を調整して, 上顎床副子を固定した。

症 例

4症例ともに骨格性下顎前突を認め, 中顔面の陥凹感, 下顔面高の増大, オトガイの突出感が著明で, 頭部X線規格写真で下顎の前方位が認められた。また, その中で, 上下顎の歯列弓の不調和が認められたものが2症例あり, Le Fort I型骨切り術とともに正中口蓋縫合部骨切り術を行い, 上顎の歯列弓の狭小化をはかっ

症例	年齢	性別	診断名	手術法	手術時間	出血量	骨片固定法
1	25	男性	下顎骨過成長と上顎骨劣成長による骨格性下顎前突症	下顎枝矢状分割法 Le Fort I型骨切り術	5時間30分	850ml	ミニプレート
2	17	男性	下顎骨過成長と上顎骨劣成長による骨格性下顎前突症	下顎枝矢状分割法 Le Fort I型骨切り術	6時間	547ml	ミニプレート
3	23	女性	下顎骨過成長による骨格性下顎前突症に上顎骨劣成長と上顎歯列弓幅径の過大を伴うもの	下顎枝矢状分割法 Le Fort I型骨切り術 正中口蓋縫合部骨切り術	7時間	1010ml	ミニプレート
4	25	女性	下顎骨過成長による骨格性下顎前突症に上顎骨劣成長と上顎歯列弓幅径の過大を伴うもの	下顎枝矢状分割法 Le Fort I型骨切り術 正中口蓋縫合部骨切り術	6時間50分	460ml	ミニプレート

表1 症 例

た(表1)。

症例1 25歳, 男性, 骨格性下顎前突症
顔面非対称

正貌は非対称で, 下顎は左側にわずかに偏位し, 側貌では中顔面の陥凹感, 下顔面高の増大およびオトガイの突出感が著明であり(写真

1), 前歯部で over jet -9.5mm, over bite -1mmで, 軽度の開咬を呈している(写真2)。術前側貌頭部X線規格分析の結果で, 上顎の後方位と下顎の著しい前方位が認められた(写真3, 4)。また, 下顎角の開大と下顎下縁平面の急傾斜も認め, 下顔面高が大きくなっている。以上の分析により上下顎に問題がある骨格性下顎前突症と診断し, 術前にペーパーサージェリー, 顎体模型等にて術後の顔貌の形態を考え, 上顎に Le Fort I型骨切り術とともに, 下顎に矢状分割術 (Obwegeser-Dal pont法) を行う上下顎同時移動術の適応と考え, 術前にペーパーサージェリー, 顎体模型, 顔面模型にて術後の顔貌の形態を考慮し, 上顎は5mm前方に, 下顎は10mm後方に移動させた(写真5)。顎間固定は38日間行った。

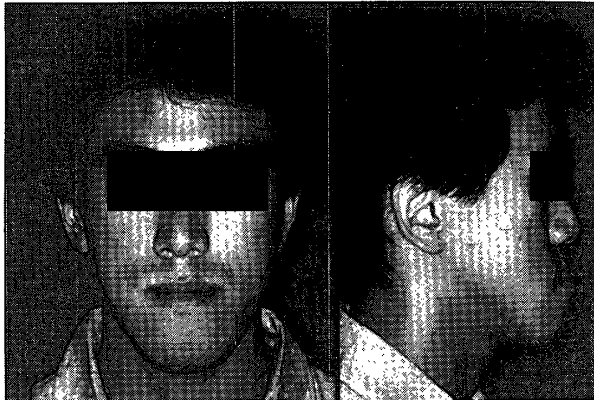

写真1 症例1の術前の正貌, 側貌

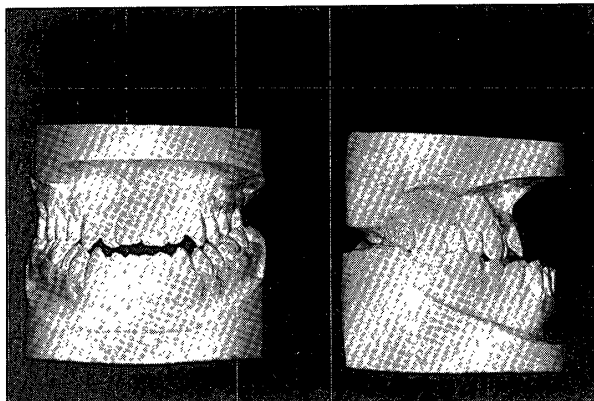


写真2 症例1の術前の咬合模型

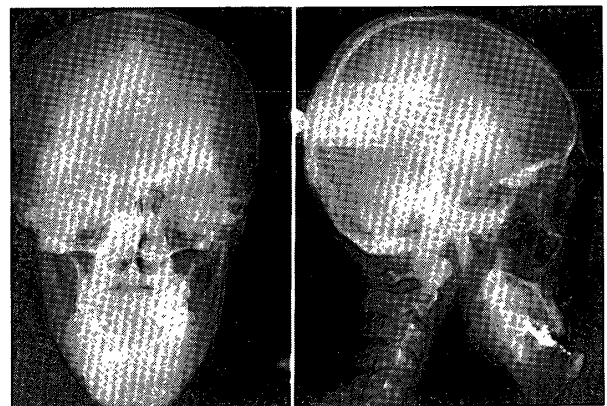
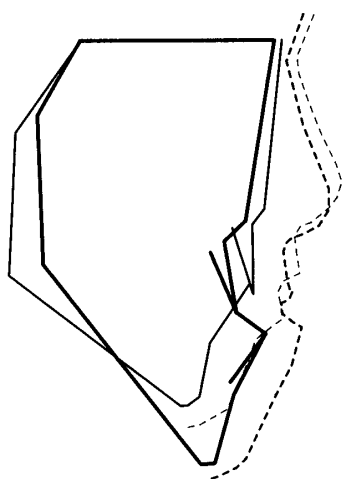
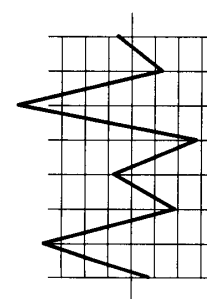


写真3 症例1の術前頭部X線規格写真



	術前	mean
S-N-A	78	82
S-N-B	85	78
A-N-B	- 7	4
G-angle	144	125
G-Z-N	87	92
S N-Mp	51	37
L I-Mp	68	93
U I-S N	110	104



太実線, 破線 = 術前
細実線, 破線 = mean

写真4 症例1の術前頭部X線規格写真分析

術後の顔貌は、下顎の偏位および中顔面部の陥凹感、下顎の突出感が著明に改善され(写真6)、前歯部で over jet 1.3mm, over bite 2.3 mmで、前歯、臼歯の咬合状態も良好となり(写真7)、顔面の非対称、上下顎の前後的不調和、下顎下縁平面の傾斜等が改善され、側貌頭部X

線規格分析でも、良好な結果が得られたが、上下顎前歯歯軸角の改善は認められなかった(写真8, 9)。現在、5年経過しているが、後戻りは認められず、経過良好である。

症例3 23歳、女性、骨格性下顎前突症
正貌は左右対称性で、側貌では中顔面部の陥

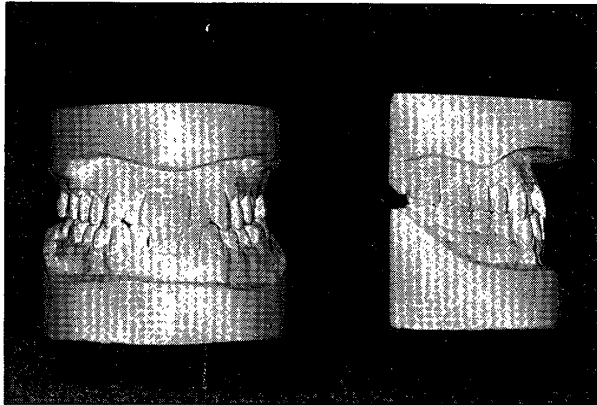


写真5 症例1の術後の予想咬合模型

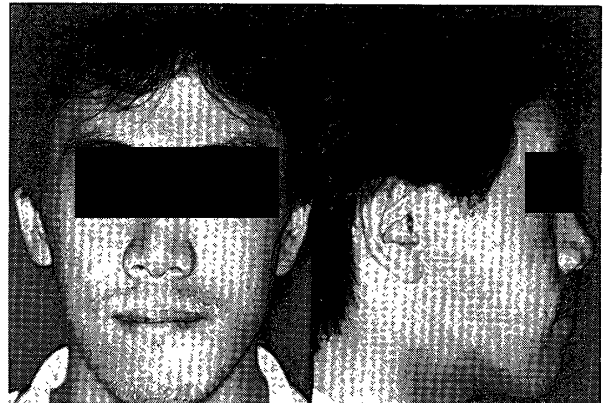


写真6 症例1の術後の正貌, 側貌

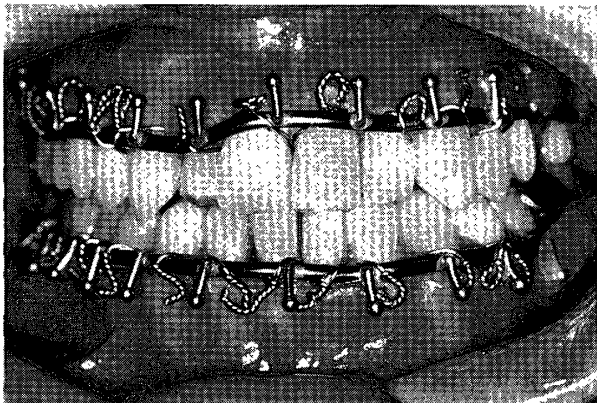


写真7 症例1の術後の咬合状態

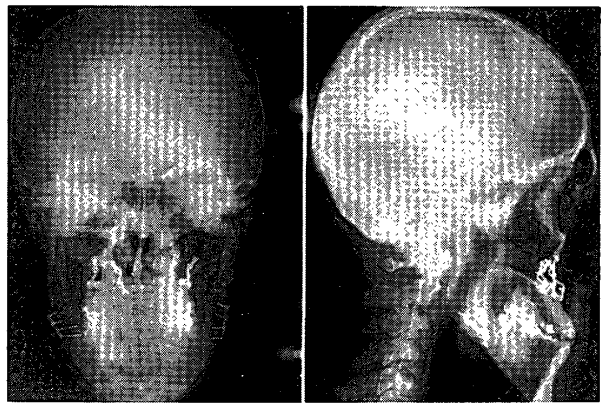
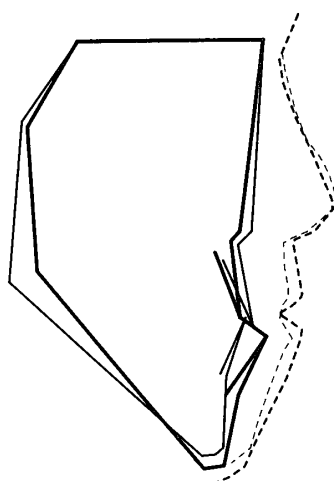
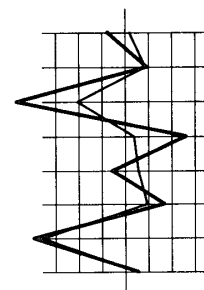


写真8 症例1の術後頭部X線規格写真



	術前	術後
S-N-A	78	82
S-N-B	85	83
A-N-B	- 7	- 1
G-angle	144	127
G-Z-N	87	95
SN-Mp	51	43
LI-Mp	68	70
UI-SN	110	115



太実線, 破線 = 術前
細実線, 破線 = 術後

写真9 症例1の術後頭部X線規格写真分析

凹感およびオトガイの突出感が著明であり(写真10),前歯部でover jet 11mm, over bite 3.3mmで,歯列弓形態は,上顎歯列弓はU字型,下顎歯列弓はV字型を呈し,歯列弓幅径では,第一小臼歯部で上顎が10mmで下顎より大きく,上下顎歯列弓幅径の不調和が生じていた(写真

11)。術前の側貌頭部X線規格写真では,上顎の軽度の後方位と下顎の著しい前方位を認め,下顎角の開大も認めた(写真12, 13)。以上の分析より上下顎に問題がある骨格性下顎前突症に,上下顎歯列弓幅径の不調和を伴ったものと診断し,術前にペーパーサージェリー,顎体模型等

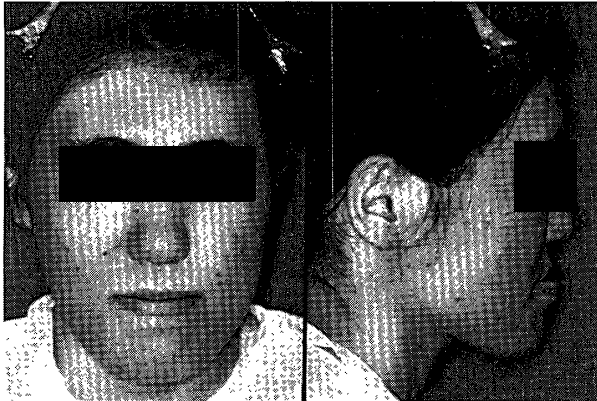


写真10 症例3の術前の正貌, 側貌

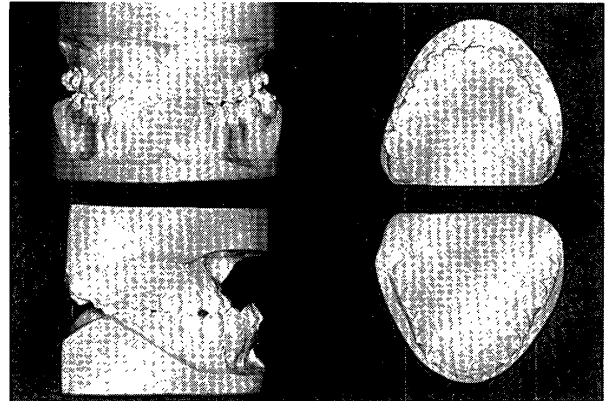
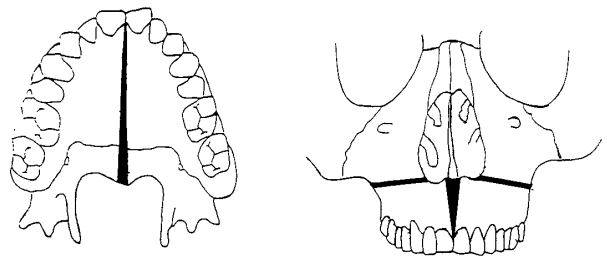


写真11 症例3の術前の咬合模型

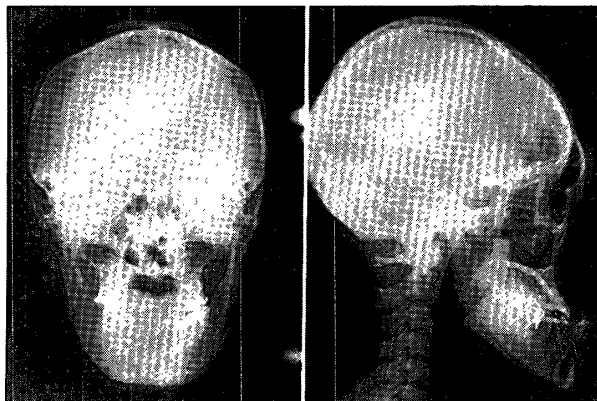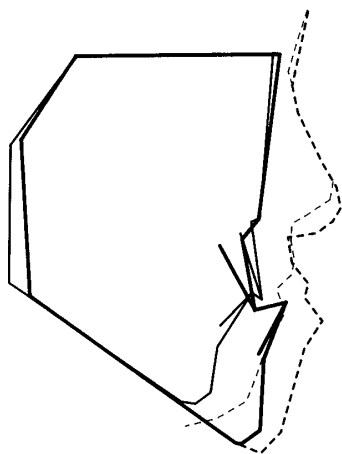


写真12 症例3の術前頭部X線規格写真



Le-Fort I型骨切り術と正中口蓋縫合部骨切り術

写真14 症例3の術前の骨切り予想図



	術前	mean
S-N-A	78	82
S-N-B	87	80
A-N-B	- 9	2
G-angle	130	123
G-Z-N	87	92
SN-Mp	37	35
LI-Mp	79	93
UI-SN	114	103

太実線,破線=術前
細実線,破線=mean

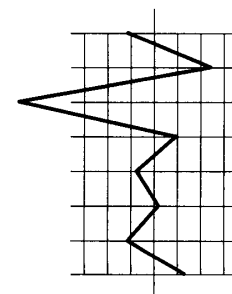


写真13 症例3の術前頭部X線規格写真分析

にて術後の顔貌の形態を考え, 上顎に Le Fort I型骨切り術とともに正中口蓋縫合部骨切り術を行い, 正中口蓋縫合部をV字状に削除して上顎臼歯部歯列弓の狭窄を行い(写真14), 下顎に矢状分割術 (Obwegeser-Dal pont法) を行う上下

顎同時移動術の適応と考え, 上顎は4mm前方に, 下顎は12mm後方に移動させた(写真15)。また, 術前予想模型で作製した上顎床副子を装着して固定し, 併せて顎間固定を30日間行った。なお, 上顎床副子は術後60日で除去した。

術後の顔貌は, 上下顎の前後的位置が改善さ

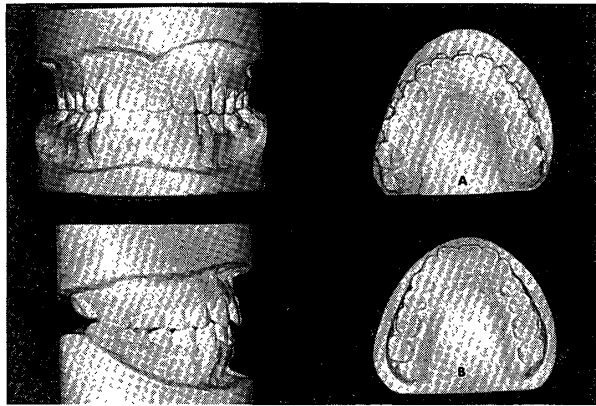


写真15 症例3の術後の予想咬合模型
A. 術前の上顎模型
B. 術後の上顎模型 (臼歯部歯列弓の狭窄)

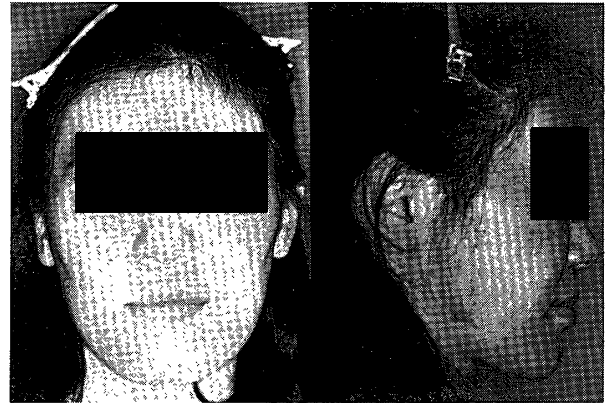


写真16 症例3の術後の正貌, 側貌

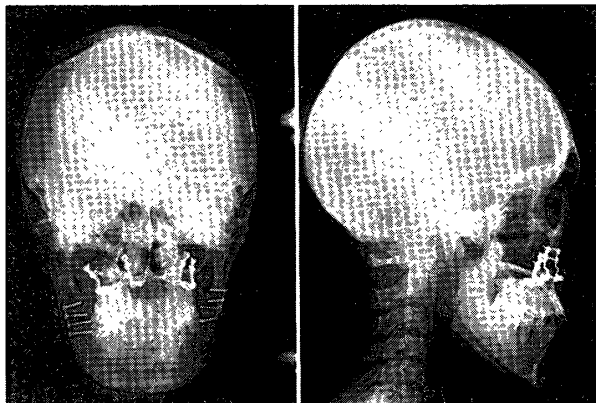


写真17 症例3の術後頭部X線規格写真

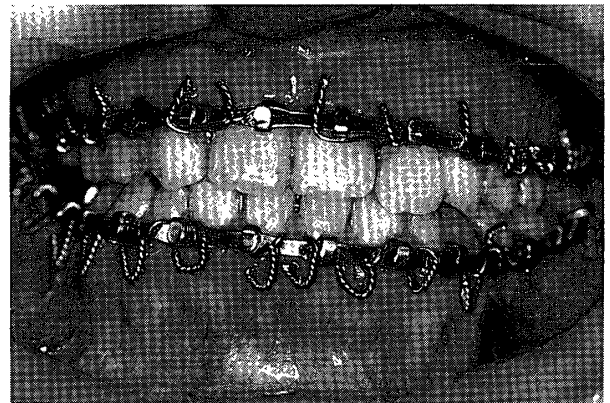
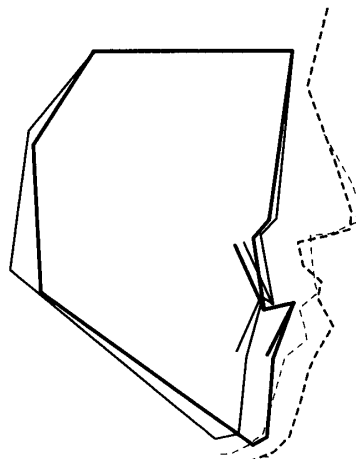
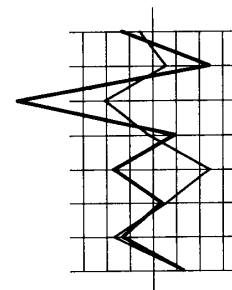


写真19 症例3の術後の咬合状態



	術前	術後
S-N-A	78	80
S-N-B	87	81
A-N-B	- 9	- 1
G-angle	130	120
G-Z-N	87	99
SN-Mp	37	38
L I-Mp	79	76
U I-SN	114	114



太実線, 破線 = 術前
細実線, 破線 = 術後

写真18 症例3の術後頭部X線規格写真分析

れ、中顔面部の陥凹感およびオトガイの突出感が改善され(写真16)、側貌頭部X線規格分析においても上下顎の前後的關係が著しく改善された(写真17, 18)。また、上顎の齒列弓の狭小化により臼歯部の咬合状態も良好となり、over jet 2.2mm, over bite 2.8mm となった(写真19)。現在、5年経過しているが、後戻りは認めず、経過良好である。

考 察

下顎前突症に対する下顎後退術は1849年に Hullihen¹⁾により始めて報告され、その後数多くの手術法が発表されてきた。1957年に Obwegeser²⁾が下顎枝矢状分割法を発表し広く採用されたが、下顎前突症に対する下顎骨単独の手術ですべての症例に満足いく結果が得られず、上顎骨前方移動術の適応されるべきことが認識されていた。

Le Fort I型骨切りによる全上顎骨前方移動術は1910年に Heilbing³⁾により最初に報告され、その後、数多くの手術法が発表されたが、安定した成績が得られるとは限らなかった。

1962年から1965年に Obweser⁴⁾は Le Foro I型骨切りを完成させ、1960年代の中ごろには、Le Fort I型骨切り術は顎変形症の通常の手術法として実施されるようになった。

また、1970年に Obwegeser⁵⁾は高度の下顎前突症に対して、one jaw surgery では骨片の移動が大きく、後戻りの危険も大きく、顔面下1/3ばかりでなく、顔面中1/3の変形を併せ持つ下顎前突症に対して、上顎に Le Fort I型骨切り術を、下顎に下顎枝矢状分割法を同時に行う全上下顎骨同時移動術を行い、形態的、機能的に良好な結果を得たと発表した。

その後、1970年代中ごろからこの two jaw surgery が普及し、高度の下顎前突症、顔面形態の異常を伴う下顎前突症にも適応されるようになった。

下顎前突症の two jaw surgery は Obwegeser⁶⁾は下顎後退量が15mm以上、Epker⁷⁾は12mm以上の時に適応と報告しており、高橋ら⁸⁾は1981年より下顎前突症の two jaw surgery を行い、下顎後退量が15mm以上が適応としている。

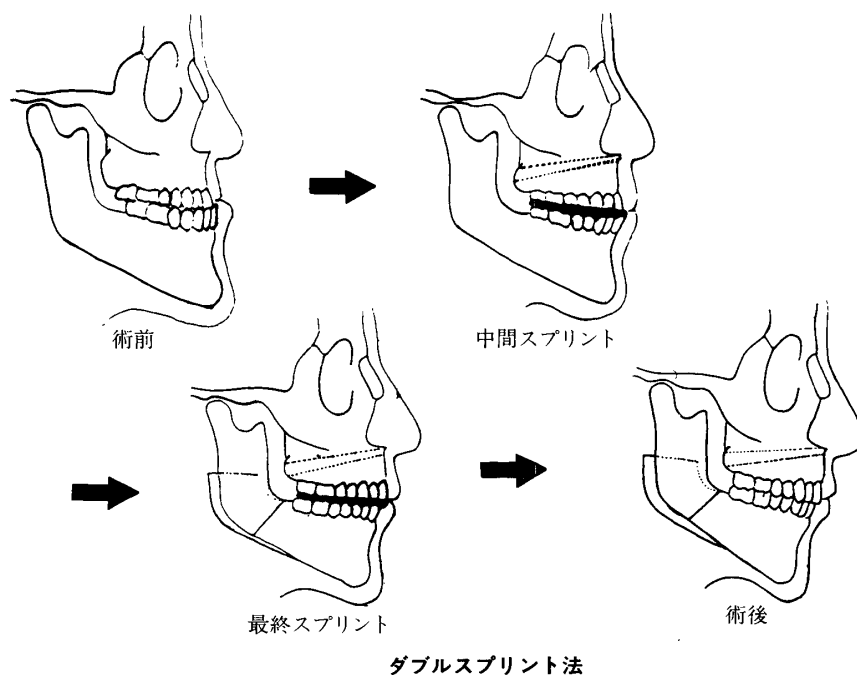


写真20 ダブルスプリント法の模式図


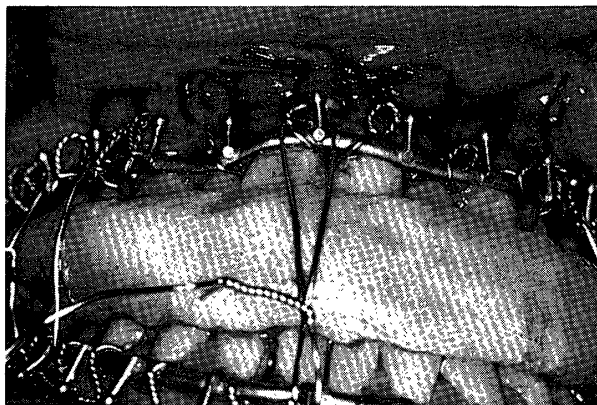
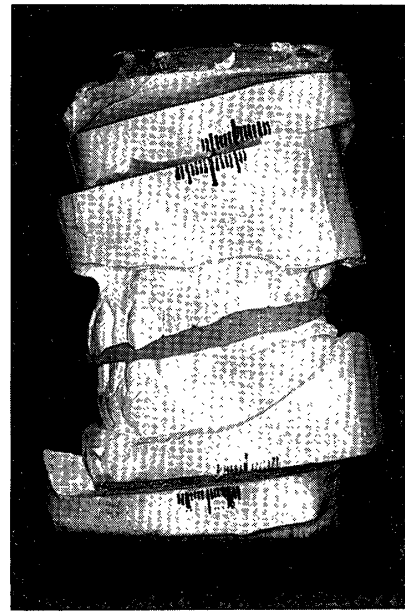
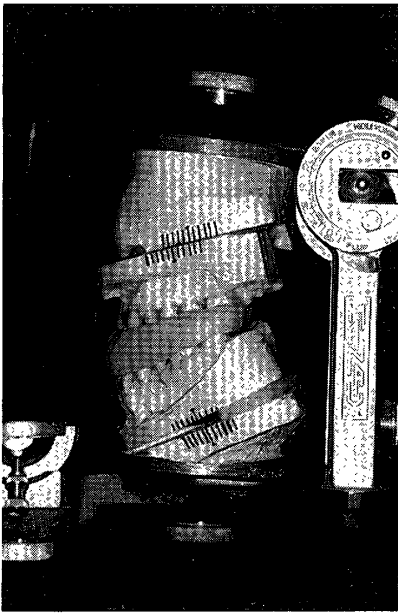


写真21 模型上での中間スプリント
口腔内での中間スプリント

写真22 模型上での最終スプリント
口腔内での最終スプリント

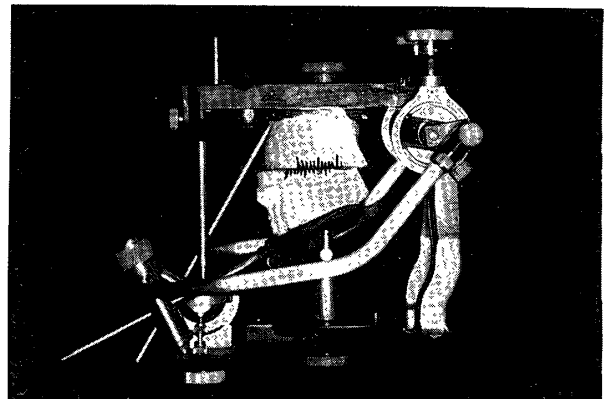
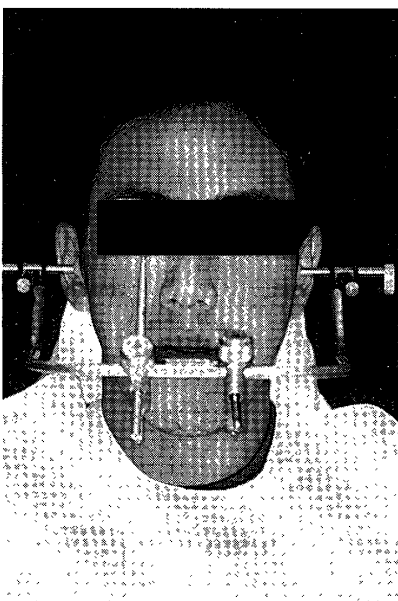


写真23 顔弓を用いた上顎の位置決定

写真24 模型上での顔弓を用いた上顎の位置決定

我々の教室では1986年より下顎前突症の two jaw surgery を行っているが、下顎後退量が10mm~12mm以上の移動量で上顎の骨切りの適応と考えている。

全上下顎骨同時移動術の骨切りの順序や骨片固定の位置に関しては、1977年に Lindorf⁹⁾が下顎枝垂直骨切りを行い、術前に作製した中間スプリントにて上顎歯列を基準として下顎枝の骨片を screw で固定し、その後 Le Fort I型骨切りを行い、最終スプリントで下顎歯列を基準に上顎を移動し、頬骨と下顎体の上にplateを設置する手術を doppelsplint methode と報告した。1982年 Turvey¹⁰⁾は上顎骨切りを行い、下顎歯列を基準に中間スプリントを用いて上顎の骨片を移動固定し、次いで下顎枝矢状分割にて移動固定する方法を発表した。また、1982年に Ellis¹¹⁾、1987年に Somiri¹²⁾により、上顎を移動するための中間スプリントと下顎を移動するための最終スプリントによる手術を、double splint method と報告し、骨片の固定に miniplate を用いた。高橋ら¹³⁾は上下顎 enbloc法および最初に上顎骨を移動固定する double splint method, 顔弓を用いた上顎骨の位置の決定法を報告している。

我々は、最初に上顎骨を移動固定する double splint method (写真20, 21, 22), 顔弓を用いた上顎骨の位置の決定法 (写真23, 24) と下顎枝矢状分割術 (Obwegeser Dal pont法) を行い (写真20), 骨片の固定は上下顎に miniplate を用いている。

また、1978年に Gross ら¹⁴⁾は全ての骨切りにおいて、上顎骨切りを最初に行うべきで、上顎の骨片の移動が容易であり、下顎より上顎の骨片の固定が容易であると述べている。

上顎骨切りにより前方移動した場合、術後の後戻りが問題となるが、Obwegeser¹⁵⁾は上顎の骨切り部と翼突縫合部の間に骨移植する方法を発表し、同様の報告を高橋ら¹³⁾も行い、mini-

plate による強固な固定にて後戻りを防止している。川村ら¹⁶⁾はステップ状の骨切り部に骨移植とボーンプレート、ネジ、キルシュナー鋼線による強固な固定を行い後戻りの予防としている。また、Bell¹⁷⁾は6mm以下の前方移動では骨移植不用と述べている。

我々は5mm以下の前方移動には骨移動は行わず miniplate による強固な固定にて後戻りを防止している。

また、上顎骨切りのため鼻翼周囲の軟組織の再付着に関しては鶴木ら⁸⁾は鼻筋鼻翼部に処理を加え、鼻翼幅径増大防止を行い、川村ら¹⁶⁾は Schendel のV-Y advancement closure を基本として行っている。

我々の鶴木ら¹⁸⁾、川村ら¹⁶⁾の方法を参考にして鼻翼周囲の軟組織の再付着の処置を行っている。

上下顎の歯列弓の不調和の処置に対して、Angell¹⁹⁾により上顎狭窄に対して急速拡大法を適用した報告がなされ、その後多くの人々により発表されている^{20~25)}。最近、Lines²⁶⁾は Le Fort I型骨切りと正中口蓋縫合部分割を行い、急速拡大法を行い、良好の結果を得たと報告し、Bell ら²⁷⁾も同様の報告をしている。また、野間ら²⁸⁾、鶴木ら²⁹⁾、木村³⁰⁾も同様の報告をしている。

今回は、上顎臼歯部歯列弓が下顎臼歯部歯列弓より拡大しているため、Le Fort I型骨切りと正中口蓋縫合部分割を行い、正中口蓋縫合部をV字状に削除して上顎臼歯部歯列弓の狭窄を行い、良好な咬合の改善をはかった。

結 語

上顎骨を含めた中顔面の劣成長を伴った骨格性下顎前突症に対して、上顎骨切りとして Le Fort I型骨切り術を、下顎骨切りとして下顎枝矢状分割法である Obwegeser-Dal pont 法による上下顎同時移動術を行い、咬合と顔面の形態

の良好な改善を得ることができた。

本論文の要旨は東日本学園大学歯学会第7回学術大会(平成元年2月, 札幌), 第15回日本口腔外科学会北日本地方会(平成元年7月, 札幌), 第9回顎変形症研究会(平成2年3月, 東京)において発表した。

文 献

- Hullihen, S. P. : Case of elongation of under jaw and distortion of the face and neck, caused by burn, successfully treated. Amer J. Dent. Sci., 9 : 157~165, 1849.
- Obwegeser, H., Trauner, R. : The surgical correction of mandibular prognathism and retrognathia with consideration of genioplasty. Oral surg., 10 : 677~189, 1957.
- Obwegeser, H. : Eingriffe am Oberkiefer zur Korrektur des progenen Zustandsbildes. Schweiz. Mschr. Zahnheilk., 75 : 365~374, 1965.
- Heilbing, C : Neues zur Technik der Gaumenspaltoperation. Zentralblatt fur Chir., 48 : 1522~1525, 1910.
- Obwegeser, H. : Die einzetige Vorbewegung des Oberkiefers und Ruckbewegung des Unterkiefers zur Korrektur der extremen Progenie. Schweiz. Mschr. Zahnheilk., 80 : 547~556, 1971.
- Obwegeser, H. : Surgical correction of maxillary deformities, Cleft lip and palate, Surgical, Dental and Speech Aspects, edited by Grab, W. C., Rosensteion, S. W., & Bzoch, K. R., 515~558, Little, Brown & Co., Boston, 1971.
- Epker, B. N., Turvery, T., Fish, I. C. : Indications for simultaneous mobilization of the maxilla and mandible for the correction of dentofacial deformities. Oral surg., 54 : 369~381, 1982.
- 高橋庄二郎 : 下顎前突症手術に対する考え方, 日歯会誌, 35 : 1103~1108, 1983.
- Lindorf, H.H. : Chirurgische-schadelbezugliche Einstellung des Gebisses (Doppelsplintmethode), Dtsch. Zahnarztl. Z., 32 : 260~261, 1977.
- Turvey, T. A. : Simulataneous mobilization of the maxilla and mandible, Surgical technique and results, J. Oral Maxillofac Surg., 40 : 96~99, 1982.
- Ellis, E. : Modified splint design for two jaw surgery, J. Clin. Orthodont, 14 : 619~622, 1982.
- Somiri, S. T. : Das Doppelsplintverfahren zur Vorbereitung einer simultanen chirurgischen Lagekorrektur des Ober und Unterkiefers, Fortschr. Kieferorthop, 48 : 59~65, 1987.
- 高橋庄二郎, 埜口五十雄, 高久 進, 作田政義 : 臨床における咬合の諸問題, 口腔外科の立場から, 日歯会誌, 36 : 1265~1272, 1984.
- Groos, B. D., Randall, B. J. : The surgical sequence of combined total Maxillary and mandibular osteotomies, J. Oral Surg, 36 : 513~522, 1978.
- Obwegeser, H. L. : Surgical correction of small or retrodisplaced maxilla : The "dish-face" deformity. Plast. Reconst. Surg 43 : 351~365, 1969.
- 川村 仁, 高橋善男, 長坂 浩, 前川理人, 菅原準二, 曾矢猛美 : Le Fort I型骨切り術を適用した顎矯正外科手術, 日口外誌, 34 : 98~111, 1988.
- Bell, W. H. : Le Fort I osteotomy for correction of maxillary deformity. J Oral Surg, 33 : 412~426, 1975.
- 鶴木 隆, 吉岡弘道, 張 陽明, 石河信高, 市ノ川義美, 高橋庄二郎, 鈴木敏正, 瀬端正之 : Le Fort I型骨切り術における鼻翼径増大の処置法について. 顎変形誌, 6 : 145~147, 1987.
- Angell, E. H. : Treatment of irregularity of the permanent or adult teeth. Dent. Cosms, 1 : 540~544, 1860.
- Biderman, W., Chem, B. : Rapid correction of class III malocclusion by midpalatal expansion. Amer. J Orthodont, 63 : 47~44, 1973.
- Christie, T. E., Ruedmann, P. P. : Rapid separation of the mid-palatal suture. J pract, Orthodont, 1 : 19~27, 1967.
- Grobler, M. : Orthodontic opening of the median palatine suture of the maxilla. The Journal of D. A. S. A. 15 : 347~353, 1959.
- 松本 稔, 吉井 修 : 正中口蓋縫合の離開による側方拡大を応用した1治験例. 日矯歯誌, 27 : 166~174, 1968.
- 矢野由人, 佐々木俊則 : 下顎前突の予後に関する研究(そのII)急速拡大法による上・下顎骨の変化について. 日矯歯誌, 35 : 19~31, 1976.
- 花岡 宏, 坂井哲夫 : 上顎急速拡大法の研究, 1,

- 拡大の結果について。日矯歯誌, 37 : 56~68, 1978.
26. Lines, P. A. : Adult rapid maxillary expansion with corticotomy, Amer J Orthodont 67 : 44~56, 1975.
27. Bell, W.H., Epkerr, G.N. : Surgical or thodontic expansion of the maxilla, Amer J Orthodont 70 : 517~128, 1976.
28. 野間弘康, 柿沢 卓, 遊佐康夫, 久木元喜昭 : Le Fort I 型骨切り術および Obwegeser II法を行った著しい下顎前突症の 1 例。日口外誌, 27 : 176~181, 1981.
29. 鶴木 隆, 辛曉 根, 石河信高, 市ノ川義美, 中野洋子, 高野伸夫, 内山健志, 高橋庄二郎, 鈴木敏正, 末石研二, 山口秀晴, 瀬端正之 : Le Fort I 型骨切りによる急速拡大法。顎変形誌, 4 : 125~127, 1985.
30. 木村利男 : 骨切りを利用する急速拡大法の力学的研究。歯科学報, 1 : 175~193, 1981.