

口腔粘膜に多数の小腫瘍を形成したアミロイドーシスの1例

著者名(日)	武藤 寿孝, 川上 譲治, 竹内 亨, 前田 淳, 金澤 正昭, 佐藤 研一
雑誌名	東日本歯学雑誌
巻	10
号	2
ページ	95-99
発行年	1991-12-30
URL	http://id.nii.ac.jp/1145/00007640/

〔臨床〕

口腔粘膜に多数の小腫瘤を形成したアミロイドーシスの1例

武藤 寿孝, 川上 譲治, 竹内 亨, 前田 淳,
金澤 正昭, 佐藤 研一*

東日本学園大学歯学部口腔外科学第一講座
*千葉大学医学部歯科口腔外科学講座

(主任: 金澤正昭教授)
*(主任: 佐藤研一教授)

A case of primary amyloidosis with numerous
nodules on the oral mucous membrane

Toshitaka MUTO, Johzi KAWAKAMI, Tohru TAKEUCHI,
Jun MAEDA, Masaaki KANAZAWA, Kenichi SATO*

The First Department of Oral Surgery. School of Dentistry.
HIGASHI-NIPPON-GAKUEN UNIVERSITY.
*Department of Oral Surgery. School of Medicine.
Chiba University.

(Chief: Prof. Masaaki Kanazawa)
*(Chief: Prof. Kenichi Sato)

Abstract

A 75-year-old female reported to our hospital complaining of numerous nodules on the oral mucous membrane. Oral examination revealed an enlarged tongue with multiple nodules on the lateral surfaces and yellow soft excrescences on the undersurface. The buccal and labial mucosa was noted to have numerous nodules. Further examination resulted in a diagnosis of generalized primary amyloidosis.

Key word: Primary amyloidosis, Oral involvement, Multiple nodules

緒 言

アミロイドーシスは1854年Virchowによって

命名された疾患であり、糖蛋白であるアミロイドが組織に異常沈着する原因不明の代謝性疾患である。アミロイドの沈着は種々であり、ま

た臓器特異性もないために、アミロイドーシス特有の症状はなく発生する症状は沈着を受けた臓器による。たとえば心臓へ沈着すれば心肥大や心不全を、腸管へ沈着すれば下痢を、腎臓が侵されれば蛋白尿などの症状を呈することになる²⁾。内科的には稀な疾患ではないが、口腔内に病変を現わすことは少なく、その発生頻度はKyleら³⁾によるとアミロイドーシス患者の39%であったという。しかし時に全身状態に異常なく口腔粘膜の腫瘍を主訴として来院することもある。CraninとGross⁴⁾, Kielts⁵⁾, FlickとLawrence⁶⁾は多発性骨髄腫によるアミロイドーシスで口腔内病変が初発症状であった症例を報告している。このためアミロイドーシス患者がまず口腔外科医を受診することもあり、的確な診断と他科への紹介のためにもこの疾患の症状、経過をよく把握しておく必要がある。今回われわれは口腔内病変が主訴で、しかもアミロイド腫瘍が口腔粘膜全体に出現した症例を経験したのでその概要を報告する。

症 例

患者：75才，女性

初診：昭和56年7月27日

主訴：舌側縁，下口唇，頬粘膜の数珠状の腫瘍

家族歴：特記すべき事項なし

既往歴：6年前に胆石の手術。5年前より手足のしびれ感が続いている。

現病歴：来院4か月前に下口唇粘膜に黄色小腫瘍に気付くも放置した。来院1か月前に下顎総義歯を作成し、その後舌痛が生じ、口腔内を観察すると舌尖，両側舌側縁に同様な腫瘍が数珠状に多発していた。自覚症状がなかったため放置していたが、この腫瘍は消失しないため当院受診となった。

現 症

全身所見：体格，栄養中等度。血圧140/90

mmHg, 脈拍110/minで規則的。四肢末端の浮腫性腫脹としびれ感があり，手指の第一関節が内方に屈曲している。

局所所見：顔貌は左右対称。開口障害はない。両側顎下腺およびリンパ節の腫脹は見られない。口腔内は直径3～5mmの黄色および褐色の腫瘍が舌尖，両側舌側縁にかけて数珠状または集合をなして存在していた。また舌下部，下口唇，両側口角粘膜にも同様な黄色腫瘍が多発性に認められた（写真1～4）。腫瘍は弾性軟，非可動性で圧痛はなかった。

臨床検査成績：血液生化学検査で，軽度の貧血，蛋白分画で γ -グロブリンの軽度低下が認められ，尿検査では蛋白尿，尿沈査で赤血球，白血球，硝子円柱が検出された。

病理組織学的所見：舌尖部小腫瘍の生検を行なった。H-E染色では表皮には著変を認めないが，真皮浅層の結合組織をみるとエオジンに

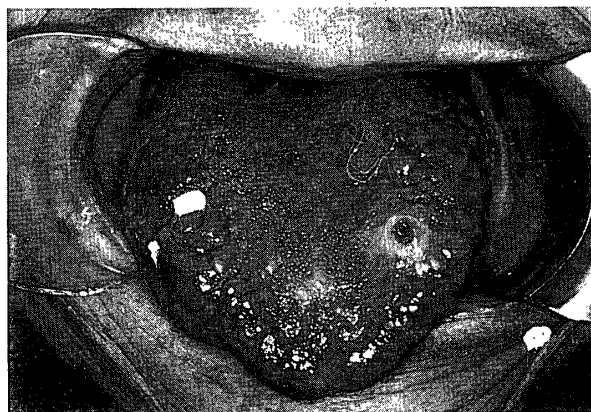


写真1 舌側縁の数珠状病変

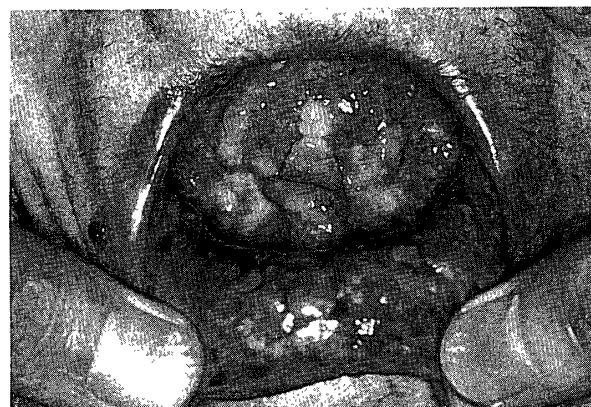

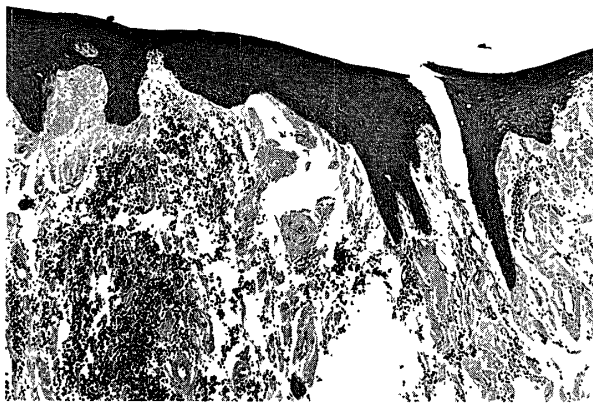
写真2 舌下面，下口唇粘膜病変

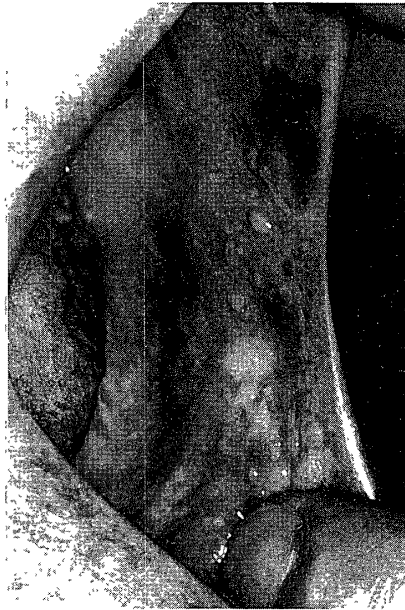

写真3 左口角, 頬粘膜病変

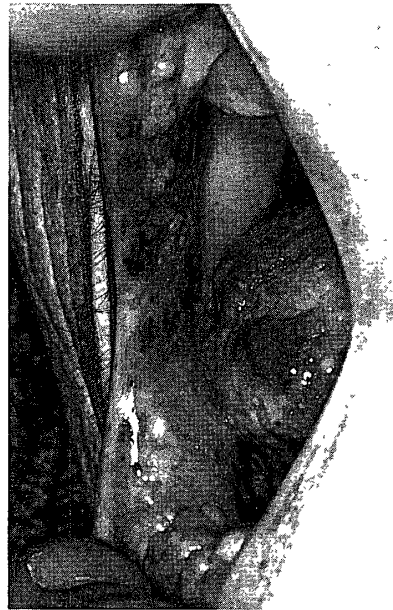

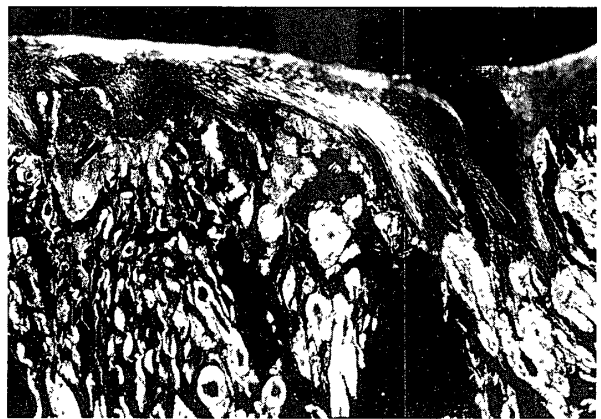写真4 右口角, 頬粘膜病変

写真5 病理組織像 (H-E染色, 100倍)
上皮下に均質に染まる塊状の物質を認める。写真6 病理組織像, 同切片のコンゴレッド染色を
偏光顕微鏡で観察
塊状の物質は黄緑色偏光 (写真では白色) を
示す。

均質に染まる部分が認められ, この部分をコンゴレッド染色すると強陽性に染まる塊状の物質が認められた。(写真5)。偏光で観察するとコンゴレッド強陽性部に一致して黄緑色の偏光を認めた(写真6)。またpH7.0トルイジンブルー染色を同様に偏光で観察するとオレンジレッドに輝いて認められた。この塊状の物質は舌筋間の小動脈壁にも, また舌筋間線維性組織中にも認められた。以上の所見からこの沈着物質をアミロイドと判断し, 本症をアミロイドーシスと診断した。

処置および経過: 含嗽剤を投与して局所の清

掃を指示した。また続発性アミロイドーシスおよび全身性アミロイドーシスの有無のため内科的検索を内科に依頼した。その結果, 胸部X線写真では心肥大, 心電図では軽度の低電位差, ST低下, 頻脈が認められた。また腹部超音波検査にて脾の軽度腫大が認められた。特に処置をせず経過を観察していると, 昭和57年6月頃より, 四肢末端の浮腫性腫脹およびしびれ感が増大し, また前腕部も容易に出血斑が出現するようになった。体重も少しずつ減少し, 顔面も貧血色がみられるようになってきた。口腔内で

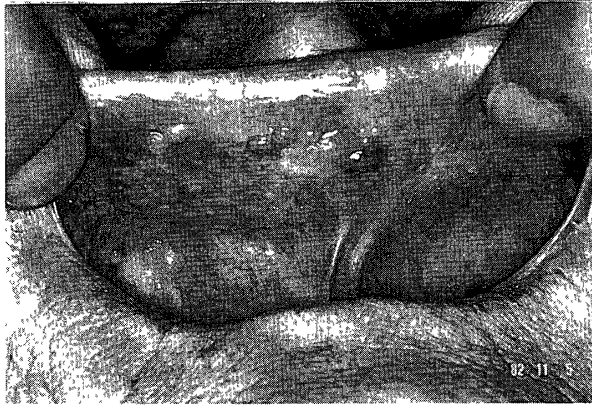

写真7 上唇粘膜病変

は舌側縁の腫瘤は一層増加し、また舌も厚くなり巨舌を呈した。さらに口腔粘膜の腫瘤は頬粘膜、上唇粘膜まで拡大した(写真7)。昭和58年7月の心電図では低電位差が一層著明になったため内科入院となった。しかし入院3か月後に心不全にて死亡した。

考 察

臨床的にアミロイドーシスが疑われたらその確定診断は生検によらねばならない。そしてその同定にはコンゴレッド染色で赤色に、さらに偏光顕微鏡で黄緑色の偏光を示すこと、電子顕微鏡でアミロイド細線維を確認することなどである⁷⁾。本症では電子顕微鏡的観察はおこなわなかったが上記の染色に加え各種染色を試み、典型的な染色態度を示したためアミロイド物質と断定した。

アミロイドーシスの病型分類は、種々行なわれてきたが、一般的には次の5つに分類される。1) 原発性アミロイドーシス、2) 続発性アミロイドーシス、3) 多発性骨髄腫に合併するアミロイドーシス、4) 家族性アミロイドーシス、5) 限局性アミロイドーシス。さらに厚生省特定疾患アミロイドーシス調査研究班はこれに分類困難なアミロイドーシスを加えている⁸⁾。原発性のもは、原因と考えられる前駆疾患が認められないもの、続発性のもものでは、結核、関

節リウマチ、悪性腫瘍、慢性化膿性疾患などを基礎疾患として発生するもの、家族性のもは末梢神経障害を主症状として発生し遺伝性があるものなどである。限局性アミロイドーシスは眼、膀胱、尿道、上気道などに小さなアミロイド結節を形成するものである。自験例では舌周囲の多数の腫瘤とそれに伴う巨舌を認め、さらに口唇、頬粘膜にもアミロイド腫瘤が多発し、口腔粘膜全体にアミロイドが沈着していた。また臨床検査所見では貧血、タンパク尿、心肥大、心電図異常、脾腫が見られた。家族歴、既往歴、諸検査により基礎疾患、骨髄腫は見られなかったため、本症例は原発性全身性アミロイドーシスと考えられた。しかしながら中川ら⁹⁾はアミロイドーシスの発症機序が解明されていない現在、原発型と骨髄腫合併型、ならびに続発型を分類するのは困難で最終的には剖検により基礎疾患、骨髄腫のないことを確認するしかないと述べている。

今回のわれわれが経験したアミロイドーシスは全身性ではあったが、初発症状として口腔粘膜の腫瘤が出現したことで、口腔のアミロイド沈着が舌、頬、口唇と口腔粘膜全体におよんでいたことにおいてきわめて稀と考えられた。口腔粘膜に腫瘤が出現する疾患は多数あるが、このアミロイドーシスもその中の一つである。また全身性アミロイドーシスの初発症状として口腔粘膜に出現することもあるので、粘膜の腫瘤状病変の診断の際にはわれわれ口腔外科医はこの疾患も念頭に置いておく必要がある。

文 献

1. 藤澤智雄：アミロイドーシス。吉利 和，中尾喜久，山形敏一，三辺 謙，黒岩義五郎，織田敏次，山村雄一：新内科学体系。3-23，中山書店，東京，1977
2. Van der Waal, I., Fehmers, M. C. O., and Kraal, E. R.: Amyloidosis: Its significance in oral surgery, *Oral Surg.*, 36: 469-481, 1973.

3. Kyle, R. A. and Greipp, P. R. : Amyloidosis (AL) : clinical and laboratory features in 229 cases, Mayo. Clin. Proc., 58 : 665-683, 1983.
4. Cranin, A. M. and Gross, E. R. : Severe oral and perioral amyloidosis as primary complication of multiple myeloma, Oral Surg., 23 : 158-163, 1967.
5. Kielts, T. R. : Amyloidosis of the buccal mucosa as diagnostic precursor in multiple myeloma : report of a case, J. Am. Dent. Assoc., 69 : 701-705, 1964.
6. Flick, W. G. and Lawrence, F. R. : Oral amyloidosis as initial symptom of multiple myeloma, Oral Surg., 49 : 18-20, 1980.
7. Lever, W. F. and Schaumburg-Lever, G. : Histopathology of the Skin 5th ed., 386-392, JB Lippincott, Philadelphia, 1975.
8. 森 俊二, 大橋 勝, 露木重明, 柳原 誠, 北島康雄 : 厚生省特定疾患アミロイドーシス調査研究班・昭和52年度研究報告書, p6, 1977.
9. 中川定明, 山岸祐子 : Amyloidosisの病型分類と将来の問題, 臨床免疫, 9 : 515-524, 1977.