View metadata, citation and similar papers at core.ac.uk
brought to you by CORE

北海道医療大学学術リポジトリ

<研修講座>顎骨内に発現する石灰化病変のX線診断

著者名(日)	金子 昌幸
雑誌名	東日本歯学雑誌
巻	6
号	1
ページ	57-60
発行年	1987-06-30
URL	http://id.nii.ac.jp/1145/00007273/

研修講座

顎骨内に発現する石灰化病変のX線診断

金子　昌幸

東日本学園大学歯学部歯科放射線学講座

（主任：金子昌幸　教授）

Roentgenographic Diagnosis of Calcifying Lesions in Jaws

Masayuki KANEKO

Department of Dental Radiology, School of Dentistry,
HIGASHI-NIPPON-GAKUEN UNIVERSITY

(Chief : Prof. Masayuki KANEKO)

はじめに

口腔領域に見られる異常石灰化像は嚢胞や腫瘍に伴って発現するものと，これらとは無関係に発現するものとに分けられる。前者に属する代表的な例としては，石灰化歯原性嚢胞や石灰化歯原性上皮腫が挙げられる。後者に属する代表的な例としては，骨硬化症や内骨症などが，顎骨内に発現するものとして挙げられ，唾石症や静脈石などが軟組織内に発現するものとして挙げられる。

今回は，日常の臨床で多々認められる石灰化病変の中で，嚢胞や腫瘍と無関係に発現し，かつ顎骨内に認められるものについて述べることとする。

石灰化病変のX線学的特徴と鑑別

(1)硬化性骨炎 condensing osteitis（図1）

根尖病巣や歯冠周囲炎あるいは辺縁性歯周炎などの炎症性病変の影響が顎骨に及ぶと，その

図1　硬化性骨炎の2症例

受付：昭和62年5月18日

防護機転として顎骨内に骨の硬化が発生すると考えられている。原因となると炎症が消退すると硬化性骨炎も消退し，元の状態に回復するのが一般的な傾向である。好発年令は特定できないが，永久歯列の感染根管や矢活歯の歯根周囲に見られる。乳歯列に発現することは稀である。好発部位は下顎の臼歯部であり，大臼歯の歯根周囲に認められるものがほとんどである。一般に，臨床症状を呈することなしに経過し，他の目的のX線検査で偶然に発見されることが多い。

X線所見：

感染根管を有する歯牙や矢活歯の歯根の周囲あるいは歯周疾患を有する歯牙の歯根の周囲に，境界不明瞭な瀰慢性のX線不透過像として認められる。通常，歯根膜腔の拡大を伴うことが多い。時には顎骨の石灰化が亢進するために，

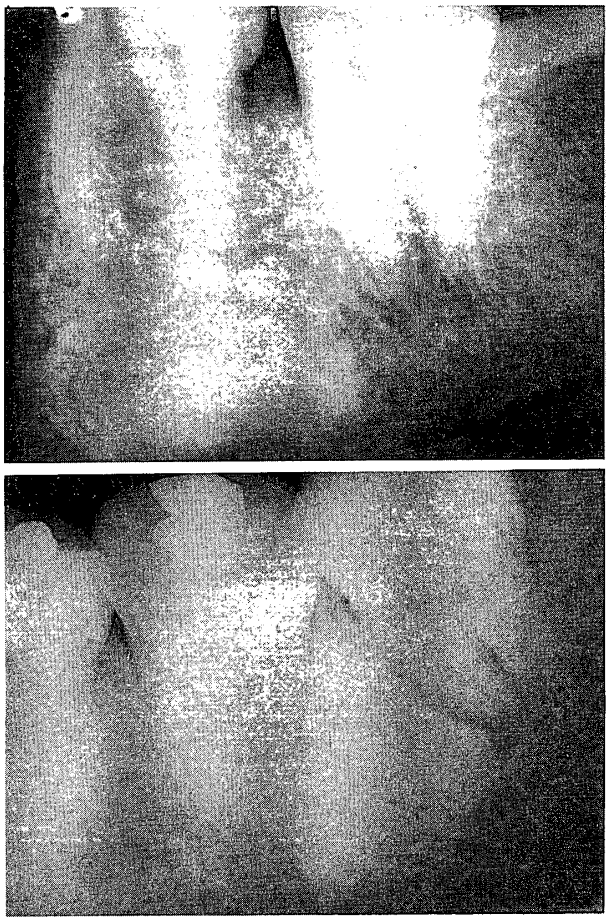

図2 骨硬化症の2症例

歯槽硬線と病変の境界が区別できないこともある。

しかし，歯根膜腔は明瞭であるのが原則である。

鑑別診断：

骨硬化症や内骨症などとの鑑別を要する。骨硬化症は原因歯が認められず，発生の原因が不明であるが，硬化性骨炎では，感染根管や矢活歯などの原因が存在するのが一般的である。内骨症は原因となる病変が存在せず，歯根と離れた骨内に見られ，辺縁不規則な円形を成し，境界が明瞭なことが多い。これに対して硬化性骨炎は原因となる病変が存在するのが一般的であり，かつ，境界が瀰慢性であることなどが鑑別の要点となる。

(2)骨硬化症 osteosclerosis（図2）

骨硬化症の発生原因は不明であるが，感染や炎症とは無関係であると考えられている。好発部位は臼歯部の歯間中隔や根尖部であるが，好発年令は特定できない。腫脹や膨隆などの自覚症状を認めることはなく，隣接する感染根管や炎症性病変の治療を行っても，病変が消退することはない。

X線所見：

臼歯部の歯間中隔や根尖部に限局した，比較的均一な緻密骨のX線不透過像として認められる。原因となる炎症性病変や感染根管が認められないのが通常である。病変の境界は明瞭であるが辺縁は不規則なものが多く，歯根膜腔の拡大を伴うことはない。しかし，歯根周囲の骨の緻密化により，歯槽硬線の判別が困難となることが多い。

鑑別診断：

硬化性骨炎やセメント質腫（第3期）及び内骨症などとの鑑別を必要とする。硬化性骨炎との鑑別は原因となる感染根管や炎症性病変の有無が重要なポイントとなることが多い。本症では原因が認められないのが一般的である。セメント質腫（第3期）も歯根膜腔から続くX線透

過帯に囲まれるのが一般的であり，この点が本症との鑑別点となる。内骨症との鑑別は，歯根周囲に存在するか否か，円形か否か，境界が明瞭か不明瞭かなどが鑑別の要点となる。

(3)内骨症 enostosis（図3）

骨の限局性の過剰発育が骨皮質の内面に発生し，骨髄腔方向に広がったものといわれているが，原因については未だ確認されているとはいえない。本症は非腫瘍性の発育をする。下顎の臼歯部に好発し，自覚症状及び臨床症状を認めることなしに経過するのが通常である。従って他歯のX線検査時に偶然に発見されることがほとんどである。

X線所見：

骨髄質（海綿骨）内に境界明瞭な円形の辺縁不規則なX線不透過像として認められる。一見，骨硬化症と同じ所見を呈することが多い。

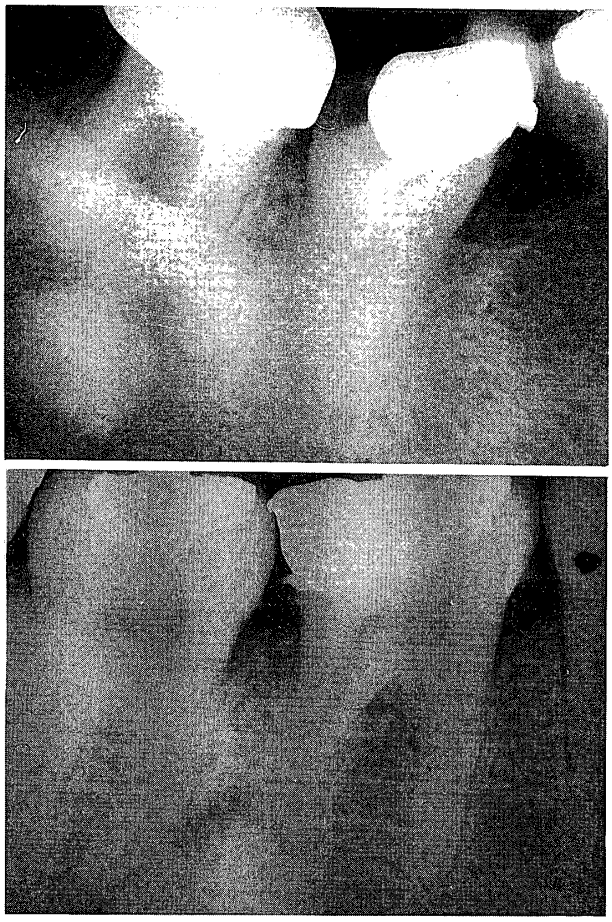

図3　内骨症の2症例

鑑別診断：

骨硬化症，良性骨芽細胞腫，良性セメント芽細胞腫などとの鑑別を必要とする。骨硬化症との鑑別はX線検査のみでは鑑別が不可能なことが多い。良性骨芽細胞腫は，通常，一層のX線透過帯によって囲まれることが多いが，本症はX線透過帯に囲まれることはなく，骨と直接境界されている。また良性セメント芽細胞腫は，生活歯の根尖部に発生し，歯根を含むX線不透過像とX線透過像の混在した所見として認められ，かつX線透過帯によって囲まれるのが通常であり，これらの点が本症との鑑別の要点となる。

(4)外骨症 exostosis（図4）

図4　外骨症の2症例

発生原因は不明であるが，非腫瘍性の骨の増殖であり，通常，骨表面の外側に隆起や結節として認められる。家族的に発現することが多く，優性遺伝であるといわれている。本症は下顎に見られる下顎隆起 torus mandiblaris と口蓋に見られる口蓋隆起 torus palatinus に分けられる。両者ともに骨皮質のみから成るものと，骨皮質と骨髄質とから成るものがある。一般に臨床症状を呈することはないが，隆起が大きくなると口腔の違和感や発音障害を訴えることがある。

X線所見：

口蓋隆起の歯科用X線所見としては，上顎大臼歯部から小臼歯部の根尖部にかけて，限局性の境界明瞭なX線不透過像として認められる。一見，骨硬化症様のX線所見として認められることがあるが，辺縁は滑らかである。内部に骨梁が認められることがある。咬合法では正中縫合部に境界明瞭でかつ滑らかな円形のX線不透過像として現れる。辺縁に骨硬化帯を認めないのが通常である。

下顎隆起の歯科用X線所見としては，歯根部に重なる境界明瞭な円形あるいは楕円形のX線不透過像として認められることが多い。境界に辺縁硬化帯が認められないのが通常である。咬合法では舌側方向に境界明瞭な骨の増殖像が認められ，時には内部に骨梁が認められることがある。

鑑別診断：

骨硬化症，内骨症，唾石症などとの鑑別を必要とする。骨硬化症や内骨症との鑑別はオクルーザルX線撮影によって容易に可能である。唾石症との鑑別も同様で，軟組織内に病変があるか否かが鑑別の要点となる。

ま と め

今回は顎骨内に発現する石灰化病変の代表的なものについて，X線所見と鑑別を中心に説明した。これらの病変の多くは臨床症状を示さず，X線検査で偶然に発見されるものがほとんどである。特に加療を要するものは少ないが，これらの所見を認識していることは，日常の診療に極めて重要なことと考えられる。

文 献

1．安藤正一：新口腔診断学，医歯薬出版，東京，1983.
2．Stafne, E.C. and Gibilisco, J.A.：Oral Roentgenographic Diagnosis, 4th Ed., W.B.Saunders, Philaderphia, London, Toronto, 1975.
3．日本歯科放射線学会：口腔X線診断図譜，医歯薬出版，東京，1980.