

<原著>マウス唾液腺シンチグラムにおけるサブトラクション処理の試み

著者名(日)	金子 昌幸, 小林 光道, 高野 英明, 大西 隆, 菊池 文利, 内海 治, 金田 英生
雑誌名	東日本歯学雑誌
巻	4
号	2
ページ	97-100
発行年	1985-12-31
URL	http://id.nii.ac.jp/1145/00007184/

〔原 著〕

マウス唾液腺シンチグラムにおける
サブトラクション処理の試み

金子 昌幸, 小林 光道, 高野 英明,
大西 隆, 菊池 文利, 内海 治,
金田 英生

東日本学園大学歯学部歯科放射線学講座

(主任: 金子 昌幸 教授)

Subtraction Procedures of Salivary
Gland Scintigrams in Mice

Masayuki KANEKO, Terumichi KOBAYASHI, Hideaki TAKANO,
Takashi OHNISHI, Fumitoshi KIKUCHI, Osamu UTSUMI, and
Eisei KANEDA

Department of Dental Radiology, School of Dentistry,
HIGASHI-NIPPON-GAKUEN UNIVERSITY

(Chief: Prof. Masayuki KANEKO)

Abstract

In order to obtain clear salivary gland images, subtraction scintigraphy was attempted in the mouse neck. The purpose of this attempt was to eliminate the unwanted thyroid gland image which appeared overlapped with the salivary gland image.

The subtraction procedures were carried out photographically using a thyroid gland scintigram with Na^{123}I and a salivary gland scintigram with $^{99\text{m}}\text{TcO}_4^-$. Thyroid gland scintigram was used as a scout image, which was used to make a subtraction mask. Salivary gland scintigram was used as the original image. These two images were superimposed exactly, and were exposed with a spotlight.

Subtraction scintigram was obtained as a negative image, which demonstrated only the salivary gland structure.

Key words: Subtraction, salivary gland, thyroid gland,

受付: 昭和60年10月29日

本論文の要旨は第26回日本歯科放射線学会総会 (昭和60年10月11日)において発表した。

1. はじめに

唾液腺疾患の診断法としては、古くから唾液腺造影法がその主流を成してきたが、近年では、唾液腺シンチグラフィも欠くことのできない診断法の1つとして定着している。唾液腺シンチグラフィの利点としては、 $^{99m}\text{TcO}_4^-$ の投与のみで、非観血的なかつ安全な検査が可能であること、特殊な技術や熟練を必要としないこと、形態的診断のみならず機能的診断も可能であることなどが挙げられる。これら多くの利点から、唾液腺シンチグラフィは実際の臨床面のみならず、唾液腺疾患の診断の基礎を成す実験的研究にも、極めて有用であるものと考えられる。しかし、現実には、唾液腺疾患に関する動物実験、特に、マウスによる実験的研究に、唾液腺シンチグラフィが応用されたとの報告はほとんど存在しない。最近まで、マウスなどの小動物に適した撮像装置が開発されていなかったことが最大の原因として挙げられる。また、マウスの唾液腺は甲状腺と重複して存在するために、唾液腺イメージのみを得ることが困難であったことも、原因の1つとして挙げることができる。マウス唾液腺シンチグラフィの可能性については、金子ら (1985)^{1,2)}が改良した小動物用ピンホールコリメータによってほぼ解決されたが、解剖学的位置関係による唾液腺イメージと甲状腺イメージの重複については、何らの解決もなされていない。

そこで、今回、われわれは、マウス唾液腺イメージから甲状腺イメージの重複を除去することを目的として、 ^{123}I と ^{99m}Tc の2核種によるサブトラクション処理を試み、唾液腺疾患の実験的研究に利用することが可能となるか否かについて検討を加えたので報告する。

2. 材料ならびに方法

実験動物としては、CRJ:CD (1CR) 系マ

ウス (日本チャールス・リバー社製) の雄4週齢を用いることとした。マウスは実験に先立ち、一定条件の室内で、約1週間の予備飼育を行った。サブトラクション処理は、

(1) Na^{123}I による甲状腺イメージの撮像 (スカウトイメージの作製)

(2) $^{99m}\text{TcO}_4^-$ による唾液腺イメージの撮像 (オリジナルイメージの作製)

(3) スカウトイメージの反転 (サブトラクションマスクの作製)

(4) (2)と(3)によるサブトラクション処理の手順をとることとした。(1)から(2)の操作は、マウスを規格条件下で固定し、LFOV型ガンマカメラで撮像することとした。撮像条件は、金子ら (1985)¹⁾が改良した直径1.5mmのピンホールコリメータを用い、露出を400、距離を0cmとすることとした。 $^{99m}\text{TcO}_4^-$ による唾液腺イメージの撮像は、唾液腺と重複しない甲状腺の一部が、 Na^{123}I による甲状腺イメージと同一濃度となるまで撮像することとした。

なお、 Na^{123}I の投与量と $^{99m}\text{TcO}_4^-$ の投与量は、それぞれ7.4MBq(200 μCi)および37MBq(1mCi)とした。撮像開始は Na^{123}I 投与後24時間目および $^{99m}\text{TcO}_4^-$ 投与後20分目からとした。

3. 実験結果

Na^{123}I (159 KeV)による甲状腺イメージ(Fig. 1)と $^{99m}\text{TcO}_4^-$ (141 KeV)による唾液腺イメージ (Fig. 2)は、2核種の γ 線エネルギーの相違にもかかわらず、画質においては、ほとんど同質のイメージを得ることが可能であった。この結果、 Na^{123}I による甲状腺イメージはスカウトイメージとして用いることが可能であり、反転することのみでサブトラクションマスク (Fig. 3)として用いることが可能となった。

サブトラクション処理によって得られた唾液腺イメージ (Fig. 4)は、重複する甲状腺イメージがほぼ完全に除去されており、唾液腺のみ




Fig. 1 Scout image obtained by thyroid scintigraphy with Na^{123}I , which was used to make a subtraction mask

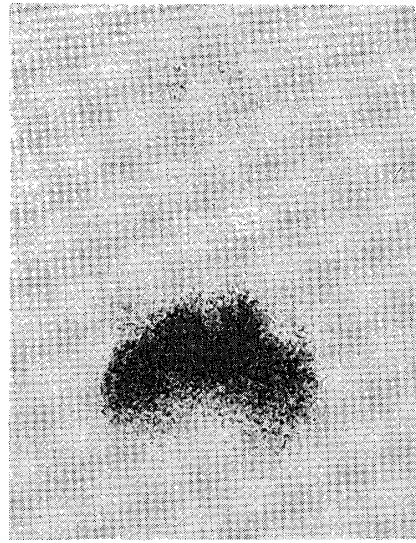


Fig. 2 Original image obtained by salivary gland scintigraphy with $^{99\text{m}}\text{TcO}_4^-$, which was used in subtraction procedures




Fig. 3 Subtraction mask obtained from Fig. 2 in reverse, which was used in subtraction procedures




Fig. 4 Salivary gland image obtained by subtraction procedures

を明瞭に描画することが可能であった。また、肉眼的な解像力も、現段階では、ほぼ満足し得るものであった。

4. 考 察

$^{99\text{m}}\text{TcO}_4^-$ は唾液腺のほかに甲状腺にも取り込まれる性質がある。ヒト唾液腺シンチグラフィでは、唾液腺と甲状腺の存在部位が解剖学的に異っていることから、唾液腺イメージと甲状腺

イメージの重複はまったく認められず、日常の診療に何らの問題を生ずることがない。しかし、マウス唾液腺シンチグラフィでは、唾液腺の一部が甲状腺と重複していることから、得られる唾液腺イメージも甲状腺イメージと重複することが避けられない。従って、唾液腺イメージのみを描画したいときには、何らかの方法で甲状腺イメージを除去することが必要となる。その方法の1つとしてサブトラクション処理が挙げ

られる。最も簡単な唾液腺イメージのサブトラクション処理は、X線写真のサブトラクション処理³⁾を応用することである。また、2核種の γ 線エネルギーの相違を利用して、ウィンドウ幅の調節によって測定する方法も用いられている⁴⁾。

X線写真のサブトラクション処理は、オランダの Ziedes des Plantes が最初に報告したものであり、現在では、血管造影や唾液腺造影の際に広く用いられている^{3,5)}。今回、われわれは、 Na^{123}I と $^{99\text{m}}\text{TcO}_4^-$ の臓器特異性を利用することによって、シンチグラム上でのサブトラクション処理を試みたが、原理的には、X線写真のサブトラクション処理を、そのまま利用したものである。シンチグラム上におけるサブトラクション処理にしても、ウィンドウ幅の調節によるサブトラクション処理にしても、目的とする唾液腺イメージのみを描画することに変わりはなく、実験の目的に応じた選択がなされるべきであると考えられる。

一方、マウス唾液腺イメージのサブトラクション処理の意義は、本法によって、これまで不可能であったマウスの唾液腺疾患の実験的研究を、核医学的に行えることであろう。従来は、比較的大型の実験動物のみにしか利用できず、経済的な負担が大きく、動物の廃棄などにも問題が生じることが多かった。しかし、マウスを用いる実験では、これらの問題も解決されることとなり、唾液腺疾患の実験的研究は、より容易になるものと考えられる。

5. 結 論

前述のごとくの方法で、マウス唾液腺イメージのサブトラクション処理を試み、簡単な考察を加えた結果、以下の結論を得た。

(1) Na^{123}I による甲状腺シンチグラフィと、 $^{99\text{m}}\text{TcO}_4^-$ による唾液腺シンチグラフィを併用することで、唾液腺イメージのサブトラクション処理は、極めて容易に行うことが可能であった。

(2) サブトラクション処理後のマウス唾液腺イメージは、唾液腺疾患の実験的研究に、十分に使用し得るものであった。

6. 参考文献

1. 金子昌幸, 小林光道, 高野英明, 内海 治, 金田英生, 菊池文利: $^{99\text{m}}\text{Tc}$ 標識リン酸化合物によるマウス頭頸部の骨シンチグラフィに関する検討, *Radioisotopes*, (投稿中)
2. 金子昌幸, 高野英明, 細川洋一郎, 大西 隆, 金子和子: 人体用ガンマカメラを用いた小動物シンチグラフィ — ラット顎骨シンチグラフィの検討 —, *Radioisotopes*, 34 ; 493—496, 1985.
3. Curry, T. S., Downey, J. E. and Murry, R. C.: Christensen's Introduction to the Physics of Diagnostic Radiology, 3rd Edition, pp. 209—294 Lea & Febiger, Philadelphia, 1984.
4. 森本節夫, 平木祥夫, 戸上 泉, 加地充昌, 新屋晴孝, 上者郁夫, 山本博道, 青野 要, 鈴木信也, 砂田光俊, 平川秀三, 太田善介: Thyroid Subtraction Scintigraphy ($^{201}\text{TlCl}$, Na^{123}I) による $^{201}\text{TlCl}$ の動態分析, *Radioisotopes*, 33 ; 691—698, 1984.
5. 北村信安, 渡辺光博, 羽山和秀, 和田真一, 村山俊一, 前多一雄: サブトラクション法の唾液腺造影への応用, *歯放*, 20 ; 193, 1980.