

Rev. prod. anim., 30 (2), 40-45, 2018

Preparación de receladores bovinos por el método del foramen prepucial ventral artificial

Ángel Vázquez Gil*, Carlos J. de Loyola Oriyés*, Danays Palacio Collado*, Alex Resillez Pujal* y Yenny Asel Pavón Pérez**

* Facultad de Ciencias Agropecuarias, Universidad de Camagüey Ignacio Agramonte Loynaz, Cuba

** Facultad de Lenguas Extranjeras, Universidad de Camagüey Ignacio Agramonte Loynaz, Cuba

angel.vazquez@reduc.edu.cu

RESUMEN

Con el objetivo de describir la técnica quirúrgica para la preparación de toros receladores consistente en la abertura de un orificio prepucial ventral artificial, se utilizaron 50 animales de genotipo Holstein por Cebú. El trabajo se desarrolló en las empresas pecuarias Triángulo 5; 3 y en la Finca Taburete en la provincia Camagüey, Cuba. Se evaluó el proceso de cicatrización y de recuperación, el tiempo de realización de la técnica y el gasto de medicamentos y material quirúrgico; además se realizó 10 meses después de la operación una exploración para verificar el estado general y el éxito de la cirugía. Se demostró que la técnica del orificio prepucial artificial ventral es sencilla, rápida en la ejecución y en la recuperación y requiere pocos recursos. Se recomienda extender la técnica del orificio prepucial ventral buscando disminuir los costos de la producción ganadera y emplearla en otras especies de interés zootécnico como en el ganado ovino-caprino.

Palabras clave: *libido sexual, técnica quirúrgica, toros, bloqueo de la cópula*

Preparation of Teaser Bulls through Surgically-Made Preputial Foramen

ABSTRACT

To describe this surgical technique (opening of an artificial ventral preputial orifice) for teaser bull preparation, 50 Holstein x Zebu animals were chosen. The study was made at Triángulo 5 and Triángulo 3 cattle companies, and on El Taburete Farm in the province of Camaguey, Cuba. Healing and recovery, surgery time, and costs of medication and surgical material were evaluated. Exploratory examination was made ten months after the procedure to verify the general state of the animal and the success of surgery. This technique has proved its simplicity, cost effectiveness, and celerity, both in execution and animal recovery. The surgically-made ventral preputial orifice is recommended to cut down the production costs of cattle raising. It could also be used in other species of interest like ovine-caprine.

Key words: *sexual libido, surgical procedure, bulls, block mating*

INTRODUCCIÓN

El uso de toros receladores (macho esterilizado e intacto) es el método más confiable de detectar el estro en cualquier programa de inseminación artificial (Grissett, 2015). Técnicas de preparación de receladores bovinos desarrolladas desde las década de los años 60 han sido mencionadas por Franco da Silva, Martins Chaves, Soares Fioravanti, Eurides y Rabelo (2002) y también se han descrito en otras especies de animales como el ovino (Tamadon *et al.*, 2010) y caprinos (Ponilla de Leon, Lemos Oliveira, Fernandes de Lima y Pessoa Guerra, 1996). Sin embargo, muchos de estos métodos y técnicas han perdido valor práctico por lo violento y/o engorroso de su proceder, así como la cantidad de materiales quirúrgicos necesarios para preparar un recelador en condiciones de campo; otras, por el contrario, no resultan muy eficientes a la hora de la detección del estro, por

desarrollar con el tiempo procesos inhibitorios de la libido (Gálvez Gálvez, Loyola Oriyés, Avilés Balmaseda, Bertot Valdés, y Rodríguez Rodríguez, 2000).

Los objetivos que se persiguen cuando se preparan receladores son: hacer estéril al animal, evitar la transmisión de enfermedades venéreas y mantener la libido elevada por mucho tiempo (Morgan y Dawson, 2008). Para lograrlo, Franco da Silva *et al.* (2002) mencionaron dos categorías en el proceder: una que impide la emisión del semen y la otra evita la cópula; estas no siempre cumplen con los tres objetivos planteados. Enmarcada en la segunda categoría, el objetivo de este artículo es describir la técnica de preparación de receladores bovinos por el método del foramen prepucial artificial ventral.

MATERIALES Y MÉTODOS

El trabajo se realizó en las empresas pecuarias Triángulo 5; 3 y en la Finca Taburete en la provincia Camagüey, Cuba. Fueron seleccionados 50 animales de genotipo Holstein por Cebú con promedio de 14 meses de edad y 150 kg de peso vivo, clínicamente sanos, con integridad óseo-muscular y activos sexualmente. Se les realizó el examen andrológico para determinar o evaluar su aptitud para realizar en el futuro una eficiente actividad receladora, fueron desechados aquellos animales con menos de cuatro puntos en la escala de *la libido* (0 a 10 puntos) propuesta por Chenoweth (1981).

Técnica quirúrgica

Primeramente, se colocó el animal en decúbito dorsal con las extremidades en extensión; se desinfectó el campo operatorio y se precedió a la aplicación de la anestesia local por infiltración en el sitio de la incisión a razón de 3 mL por animal (Fig. 1).

En la Fig. 2 se muestra en diferentes fotos la secuencia del acto quirúrgico que comenzó con el empleo de un objeto cilíndrico atraumático (de goma, plástico o madera) de aproximadamente 30 cm de longitud y de dos a tres centímetros de diámetro que se introdujo a través del orificio prepucial hasta unos 15 cm para facilitar la incisión en la parte ventral del prepucio, la cual debe ser de forma circular, aproximadamente de dos a tres centímetros de diámetro interesando piel, tejido celular subcutáneo, capa muscular y mucosa, hasta llegar a la luz del conducto (fotos 3 y 4). Una vez desprendido el fragmento de tejidos, se procedió a mortificar mediante pequeñas incisiones tanto en la mucosa dorsal como en la mucosa ventral para favorecer la futura cicatrización (foto 5), este paso es decisivo en el éxito de la operación. Seguidamente se suturaron las áreas mortificadas de la mucosa a nivel craneal con puntos de suturas en X o Sultán empleando catgut cromado No. 0 (fotos 6 y 7), de esta forma se interrumpe el recorrido normal del pene en su porción más craneal, y se obliga a salir en estado de erección por el orificio artificial. Como un último paso se practicó una sutura simple continua que interesó piel, tejido celular subcutáneo, capa muscular y mucosa alrededor de toda la incisión (foto 8), con sutura de seda (No. 0) retirada siete días después.

Instrumental quirúrgico

Instrumental de cirugía menor compuesto por: porta agujas, mango de bisturí, hojas de bisturí, pinzas hemostáticas Kelly, pinzas de disección, tijeras, jeringuillas de 5 y 10 mL, agujas hipodérmicas (número 20) y agujas de suturas.

Material quirúrgico y medicamentos

El material quirúrgico estuvo constituido por: hilo de sutura de seda (Nro. 0), hilo de sutura de catgut cromado (Nro. 0), algodón, torundas y guantes. Los medicamentos fueron: eosina (desinfectante), tanogén (cicatrizante), antimicrobianos (bencilpenicilina procaínica), repelente de insectos y anestésico local (lidocaína al 2 %).

RESULTADOS Y DISCUSIÓN

La técnica operatoria fue realizada con facilidad y rapidez y se ejecutó en corto tiempo con un promedio de 7 min y 32 s por animal, ligeramente inferior a los 8 a 10 min reportado por Gálvez *et al.* (2000) en la técnica de adherencia del pene a la piel. La rapidez es importante para reducir el estrés, el cual produce un incremento de la susceptibilidad a las infecciones (Alfonso, 2000), además el uso del anestésico local nada más reduce el riesgo que se correría con la aplicación adicional de sedantes, como se necesita en técnicas más complejas como la desviación lateral del pene y la sección del ligamento dorsal del pene (Saldivia, Silva y Vasquez, 1992; Franco da Silva *et al.*, 2002; Arieta-Román, Rodríguez-Orozco, Cano-Flores, Delfín-Beltrán, y Fernández-Figueroa, 2015), que adicionalmente se acompaña de ayuno previo de 24 h que incrementa el estado estresante.

En el proceso posoperatorio se observó la cicatrización por primera intención en todos los casos y estaban en óptimas condiciones para realizar la actividad receladora eficientemente a los 15 días posteriores, lo cual constituye un tiempo corto comparado con otras técnicas empleadas en la actualidad como desviación del pene que demora de cuatro a seis semanas (Rondón Ríos *et al.*, 2008; Grissett, 2015) o en el caso de la implantación lateral del prepucio que durará 22 días (Rondón Ríos *et al.*, 2008). El tiempo desde la preparación hasta el uso es tan breve como el señalado por Carlos *et al.* (1992) de 14 días en la técnica de sección del ligamento dorsal del pene y epididimectomía.

Debe señalarse que no es necesario realizar la vasectomía, por el riesgo de que pueda ocurrir la penetración vaginal, porque el pene erecto toma la dirección hacia abajo durante la monta por lo que resulta imposible que logre alcanzar la vagina, lo cual constituye una ventaja, debido a que con otras técnicas quirúrgicas (desviación del pene, implantación lateral del prepucio y adherencia de la flexura sigmoidea) durante el proceso de explotación del recelador puede ocurrir que se adapten a su condición y logren realizar la cópula, fenómeno que ha sido descrito por diferentes autores (Morgan y Dawson, 2008; Grissett, 2015). Esta situación ha obligado a realizar la vasectomía o la ablación de la cauda epididimaria adicionalmente; sin embargo, tampoco es total la seguridad porque se ha observado restablecimiento del conducto epididimario (Tulle, 2011).

Luego de 15 días en todos los animales hubo buena cicatrización sin dificultades para la micción, también la interrupción del recorrido normal del pene durante la erección (Fig. 3), aunque cabe señalar que siempre debe comprobarse cada recelador frente a hembras en estro para estar totalmente seguros del éxito final de la técnica.

Esta técnica quirúrgica reduce considerablemente el sangrado debido a que sólo se extirpa una pequeña porción circular de piel y mucosa, por esa razón se puede realizar a cualquier edad sin correr el peligro de mayores pérdidas de sangre, como puede ocurrir en el caso de intervenciones más complejas como la desviación del pene en todas sus variantes, la adherencia de la flexura sigmoidea, penectomía, sección del ligamento dorsal del pene, epididectomía, entre otras. Se reduce el riesgo de hemorragias cuando se realiza en edades más juveniles porque la vascularización y el calibre de los vasos sanguíneos son menores, pero la prueba previa de *la libido* necesaria para saber si será un buen recelador tendrá resultados más inciertos a medida que se haga en edades más cortas (menos de 12 meses), pues con el tiempo la actividad de monta varía (Katz y Price, 1986).

CONCLUSIONES

La técnica quirúrgica para crear el foramen artificial del prepucio es sencilla, rápida, de corto tiempo de recuperación y uso, bajo riesgo de hemorragias y emplea pocos recursos. Se recomienda su uso en otras especies de rumiantes de interés zootécnico como los ovinos y caprinos.

REFERENCIAS

- ALFONSO, O. (2000). *Fisiopatología veterinaria*. La Habana, Cuba: Editorial Félix Varela.
- ARIETA-ROMÁN, R.; RODRÍGUEZ-OROZCO, N.; CANO-FLORES, M.; DELFÍN-BELTRÁN, L. y Fernández-Figueroa, A. (2015). Preparación de toros marcadores, utilizando la técnica modificada de desviación quirúrgica de pene. *Abanico Veterinario*, 5 (1), 35-43.
- CHENOWETH, P. J. (1981). Libido and Mating Behavior in Bulls, Boars and Rams. A review. *Theriogenology*, 16 (2), 155-177.
- FRANCO DA SILVA, L. A.; MARTINS CHAVES, S.; SOARES FIORAVANTI, M. C.; EURIDES, D. y RABELO, R. E. (2002). Complicações de correntes da utilização da acepromazina associada à xilazina na preparação cirúrgica de rufiões bovinos. *Ciência Rural, Santa Maria*, 32 (3), 439-444.
- GÁLVEZ GÁLVEZ, F.; LOYOLA ORIYÉS, C. J.; AVILÉS BALMASEDA, R. G., BERTOT VALDÉS, J. A. y RODRÍGUEZ RODRÍGUEZ, J. A. (2000). Fimosis artificial para la preparación de receladores bovinos. *Rev. prod. anim.*, 12 (1), 107-109.
- GRISSETT, G. (2015). Preparation of Teaser Bulls. In R. M. Hopper (Ed.), *Bovine Reproduction* (First ed., pp. 181-186). Kansas, USA: John Wiley & Sons, Inc.
- KATZ, L. S. y PRICE, E. O. (1986). The Role of Penile Stimulation and Ejaculatory Experience on the Development and Maintenance of Reproductive Behavior in the Bull (*Bos taurus*). *Developmental Psychobiology*, 19 (3), 197-209.
- MORGAN, G. L. y DAWSON, L. J. (2008). Development of Teaser Bulls Under Field Conditions. *Vet. Clin. Food Anim.*, 24 (1), 443-453.
- PONILLA DE LEON, J. I.; LEMOS OLIVEIRA, M. A.; FERNANDES DE LIMA, P. y PESSOA GUERRA, M. M. (1996). Preparação de rufiões caprinos pela fixação da curvatura caudal da flexura sigmóide do pênis. *Ciência Rural*, 26 (2), 241-245.
- RONDÓN RÍOS, G.; REYES ÁVILA, I. R.; SÁNCHEZ GARCÍA, J.; GONZALO-ORDEN, J. M.; FAJARDO RIVERO, H.; VIAMONTES, M. I. *et al.* (2008). Implantación lateral del prepucio en toros cebuados. Descripción y evaluación de una técnica para la preparación de receladores bovinos. *Revista Electrónica de Clínica Veterinaria*, 3 (6), 1-12.
- SALDIVIA, C., SILVA, O. y VASQUEZ, L. (1992). Sección del ligamento dorsal del pene y epididimectomía en la preparación de toros detectores de celo. *Revista Científica FCV de Luz*, 2 (2), 7-10.
- TAMADON, A.; NIKAHVAL, B.; SEPEHRIMANESH, M.; MANSOURIAN, M.; TABATABAEI NAEINI, A. y NAZIFI, S. (2010). Epididymis Ligation: A

Preparación de receladores bovinos por el método del foramen prepucial ventral artificial

Minimally Invasive Technique for Preparation of Teaser Rams. *Veterinary Surgery*, 39 (1), 121-127.

TULLE, W. (2011). An Alternative Surgical Procedure for the Preparation of Teaser Bulls. *Livestock*, 16 (2), 26-28.

Recibido: 10-1-2018

Aceptado: 16-1-2018



Fig. 1. Inmovilización (foto 1). Infiltración local con lidocaína al 2 % (foto 2)

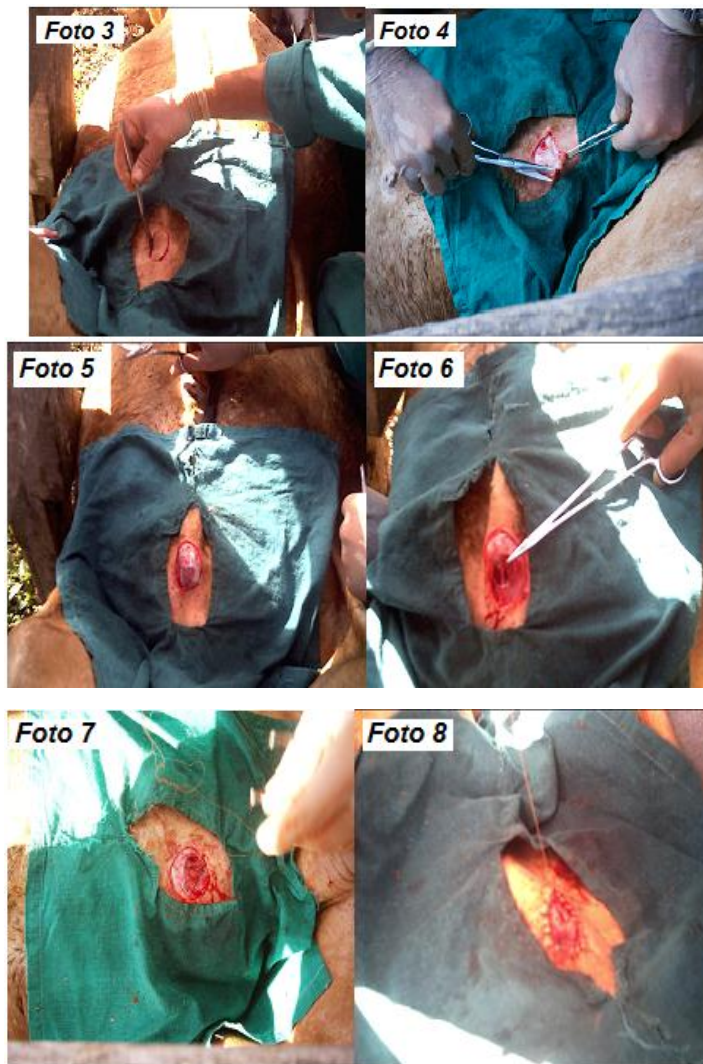


Fig. 2. Incisión circular en la zona ventral del prepucio por delante de la ubicación del pene en reposo (foto 3). Exposición del tejido celular subcutáneo (foto 4). Apertura del canal prepucial con exposición del pene (foto 5). Pequeñas incisiones en la mucosa dorsal y ventral para desarrollar un proceso cicatricial adecuado (foto 6). Sutura de las mucosas para ocluir el paso del pene por el canal prepucial anterior (foto 7). Sutura de la piel con el tejido subcutáneo y el borde de la mucosa del canal prepucial (foto 8)

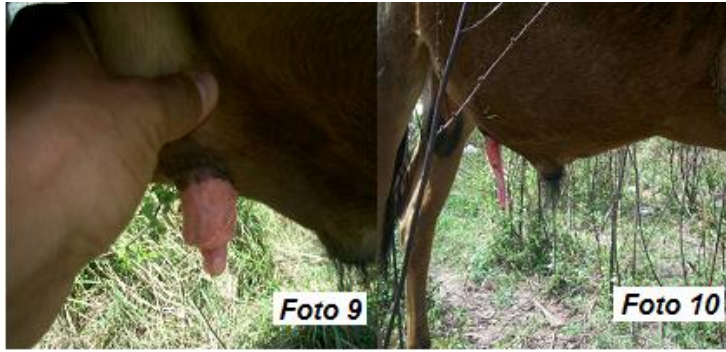

Fig. 3. Exploración a los 10 meses de operados (fotos 9 y 10)