

КЛИНИЧЕСКИЕ НАБЛЮДЕНИЯ ГИГАНТОКЛЕТОЧНОГО ГЕПАТИТА У ДЕТЕЙ

Е.Н. Сергиенко¹, О.Н. Романова¹, А.А. Ключарева², Н.В. Климович², С.К. Клецкий³, И.В. Сахаров³, Т.И. Лисицкая⁴, А.М. Кашкан⁴, М.Д. Очеретный⁴, Е.А. Булдык⁴, В.П. Грынчак⁴, Ю.В. Стрижак⁴

¹ Белорусский государственный медицинский университет, Минск, Беларусь

² Белорусская медицинская академия последипломного образования, Минск, Беларусь

³ Минское городское клиническое патолого-анатомическое бюро, Минск, Беларусь

⁴ Городская детская инфекционная клиническая больница, Минск, Беларусь

Clinical observations of giant cell hepatitis in children

E.N. Sergienko¹, O.N. Romanova¹, A.A. Klyuchareva², N.V. Klimovich²,

S.K. Kletskiy³, I.V. Sakharov³, T.I. Lisitskaya⁴, A.M. Kashkan⁴, M.D. Ocheretny⁴, E.A. Buldyk⁴, V.P. Grinchak⁴, Yu.V. Strizhak⁴

¹ Belarusian state medical university, Minsk, Belarus

² Belarusian medical academy of postgraduate education, Minsk, Belarus

³ Minsk city clinical pathoanatomical bureau, Minsk, Belarus

⁴ City children's infectious clinical hospital, Minsk, Belarus

Резюме

Гигантоклеточный гепатит характеризуется наличием воспалительного инфильтрата и гигантских многоядерных клеток в печеночной паренхиме. Гигантоклеточная трансформация представляет собой необычный ответ гепатоцитов на различные повреждающие факторы, обычно с неблагоприятным клиническим исходом. Гигантоклеточный гепатит обычно наблюдается при неонатальных и инфантильных заболеваниях печени и редко у взрослых (постинфантильный гигантоклеточный гепатит). Гигантоклеточный гепатит ассоциируется со многими заболеваниями, включая токсическое воздействие лекарственных средств, вирусные и аутоиммунные заболевания печени. Наиболее распространенным является аутоиммунный гепатит. Мы сообщаем о нескольких клинических случаях гигантоклеточного гепатита с обзором литературы относительно различных этиологических агентов и их соответствующих прогностических результатов.

Ключевые слова: гигантоклеточный гепатит, печень, исход, дети.

Abstract

Giant cell hepatitis is characterized by inflammation and large multinucleated hepatocytes in hepatic parenchyma. It is an unusual hepatocytes response to various noxious stimuli, characterized by presence of multinucleated cells in liver with generally dismal clinical outcome. Giant cell hepatitis is commonly reported in neonatal and infantile liver diseases but rarely in adults (postinfantile giant cell hepatitis). Giant cell hepatitis is associated with many diseases, including drugs toxicity, viral and autoimmune liver diseases, with autoimmune hepatitis being the most prevalent. We report some clinical cases of giant cell hepatitis with review of literature regarding various etiological agents and their respective prognostic outcome.

Key words: giant cell hepatitis, liver, outcome, children.

Введение

Последнее время в литературе все чаще появляются научные публикации с клиническими случаями гигантоклеточного гепатита (giant cell hepatitis), который протекает в виде подострого или хронического процесса, нередко с тяжелым течением и переходом в фульминантный гепатит [1–4].

Гигантоклеточный гепатит (ГКГ) является более распространенным проявлением заболеваний печени в педиатрической практике и редко встречается у подростков и взрослых, в английской ли-

тературе за последние два десятилетия описано около 100 случаев.

Спорадические случаи ГКГ были зарегистрированы во многих индустриально развитых странах Америки, Европы, Азии и Австралии, однако пути передачи остаются неизученными именно из-за нечастой встречаемости заболевания [5, 6]. Некоторое время назад ГКГ именовали гепатитом G от английского «gigant cell» (гигантоклеточный), сейчас термином гепатит G обозначают совершенно иное заболевание.

ГКГ представляет собой патологическое состояние, характеризующееся воспалением и наличием больших многоядерных гепатоцитов в печеночной паренхиме. Гигантоклеточная трансформация гепатоцитов, наряду с экстрамедуллярным гемопоэзом, является общим ответом при патологии печени, особенно у детей раннего возраста. Поэтому ГКГ можно наблюдать при самых разнообразных воспалительных и холестатических заболеваниях печени как следствие необъяснимой регенеративной реакции гепатоцитов на различные вредные стимулы. Характерным патогистологическим и одновременно диагностическим признаком является слияние гепатоцитов в крупные многоядерные синцитиальные структуры, легко определяемые в срезах биопсийного или аутопсийного материала. Нередко наблюдаются гепатоцеллюлярные некрозы и явления холестаза [6].

К сожалению, ни патогенез, ни этиологию ГКГ не удалось полностью изучить и объяснить до сих пор. С учетом накопившейся информации за последние десятилетия, установлено, что причиной ГКГ могут быть лекарственные средства, вирусы, ИДС и аутоиммунные заболевания печени (табл.). Клинический исход зависит от этиологии и варьируется от нормализации гистологии печени до прогрессирования с развитием цирроза или молниеносного гепатита [4, 7, 8, 9].

Согласно данным литературы, представленные в таблице лекарственные средства способны поражать гепатоциты с образованием гигантских гепатоцитов. По клиническим проявлениям и лабораторным изменениям ГКГ на фоне приема лекарств различными авторами в основном описан как гепатит умеренной активности. Исключение составляют несколько случаев с развитием печеночной недостаточности и летальным исходом [5, 10].

При аутоиммунных заболеваниях аутоиммунный гепатит является одной из основных причин ГКГ, на долю которого приходится около 40% всех случаев [1, 11]. Механизм формирования гигантских клеток в случаях аутоиммунных нарушений до сих пор неизвестен. Слияние моноядерных ге-

патоцитов или ядерная пролиферация, не сопровождаемая клеточным делением, представляет собой две распространенные патогенетические гипотезы. Это может быть связано с аутоиммунным заболеванием как таковым за счет формирования иммунных комплексов или сосудистой патологии, создающих проблему питания гепатоцитов. Клинически ГКГ при аутоиммунной патологии имеет тяжелое течение и у большинства пациентов прогрессирует еще до формирования цирроза печени [12, 13].

Согласно представленным результатам исследований авторов из различных стран, определенную роль в формировании ГКГ могут играть вирусы гепатитов А, В, С, Е, ВИЧ, герпес-вирусы и вирусы из семейства Paramyxoviridae [4, 14, 15]. Наиболее часто в публикациях представлены клинические случаи с развитием ГКГ у пациентов с микстинфекциями гепатит С (В) + ВИЧ [9, 16]. Имеются немногочисленные литературные данные о тяжелом течении гепатита А у пациентов с наличием антинуклеарных антител, ВЭБ-инфекции с развитием ГКГ и фульминантной печеночной недостаточности [6, 15].

Семейство Paramyxoviridae включает большое количество вирусов (вирусы парагриппа, кори, респираторно-синцитиальный вирус и др.), и нередко именно с ними связывают случаи ГКГ. Доказательства парамиксоподобных вирусных частиц в формировании ГКГ впервые были сообщены Phillips et al. в серии из 10 пациентов. На протяжении 6 лет в одной из канадских клиник наблюдались 10 пациентов в возрасте от 5 месяцев до 41 года, поступивших с картиной тяжелого гепатита, который сначала расценивался как «гепатит ни А ни В». Гистологически у этих пациентов обнаруживались синцитиальные гигантские клетки, а также структуры внутри цитоплазмы, напоминавшие нуклеокапсид парамиксовирусов. Кроме того, у одного из двух шимпанзе, который был инфицирован гомогенатом печени пациента, было отмечено нарастание титра антител против парамиксовирусов. Клиническое течение гепати-

Таблица

Этиологические причины гигантоклеточного гепатита

Лекарственные средства	Метотрексат, 6-меркаптапурин, п-аминосалициловая кислота, амитриптилин, хлордиазепоксид, хлорпромазин, фитотерапия
Аутоиммунные заболевания	Системная красная волчанка, ревматоидный артрит, полиартрит, язвенный колит, аутоиммунная гемолитическая анемия, первичный склерозирующий холангит, аутоиммунный гепатит, узелковый полиартериит, первичный билиарный цирроз
Вирусы	Вирусы гепатитов А, В, С, Е, герпес-вирусы (особенно 4-го, 5-го, 6-го типов), вирус папилломы человека, вирус иммунодефицита человека (ВИЧ), парамиксовирусы
Другие причины	Хроническая лимфоцитарная лейкемия, лимфома, саркоидоз, синдром Кугельберга — Веландера, гипопаратиреоз, серповидноклеточная анемия, трансплантация печени, дефицит α -1-антитрипсина, прогрессирующий семейный внутрипеченочный холестаз, билиарная атрезия, синдром Алажиля

та у всех пациентов было тяжелым. 5 из 10 больных удалось спасти только благодаря трансплантации печени [4, 6].

Исследователями установлено, что ГКГ является прогрессирующим и часто фатальным заболеванием с выживаемостью лишь около 50% без ортотопической трансплантации печени. Высокий уровень летальности часто обусловлен тяжелой печеночной недостаточностью или сепсисом при агрессивном применении иммунодепрессантов [4].

Терапия пациентов с ГКГ вызывает определенные сложности у врачей различных специальностей [2]. В литературе имеется несколько случаев, когда лечение ГКГ с использованием рибавирина было успешным, но это же лечение было неэффективно в других случаях. Поэтому, несмотря на то, что данное средство достаточно эффективно против парамиксовирусов, рибавирин нуждается в дальнейшей клинической оценке при данной патологии. По результатам ряда исследований установлено, что при коинфекции вирусных гепатитов и ВИЧ или при изолированных положительных HCV, HBV специфическое лечение пегилированным интерфероном и рибавирином может приводить к гистологическому разрешению и улучшению биохимических показателей. Значительное число пациентов с аутоиммунными заболеваниями реагируют на терапию преднизолоном самостоятельно или в сочетании с иммунодепрессантом [2, 4].

Таким образом, ГКГ — это исключительно гистологический диагноз, основанный на морфологическом выявлении «гигантских» гепатоцитов, поэтому он является описательным термином и не говорит об этиологии заболевания. Этиология ГКГ многообразна, а механизмы развития до сих пор остаются не изученными. Клинически ГКГ может протекать от легких форм (с развитием желтухи и незначительным повышением печеночных ферментов) до тяжелых форм с развитием печеночной недостаточности, цирроза печени и летального исхода. Терапия пациентов с ГКГ затруднительна в связи с отсутствием четких критериев для назначения тех или иных лекарственных средств и требует от врачей мультидисциплинарного подхода. Нередко единственным методом лечения таких пациентов является трансплантация печени, что не всегда технически выполнимо и требует соблюдения ряда условий.

Приводим несколько клинических случаев ГКГ у пациентов, находившихся на лечении в Городской детской инфекционной клинической больнице (ГДИКБ) г. Минска в 2016 — 2018 гг.

Клинический пример 1

Девочка Е., 6 мес., в марте 2018 г. госпитализирована в ГДИКБ для проведения пункционной

биопсии печени и решения вопроса о дальнейшей тактике лечения в связи с наличием признаков холестатического гепатита высокой степени биохимической активности.

Из анамнеза: ребенок от 1-й беременности, 1-х родов. Беременность протекала без осложнений. С 2-месячного возраста у ребенка наблюдалась желтушность кожных покровов, при обследовании выявлены повышенный уровень билирубина (до 110 мкмоль/л), щелочной фосфатазы (ЩФ) до 1920 Ед/л и аланинаминотрансферазы (АЛТ), аспартатаминотрансферазы (АСТ) до 630 и 148 Ед/л соответственно и диагностирована ЦМВ-болезнь (методом ПЦР — ДНК цитомегаловируса (ЦМВ) положительная, вирусная нагрузка 3×10^3 МЕ/мл) с преимущественным поражением печени. Ребенок получил курс ганцикловира, на фоне введения которого отмечалась явная положительная динамика: клинически отмечалось уменьшение желтухи, снижение уровня билирубина, ЩФ, АЛТ, АСТ и снижение вирусной нагрузки менее 100 МЕ/мл. Однако при наблюдении ребенка в динамике выявлено прогрессирование заболевания с нарастанием АЛТ и АСТ (1200 — 1300 Ед/л), билирубина до 150 мкмоль/л.

При повторном поступлении в стационар состояние ребенка средней степени тяжести. Девочка активная. Температура в норме. Кожные покровы желтушные, субиктеричность склер. Периферические лимфатические узлы не увеличены. Со стороны дыхательной и сердечно-сосудистой систем без особенностей. Живот мягкий, доступен глубокой пальпации. Печень + 4 см, край эластичный, селезенка + 4 см. Физиологические отправления в норме. Проведенные обследования:

- общий анализ крови (ОАК) неоднократно: анемия легкой степени (гемоглобин — в пределах 105 — 109 г/л);

- биохимический анализ крови (БАК) неоднократно: билирубинемия до 176 мкмоль/л, ЩФ до 1528 Ед/л, АЛТ до 1570 Ед/л, АСТ до 1794 Ед/л, ЛДГ до 1597 Ед/л;

- исследование крови на вирус Эпштейна — Барр (ВЭБ), токсоплазмоз, вирусы простого герпеса (ВПГ) 1,2 — отриц.;

- кровь на маркеры вирусных гепатитов — отриц.;

- кровь на ЦМВ методом ПЦР: обнаружена ДНК вируса в количестве 1×10^3 МЕ/мл;

- УЗИ органов брюшной полости (ОБП): гепатоспленомегалия, диффузные изменения в паренхиме печени, поджелудочной железы; незначительное увеличение размеров обеих почек, умеренные диффузные изменения в паренхиме почек, калкозектазия с двух сторон;

- компьютерная томография брюшной полости с ангиографией: гепатомегалия, диффузные

изменения в паренхиме печени; расширение внутрипеченочных желчных протоков; асцит; лимфаденопатия мезентериальных лимфатических узлов; особенность артериального кровоснабжения левой почки — полное удвоение;

— пункционная биопсия печени: гигантоклеточный гепатит с фиброзом III–IV степени; иммуногистохимия ЦМВ — отсутствие экспрессии (рис. 1).

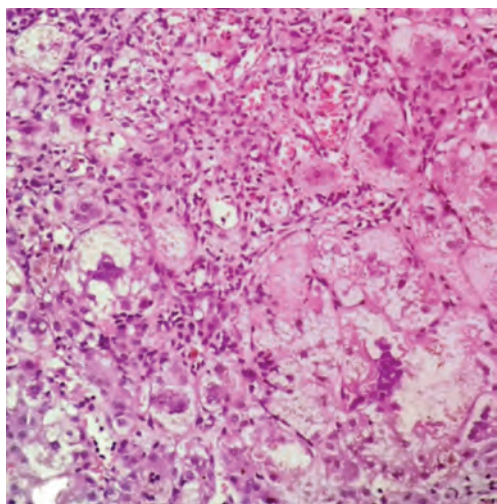


Рис. 1. Гигантоклеточный гепатит с фиброзом 3–4 степени (формирующий цирроз печени). Окраска гематоксилином и эозином, ув. $\times 200$

Ребенок был консультирован неврологом (диагноз ниже), гематологом РНПЦ ДОГИ (Республиканский научно-практический центр детской онкологии, гематологии, иммунологии) — показатели клеточного и гуморального иммунитета в пределах нормы, генетиком (скрининг НБО (наследственные болезни обмена (моча), альфа-1-антитрипсин, активность лизосомных ферментов, церулоплазмин, потовая проба, ТМС (тандемная масс-спектрометрия) — в норме) и трансплантологом с целью решения вопроса о трансплантации печени.

На основании проведенных обследований выставлен клинический диагноз:

Основной: хронический гигантоклеточный гепатит неустановленной этиологии. Начинаясь цирроз печени с фиброзом 3–4 ст.

Сопутствующий: ЦМВ-инфекция, латентное течение. Задержка моторного развития с мышечной дистонией.

На фоне проводимого лечения (гептрал 15 мг/кг №12, урсодезоксихолевая кислота — в возрастной дозе длительно) отмечалась незначительная положительная динамика со стороны клинико-лабораторных признаков. Учитывая все вышесказанное, принято решение назначить глюкокортикостероидную (ГКС) терапию (преднизолон в дозе

1 мг/кг/сут), на фоне чего отмечалось уменьшение интенсивности желтухи и улучшение биохимических показателей в виде снижения билирубина до 130 мкмоль/л, ЩФ до 495 Ед/л, АЛТ до 670 Ед/л и АСТ до 1000 Ед/л. После непродолжительной стабилизации процесса отмечалась прогрессирующая отрицательная динамика: нарастание билирубина до 600 мкмоль/л, признаков печеночной энцефалопатии (инверсия сна, возбуждение), кожные покровы приобрели «лимонную» окраску, что срочно потребовало проведения трансплантации печени (донором явилась мать). Со слов мамы, уже на 3-е сутки после операции кожные покровы ребенка имели нормальную окраску. Отмечалось постепенное снижение вплоть до нормализации биохимических показателей крови (билирубин, АЛТ, АСТ, ЛДГ, ЩФ). В сентябре 2018 г. состояние ребенка удовлетворительное. Девочка активная, веселая. Нервно-психическое развитие соответствует возрасту. Кожные покровы и видимые слизистые розовые. По внутренним органам — без особенностей. На сегодняшний день наблюдение за ребенком продолжается.

Данный клинический пример в полной мере отражает все трудности терапии такого рода пациентов, и в нашем случае трансплантация печени явилась радикальным методом лечения и позволила добиться благоприятного исхода патологического процесса.

Клинический пример 2

Ребенок Г., 7 лет, 21.03.2018 г. поступил в стационар с жалобами на повышение температуры тела до 39,3°C, боли в животе, вялость.

Из анамнеза установлено, что в январе 2018 г. обследовался и лечился в ГДИКБ по поводу гепатита неустановленной этиологии, умеренной степени биохимической активности (вероятно, с трансформацией в цирроз печени). Ребенку был проведен широкий спектр лабораторных и инструментальных исследований:

— ОАК: тромбоцитопения ($78-87 \times 10^9/\text{л}$), ускоренная СОЭ (29–51 мм/ч);

— БАК: повышение АСТ (от 135 до 305 Ед/л), АЛТ (от 130 до 435 Ед/л), АСА-О (до 745 IU/ml);

— исследование крови на ВЭБ, ЦМВ, токсоплазмоз, ВПГ 1,2 — отриц.;

— кровь на маркеры вирусных гепатитов — отриц.;

— обследование на аутоиммунные заболевания печени (PGDH, CENP B, CENP A, Scl-70 — отриц.), онкомаркеры: раковый эмбриональный антиген — 0,6 нг/мл (норма), альфа-фетопротеин — 5,98 МЕ/мл (норма менее 5,8 МЕ/мл), углеводный антиген (СА 19-9) — 19,8 ЕД/мл (норма);

— гормоны щитовидной железы (тиреотропный гормон, связан. Т4, антитела к тиреопероксидазе — в норме;

– УЗИ ОБП – гепатомегалия (+ 4 см), диффузные изменения в паренхиме печени и селезенки. Расширение воротной вены и ее ветвей, печеночных вен. Выраженная спленомегалия (+ 7 см). Коллатеральная сеть в проекции ворот селезенки. Увеличенные лимфоузлы в области ворот печени, селезенки, паракавальные, парааортальные, мезентериальные. Особенность развития желчного пузыря. ВАМП: удвоение обеих почек. Асцита нет;

– УЗИ щитовидной железы – УЗ-признаки узловых образований обеих долей.

Ребенок обследован в медико-генетическом центре на наследственные болезни обмена веществ (скрининг НБО (моча), альфа-1-антитрипсин, активность лизосомных ферментов, церулоплазмин, потовая проба, ТМС – в норме). Проведено лечение (гептрал 15 мг/кг №14, урсодезоксихолевая кислота – в возрастной дозе длительно).

При поступлении в стационар в марте 2018 г. состояние ребенка тяжелое, обусловленное циррозом печени. Сознание сохранено, по шкале Глазго 15 баллов. Менингеальные симптомы отрицательные, грубая очаговая симптоматика не определяется. Т тела 37,9°C. Конечности прохладные на ощупь, синдром белого пятна (СБП) 2 с. Кожные покровы чистые, субиктеричные. Пастозность стоп и кистей. Слизистые оболочки субиктеричные. Пальпируются мелкие шейные лимфоузлы в диаметре до 0,5 см, эластичные, безболезненные. Дыхание жесткое, хрипов нет, ЧД 28 в мин. Тоны сердца громкие, ритмичные, систолический шум на верхушке и в V точке, ЧСС 122 в мин, АД 90/45 мм рт. ст. Печень + 5 см, плотная. Селезенка + 12 см. Физиологические отправления в норме.

При поступлении в ОАК – лейкопения ($1,7 \times 10^9/\text{л}$), анемия 2 степени, тромбоцитопения ($82 \times 10^9/\text{л}$), увеличение СОЭ (37 мм/ч), в БАК – увеличение АЛТ (585 Ед/л), АСТ (860 Ед/л), билирубина (49 мкмоль/л), ЩФ (630 Ед/л), УЗИ ОБП – признаки синдрома портальной гипертензии: выраженная гепатоспленомегалия (печень + 4 см, селезенка + 9 см), порто-системные коллатерали, асцит; диффузные изменения в паренхиме печени, расширена воротная вена, холедох, печеночные вены; лимфоузлы в области ворот печени, селезенки, увеличенные мезентериальные; умеренное количество свободной жидкости в брюшной полости и полости малого таза.

Была проведена пункционная биопсия печени: постинфекционный гигантоклеточный гепатит с исходом в микронодулярный цирроз (рис. 2). Ребенок был консультирован онкогематологом РНПЦ ДОГИ (патологии не выявлено), неврологом (диагноз ниже). Проведено исследование маркеров аутоиммунных гепатитов (ANA-cdt screen plus, anti-LKM, AMA-M2, ANCA, SLA – в норме).

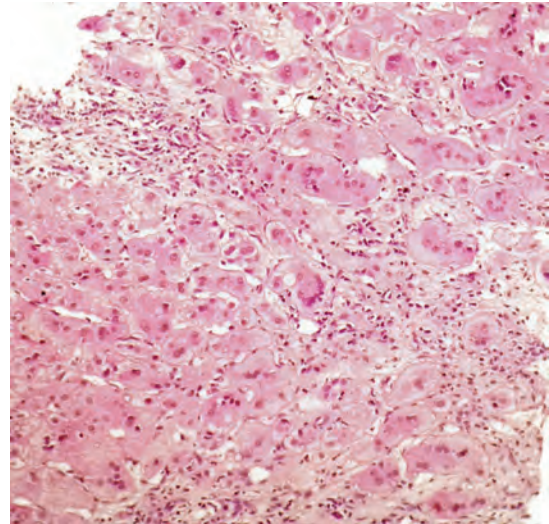


Рис. 2. Постинфекционный гигантоклеточный гепатит. Окраска гематоксилином и эозином, ув. $\times 200$ (400)

Проведенное лечение: метилпреднизолон (из расчёта 2 мг/кг по преднизолону в течение 2 недель с последующим снижением дозы), гептрал, гепа-мерц, урсодезоксихолевая кислота, фуросемид, верошпирон, аспаркам, этамзилат, мальтофер (в возрастных дозировках). На фоне терапии отмечалась положительная динамика (в ОАК – нормализация лейкоцитов и СОЭ при сохраняющейся анемии и тромбоцитопении, в БАК – АЛТ (110 Ед/л), АСТ (50 Ед/л), билирубин (21 мкмоль/л), ЩФ (114 Ед/л). При выписке из стационара рекомендовано продолжить прием метилпреднизолона, урсодезоксихолевой кислоты, спиронолактона и динамическое наблюдение с клиническим диагнозом: Основной: Постинфекционный гигантоклеточный гепатит с исходом в цирроз печени. Гиперспленизм. Внутривенная форма портальной гипертензии. Варикозное расширение вен пищевода 2 ст. Тромбоцитопения, лейкопения. Асцит. Сопутствующий: Энцефалопатия смешанного генеза с неврологической микросимптоматикой. Анемия 2 ст.

Клинический пример 3

Девочка В., 2 месяца 02.12.2016 г. поступила в ГДИКБ с клиническим диагнозом «Внутриутробная инфекция без дополнительного уточнения, гигантоклеточный гепатит».

Из анамнеза жизни: от I беременности (ЭКО) на фоне аденомы гипофиза, угрозы прерывания. Роды в 37 недель двойней, путем кесарева сечения. Состояние при рождении удовлетворительное, Апгар 8-8 баллов, вес 2315 г. С 1-х суток жизни появилась желтушность кожных покровов, анемия. На 8-е сутки ребенок переведен в Областной детский клинический центр (20.10 – 15.11), в последующем в РНПЦ ДОГИ (15.11 – 23.11.2016 г.) с диагнозом

«Анемия тяжелой степени. Инфекция перинатального периода, гепатит. Иммунодефицитное состояние». Результаты лабораторно-инструментальных обследований за этот период:

- ОАК анемия (81 – 107 г/л);
- БАК – АЛТ (от 11 до 396 Ед/л), АСТ (от 25 до 736 Ед/л), увеличение билирубина за счет непрямого (от 120 до 240 мкмоль/л), ЩФ (от 668 до 1464 Ед/л);
- кровь на ВИЧ, вирусные гепатиты, ВПГ 1,2, ЦМВ, ВЭБ, ВГЧ 6 типа (ПЦР), токсоплазмоз – отриц.;
- R-графия ОГК, УЗИ головного мозга – без патологии;
- УЗИ ОБП – гепатомегалия, диффузные изменения печени;
- УЗИ сердца – МАС: ООО.

Ребенок был консультирован генетиком, эндокринологом – патологии не выявлено. 23.11.2016 г. ребенок переведен в РНПЦ детской хирургии для проведения пункционной биопсии и исключения врожденных пороков развития печени. По результатам исследования биоптата печени было сделано заключение о наличии гигантоклеточного гепатита неясной этиологии.

При поступлении в ГДИКБ состояние ребенка тяжелое, обусловленное гепатитом, печеночной недостаточностью. Сознание сохранено, капризная, сон умеренно нарушен. Большой родничок 3,0×3,0 см на уровне костей черепа. Температура в норме. Конечности теплые, СБП менее 2 с. Кожные покровы иктеричные, мраморные, суховатые. Видимые слизистые иктеричные. Дыхание пуэрильное, хрипов нет, ЧД 40 в мин. Гемодинамически стабильна. Тоны сердца громкие, ритмичные, систолический шум на верхушке, ЧСС 128 в мин, АД 77/59 мм рт. ст. Живот мягкий, умеренно вздут, перистальтика активная, печень +2,5 см, селезенка не пальпируется. Стул самостоятельный, кашицеобразный, диурез сохранен.

За время нахождения в стационаре состояние тяжелое с отрицательной динамикой, обусловленной нарастанием печеночной недостаточности (увеличение билирубина до 359 мкмоль/л, АЛТ до 500 Ед/л, АСТ до 1160 Ед/л, ЩФ до 1720 Ед/л, печеночной энцефалопатии, анемией (min уровень Hb 81 г/л), тромбоцитопенией (min уровень Tr 46 г/л). Отмечалось быстрое нарастание гепатоспленомегалии: печень +5 см, селезенка +2,5 см; отмечалась инверсия сна, снижение аппетита.

17.12.2016 г. состояние пациентки резко ухудшилось: появилось выраженное беспокойство, увеличились размеры живота, печени до +7 см, отмечалось нарушение гемодинамики с централизацией кровообращения (конечности холодные, мраморность кожных покровов), тоны сердца приглушены, ЧСС 140 – 150 в мин, АД 96/60 мм рт. ст., дыхание стонущее, ЧД 40 в мин, хрипов нет. Выполнена интубация трахеи, начата ИВЛ и титрование адреналина. Несмотря на проводимую ин-

тенсивную терапию, динамика состояния была отрицательная – прогрессирование метаболического ацидоза, дыхательной и сердечной недостаточности с ростом цен кардиотонической и респираторной поддержки. На следующий день утром развилась брадиаритмия, рефрактерная к болюсам адреналина. Проведенные реанимационные мероприятия в полном объеме результата не дали, констатирована биологическая смерть.

Проведенная терапия: ГКС (5 мг/кг/сут с последующим уменьшением дозы), урсодезоксихолевая кислота, гепа-мерц, лактулоза, креон и ряд других лекарственных средств для коррекции возникших патологических синдромов.

Заключительный клинический диагноз:

Основной: Болезнь печени неуточненная. Врожденный гигантоклеточный гепатит неуточненной этиологии.

Осложнения основного: Печеночная недостаточность: печеночная энцефалопатия, гиперспленизм, гипогликемия, гипокоагуляция, лактатацидоз.

Сопутствующий: Анемия смешанного генеза. МАРС: ООО. Задержка преимущественно моторного развития. Тромбоцитопения. ИДС.

Проведено патолого-анатомическое вскрытие. Макроскопическое описание печени: печень полнокровная, мягкоэластичной консистенции, однородная, зеленовато-коричневого цвета. Желчные пути проходимы, сформированы правильно. Микроскопическое исследование: тотальный некроз паренхимы печени, внутри- и внеклеточный холестаз. В периферических отделах долек небольшое количество сохранившихся гепатоцитов. Многие некротизированные и сохранившиеся гепатоциты больших размеров, содержат несколько ядер (рис. 3, 4). Умерен-

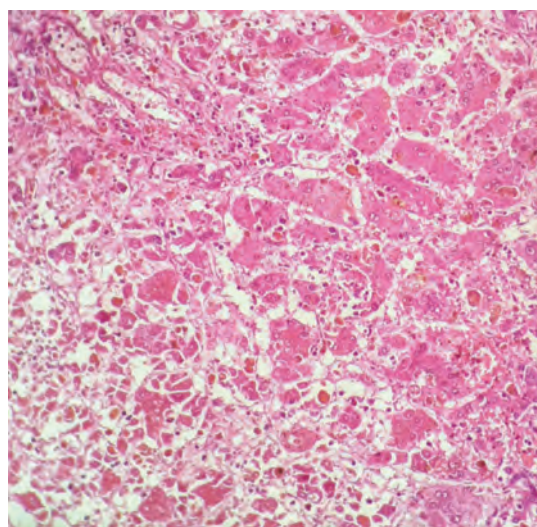


Рис. 3. Тотальный некроз паренхимы, внутри- и внеклеточный холестаз, единичные многоядерные гепатоциты. Окраска гематоксилином и эозином, ув. ×200 (100)

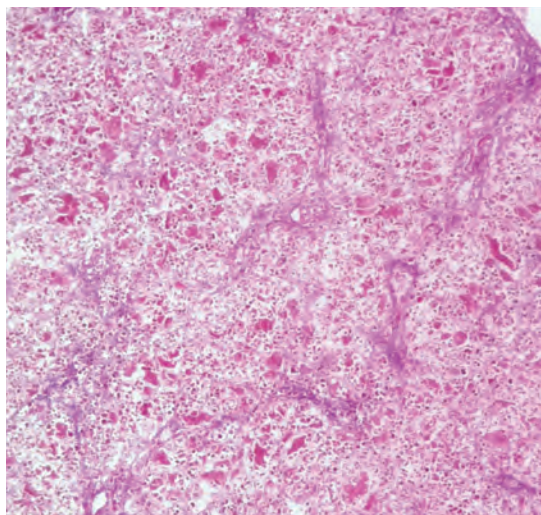


Рис. 4. Умеренно выраженный фиброз в портальных трактах, пролиферация желчных ходов. Множественные тонкие порто-портальные фиброзные септы. Окраска гематоксилином и эозином, ув. $\times 200$ (100)

но выраженный фиброз в портальных трактах, пролиферация желчных ходов. Множественные тонкие порто-портальные фиброзные септы. Множественные очаги экстрамедуллярного гемопоэза с максимальной концентрацией в портальных трактах.

Клинический и патолого-анатомический диагнозы полностью совпадают. Этиологию патологического процесса установить не удалось. Однако следует отметить, что еще при жизни ребенку был выставлен предварительный диагноз «ПИД?» (результаты молекулярно-генетического исследования в работе), и по результатам патолого-анатомического вскрытия имели место признаки иммунодефицитного состояния (истощение ткани лимфоузлов, селезенки, костного мозга, акцидентальная трансформация тимуса IV ст.).

Таким образом, представленные клинические случаи с поражением печени и морфологически наличием ГКГ с развитием цирроза, имеют различия в дебюте заболевания, течении патологического процесса и исходе. К сожалению, этиологию патологического процесса установить не представилось возможным, что вызывает определенные трудности у врачей в плане лечебной тактики.

На сегодняшний день гигантоклеточный гепатит остается открытой проблемой и предметом дискуссии для специалистов различного профиля. Актуальность изучения данного патологического процесса будет увеличиваться, так как внедрение современных и высокотехнологических методов

исследования позволяет более широко выявлять пациентов с ГКГ и тем самым требует совершенствования терапевтических подходов.

Литература

1. A case of adult autoimmune hepatitis with histological features of giant cell hepatitis / Hayashi H. [et al.] // Internal medicine. — 2011. — № 4 (50). — P. 315-319.
2. An elderly man with syncytial giant cell hepatitis successfully treated by immunosuppressant's / Tajiri K. [et al.] // Internal medicine. — 2012. — № 16 (51). — P. 2141-2144.
3. An unusual occurrence of giant cell hepatitis / Singh V. [et al.] // Liver transplantation. — 2009. — № 12 (15). — P. 1888–1890.
4. Bihari, C. Postinfantile giant cell hepatitis: an etiological and prognostic perspective / C. Bihari, A. Rastogi, K. Sarin // Hepatitis research and treatment. — 2017. — <http://dx.doi.org/10.1155/2013/601290>.
5. Fulminant hepatic failure in an adult patient with giant-cell hepatitis / Khan M.A. [et al.] // Gastroenterology and hepatology. — 2009. — № 7 (5). — P. 502-504.
6. Neonatal giant cell hepatitis: histological and etiological findings / Torbenson M. [et al.] // Am J Surg Pathol. — 2010. — № 34 (10). — P. 1498-1503.
7. Postinfantile giant cell hepatitis (PIGCH) induced by habitual therapeutic dosing of acetaminophen / Alhaddad O.M. [et al.] // Intern medicine an open access journal. — 2017. — Vol. 7 (2). — P. 215-216.
8. Syncytial giant cell hepatitis associated with chronic lymphocytic leukemia: a case report / Gupta E. [et al.] // BMC blood disorders. — 2012. — № 12 (19). — P. 105-106.
9. Two cases of giant cell hepatitis in HIV-infected patients / Falasca L. [et al.] // International journal of STD and AIDS. — 2012. — № 7 (23). — P. 3-4.
10. Giant cell hepatitis: an unusual cause of fulminant liver failure / Hartl J. [et al.] // Zeitschrift fur gastroenterology. — 2010. — № 11 (48). — P. 1293–1296.
11. Autoimmune hepatitis with giant-cell transformation / Estradas J. [et al.] // Annals of hepatology. — 2009. — № 1 (8). — P. 68-70.
12. Postinfantile giant cell hepatitis with autoimmune features triggered by primary cytomegalovirus infection in a pregnant woman / Garioud A. [et al.] // Journal clinical gastroenterology. — 2016. — №50 (5). — P. 437-438.
13. Postinfantile giant cell hepatitis with features of acute severe autoimmune hepatitis probably triggered by diclofenac in a patient with primary myelofibrosis / P. Arvaniti [et al.] // Case reports in hepatology. — 2018. — <https://doi.org/10.1155/2018/9793868>.
14. Fulminant liver failure in Wilson's disease with histologic features of postinfantile giant cell hepatitis, cytomegalovirus as the trigger for both? / Welte S. [et al.] // The European journal of gastroenterology and hepatology. — 2012. — № 3 (24). — P. 328-331.
15. HHV-6A in syncytial giant-cell hepatitis / Potenza L. [et al.] // The New England journal of medicine. — 2008. — № 6 (359). — P. 593-602.
16. Hepatic giant cells in hepatitis C virus (HCV) mono-infection and HCV/HIV co-infection / Michelli S. [et al.] // Journal of clinical pathology. — 2008. — № 9 (61). — P. 1058-1061.

Авторский коллектив:

Сергиенко Екатерина Николаевна — доцент кафедры детских инфекционных болезней Белорусского государственного медицинского университета, к.м.н.; тел.: +375-173-655-540, e-mail: Serhiyenka@yandex.com

Романова Оксана Николаевна — заведующая кафедрой детских инфекционных болезней Белорусского государственного медицинского университета, д.м.н.; тел.: +375-173-655-540, e-mail: romox@tut.by

Ключарева Анна Александровна — заведующая кафедрой инфекционных болезней и детских инфекций Белорусской медицинской академии последипломного образования, д.м.н.; тел.: +375-173-655-589, e-mail: info@belmapo.by

Климович Наталья Владимировна — ассистент кафедры инфекционных болезней и детских инфекций Белорусской медицинской академии последипломного образования, к.м.н.; тел.: +375-173-655-589, e-mail: info@belmapo.by

Клецкий Семен Кивович — заведующий патолого-анатомическим отделением детской патологии Минского городского клинического патолого-анатомического бюро, к.м.н., тел.: +375-173-982-409, e-mail: s.kletski@mail.ru

Сахаров Иван Владимирович — врач-патологоанатом патологоанатомического отделения детской патологии Минского городского клинического патолого-анатомического бюро; тел.: +375-173-982-409, e-mail: gorpatb@mail.belpak.by

Лисицкая Тамара Ивановна — заместитель главного врача по медицинской части Городской детской инфекционной клинической больницы; тел.: +375-173-655-771, e-mail: info@gdikb.by

Кашкан Анфиса Михайловна — заведующий 14-м отделением Городской детской инфекционной клинической больницы; тел.: +375-173-655-547, e-mail: anfisakashkan@gmail.com

Очеретний Максим Дмитриевич — заведующий отделением анестезиологии и реанимации № 2 Городской детской инфекционной клинической больницы; тел.: +375-173-655-115, e-mail: info@gdikb.by

Булдык Елена Альбертовна — заведующий 10-м отделением Городской детской инфекционной клинической больницы; тел.: +375-173-655-571, e-mail: info@gdikb.by

Грынчак Вера Павловна — врач 14-го отделения Городской детской инфекционной клинической больницы; тел.: +375-173-655-547, e-mail: info@gdikb.by

Стрижак Юлия Викторовна — врач 10-го отделения Городской детской инфекционной клинической больницы; тел.: +375-173-655-571, e-mail: info@gdikb.by