

ТРУДНОСТИ ДИАГНОСТИКИ БОКОВОГО АМИОТРОФИЧЕСКОГО СКЛЕРОЗА У ВИЧ-ИНФИЦИРОВАННОГО ПАЦИЕНТА

Т.М. Алексеева¹, Н.В. Скрипченко^{2,3}, С.В. Лобзин⁴, В.С. Демешонок⁴, Е.А. Юркина⁴, В.Д. Назаров⁵, С.В. Лапин⁵

¹Национальный медицинский исследовательский центр им. В.А. Алмазова, Санкт-Петербург, Россия

²Детский научно-клинический центр инфекционных болезней, Санкт-Петербург, Россия

³Санкт-Петербургский государственный педиатрический медицинский университет, Санкт-Петербург, Россия

⁴Северо-Западный государственный медицинский университет им. И.И. Мечникова, Санкт-Петербург, Россия

⁵Первый Санкт-Петербургский государственный медицинский университет им. академика И.П. Павлова, Санкт-Петербург, Россия

Difficulties in diagnosing amyotrophic lateral sclerosis in a HIV-Positive Patient

T.M. Alekseeva¹, N.V. Skripchenko^{2,3}, S.V. Lobzin⁴, V.S. Demeshonok⁴, E.A. Yurkina⁴, V.D. Nazarov⁵, S.V. Lapin⁵

¹National Medical Research Center named after V.A. Almazov, Saint-Petersburg, Russia

²Pediatric Research and Clinical Center for Infectious Diseases, Saint-Petersburg, Russia

³Saint-Petersburg State Pediatric Medical University, Saint-Petersburg, Russia

⁴North-Western State Medical University named after I.I. Mechnikov, Saint-Petersburg, Russia

⁵First Saint-Petersburg State Medical University named after academician I.P. Pavlov, Saint-Petersburg, Russia

Резюме

Описан случай развития бокового амиотрофического склероза (БАС) на фоне ВИЧ-инфекции, подтвержденный данными молекулярно-генетического исследования. Обсуждается сложность дифференциальной диагностики между классическим БАС и БАС-подобным синдромом у ВИЧ-инфицированного пациента.

Ключевые слова: боковой амиотрофический склероз, ВИЧ-инфекция, ВИЧ-ассоциированный БАС-подобный синдром, генетические исследования, SOD1.

Введение

Боковой амиотрофический склероз (БАС) — неуклонно прогрессирующее заболевание, развивающееся в результате дегенерации двигательных нейронов коры больших полушарий, мозгового ствола и спинного мозга. Клиническая картина классического БАС характеризуется симптомами поражения верхнего (сухожильная гиперрефлексия, спастичность, пирамидные знаки, парезы, бульбарный паралич) и нижнего двигательных нейронов (сухожильная гипорефлексия, мышечная гипотония и атрофии, фасцикуляции, бульбарные и псевдобульбарные симптомы).

БАС-подобные синдромы — это синдромы, развивающиеся в результате другого, отличного от БАС патологического процесса и не являющиеся

Abstract

We described a case of amyotrophic lateral sclerosis (ALS) with comorbid HIV infection. The diagnosis was confirmed by genetic tests. The difficulty of the differential diagnosis between amyotrophic lateral sclerosis and HIV-associated ALS syndrome is discussed.

Key words: amyotrophic lateral sclerosis, HIV infection, HIV-associated ALS syndrome, genetic tests, SOD1.

разновидностями БАС [1]. Симптомы поражения двигательных нейронов могут встречаться при вертеброгенных миелопатиях, эндокринопатиях, нейроинфекциях, паранеопластических синдромах, отравлениях тяжелыми металлами и др.

Диагностика БАС основана на данных клинико-неврологического обследования с учетом критериев El-Escorial, 2015 [2]. Заболевание может быть верифицировано после исключения других заболеваний со сходными симптомами [3], так как биомаркеров ранней диагностики этого заболевания не существует.

В конце XX в. вирусная гипотеза патогенеза БАС была одной из ведущих и основывалась на предположении о вероятной тропности некоторых вирусов к двигательным нейронам. Обсуждалась роль вирусов, вызывающих медленные инфекции

(возбудителей прионовых болезней Крейцфельда – Якоба, Герстманна – Штротслера – Шенкера, куру), энтеровирусной инфекции (вирус полиомиелита, Коксаки) [4, 5], вирусов герпеса 6 и 8 типов [6], вируса иммунодефицита человека (ВИЧ) и человеческого Т-лимфоцитарного вируса (ЧТЛВ) [7]. Однако взаимосвязь этих вирусов с развитием БАС не была подтверждена в ряде других исследований [8, 9].

Известно, что ВИЧ и ЧТЛВ непосредственно не оказывают патологического воздействия на двигательные нейроны, однако могут провоцировать включение иммунноопосредованных механизмов с вовлечением в патологический процесс микроглии, макрофагов и астроцитов и приводить к развитию БАС-подобных синдромов [10].

Случай ВИЧ-инфицированного пациента с БАС-подобным синдромом впервые был описан в 1985 г., когда был разработан серологический метод диагностики ВИЧ-инфекции [11].

Различают семейные и спорадические случаи БАС, составляющие 5–10% и 90–95% соответственно. Генетические исследования в настоящее время позволяют выявить мутантные гены в 68% семейных и в 11% спорадических случаев БАС [12].

В 1993 г. было впервые описано, что мутации в гене SOD1 ассоциированы с развитием БАС [13]. Ген SOD1 кодирует белок Cu-Zn-супероксиддисмутаза 1 (SOD1), который участвует в инактивации супероксид-аниона (O₂⁻) и его трансформации в кислород и пероксид водорода. Мутации в гене SOD1 вызывают приобретение белком новых патогенных свойств (доминантно-негативные мутации), а также могут нарушать связь белковой части фермента с ионами металлов [14]. Белки SOD1 утрачивают правильную конформацию и формируют патологические агрегаты. Более того, белковые молекулы SOD1 способны проникать через мембраны в другие клетки и запускать агрегацию нативных белков. Этот патогенетический механизм сходен с распространением прионных белков [15]. Мутации в гене SOD1 могут возникать в любом из 5 экзонов и наиболее часто заменяют аминокислоты D90, A4 и G93. Несмотря на то, что с каждым годом обнаруживается все больше генов, изменения в которых вызывают спорадические или наследственные формы БАС, aberrации в SOD1 до сих пор считаются одними из самых частых и изученных генетических аномалий при БАС [16]. О трудности дифференциальной диагностики классического заболевания БАС и БАС-подобного синдрома свидетельствует следующее клиническое наблюдение.

Клинический случай

Пациент Б., 54 года, обратился с жалобами на слабость в ногах, затруднения при подъеме по

лестнице, утомляемость при ходьбе, периодические мышечные подергивания в области бедер, болезненные судороги в икроножных мышцах, снижение массы тела на 10 кг в течение последних 4 лет без изменений в пищевом рационе.

Наследственный анамнез не отягощен.

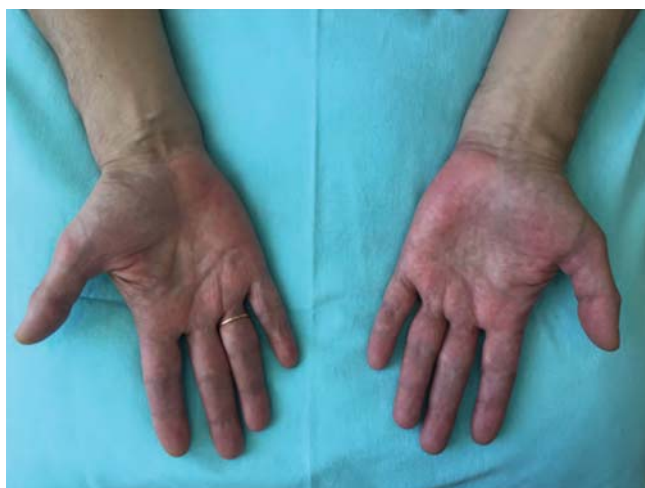Из анамнеза жизни известно, что 9 лет назад при обследовании в инфекционной больнице, куда пациент обращался по поводу диареи, были выявлены антитела к ВИЧ. В дальнейшем на протяжении 7 лет не обследовался, лечения не получал. С 2013 г. состоит на учете в специализированном учреждении с диагнозом В23, 4 А стадии в фазе ремиссии на фоне высокоактивной антиретровирусной терапии (ВААРТ). В течение 3 лет с 2013 г. по 2016 г. пациент получал ВААРТ: эфавиренз (регаст) и зидовудин, ламивудин (дизаверокс).

В декабре 2015 г. появились болезненные мышечные спазмы в левой голени, неловкость в правой кисти. В апреле 2016 г. больной отмечал постепенно прогрессирующую слабость в ногах, быструю утомляемость при ходьбе, появление слабости в правой руке.

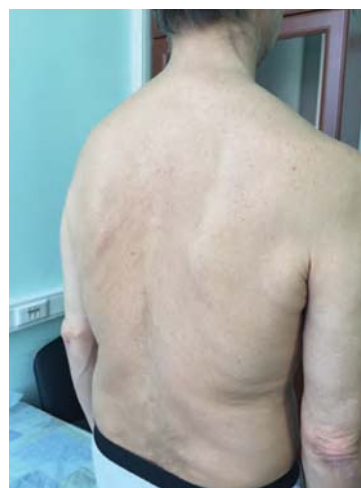В ноябре 2016 г. в связи с прогрессирующим характером симптомов и повышением уровня креатинкиназы (КК) крови до 756 Ед/л, была произведена смена ВААРТ на препарат, содержащий рилпивирин гидрохлорид, тенофовир, эмтрицитабин (эвиплера). По результатам ПЦР на ВИЧ от декабря 2016 г. вирус обнаружен не был (менее 200 копий РНК/мл).

На момент госпитализации общесоматический статус без особенностей. Патологии эндокринной системы не выявлено.

Индекс массы тела (ИМТ) 22,3. В неврологическом статусе: сознание ясное, речь, глотание – без особенностей. Выявлялись легкие краевые гипотрофии языка слева и умеренные спонтанные фибрилляции. Фасцикуляции в мышцах плечевого пояса и бедер провоцировались перкуссией. Визуализировались гипотрофии мышц плечевого пояса, предплечий, мелких мышцах кистей, более выраженные справа; мышц бедер и голеней без отчетливой асимметрии, мышц спины (рис. 1). Мышечный тонус был диффузно снижен. Сила скелетной мускулатуры была снижена в разгибателях пальцев кисти и межкостных мышцах справа, в разгибателях и сгибателях пальцев стоп до 4 баллов. Глубокие сухожильные рефлексы с лучевых, с двуглавых мышц плеча и коленные рефлексы были оживлены, D>S. Ахилловы и подошвенные рефлексы не вызывались. Патологические кистевые знаки (Россолимо – Вендеровича, Бехтерева) определялись с двух сторон. Патологических стопных знаков, координаторных, чувствительных нарушений не было выявлено. Оценка по функциональной шкале ALSFRS-r составила 42 балла [17].



А



Б

Рис. 1. Пациент Б.: А — гипотрофии мышц кистей (D>S); Б — гипотрофии межлопаточных мышц, мышц плечевого пояса

В клиническом и биохимическом анализе крови не было определено патологических изменений, за исключением повышения уровня КК до 873 Ед/л.

Антитела к вирусам гепатитов В и С не выявлялись, реакция микропреципитации была отрицательная.

Общий анализ ликвора: прозрачный, бесцветный, белок 0,513 г/л, цитоз $0,66 \cdot 10^6$ /л (нейтрофилы 0%, лимфоциты 100%, моноциты 0%), исследование цереброспинальной жидкости на вирусы герпеса I, II типов, вируса варицелла зостер, Эпштейна — Барр, цитомегаловируса, на наличие возбудителей токсоплазмоза, клещевого энцефалита, боррелиоза дало отрицательные результаты.

При выполнении электронейромиографии (ЭНМГ) было выявлено снижение амплитуды М-ответов с локтевого нерва справа, с большеберцовых и малоберцовых нервов с двух сторон, скорости проведения в норме. Признаков нарушения сенсорного проведения и кондукционного блока обнаружено не было. При исследовании мышц игловчатыми электродами были выявлены признаки хронического диффузного денервационного процесса в виде потенциалов фибрилляций, позитивных острых волн, полифазии в правой четырехглавой мышце бедра справа, большеберцовых мышцах с двух сторон, правой двуглавой мышце плеча. Таким образом, данные электромиографии свидетельствовали о поражении двигательных нейронов передних рогов спинного мозга на шейном и пояснично-крестцовом уровнях.

По результатам магнитно-резонансной томографии (МРТ) головного мозга визуализировались единичные очаги сосудистого генеза в белом

веществе лобных долей и умеренная наружная заместительная гидроцефалия. По данным МРТ шейного и пояснично-крестцового отделов позвоночника определялись признаки дегенеративно-дистрофических изменений межпозвоночных дисков С3-4, С4-5, С5-6, С6-7 без воздействия на сосудисто-нервные структуры, грыжи межпозвоночных дисков L2-L3, L3-L4, L4-L5, признаки нарушения статики и явления спондилоартроза на уровне L1-S1.

За время госпитализации проведенная антиоксидантная и нейропротективная терапия не показала эффективности.

Таким образом, клиническая картина у пациента Б. была представлена симптомами поражения верхнего двигательного нейрона на двух уровнях (шейный, поясничный) и нижнего двигательного нейрона на трех уровнях (бульбарный, шейный, поясничный), что удовлетворяло критериям клинически вероятного БАС, согласно критериям El-Escorial (2015 г.). Однако, учитывая наличие инфекционного заболевания в анамнезе (ВИЧ), представление о больном трактовались как ВИЧ-ассоциированный синдром сочетанного поражения центрального и периферического двигательных нейронов.

При выписке пациенту было рекомендовано проведение молекулярно-генетического исследования крови для выявления наиболее часто встречающихся БАС-ассоциированных мутаций. Анализ кодирующей области гена SOD1 был проведен в декабре 2017 г. с помощью прямого автоматического секвенирования по Сэнгеру. Экстракция ДНК из цельной крови пациента осуществлялась с помощью QIAamp® DNA Mini Kit согласно прото-

колу. С целью определения концентрации и отсутствия контаминации элюированной ДНК (определение соотношения A260/A280) использовался BioDrop UV/VIS Spectrophotometer. Секвенирование амплифицированных экзонов гена SOD1 проводилось с помощью набора BigDye Terminator v3.1, США в соответствии с инструкцией производителя.

Исследование экспансии нуклеотидных GGGGCC-повторов в гене C9orf72 проводилось с использованием методологии ПЦР с праймингом тройных повторов и с последующим разделением продукта реакции с помощью фрагментного анализа [18, 19]. Количество повторов менее 30 считалось нормой.

Было показано, что предэкспансия CAG-нуклеотидов (от 26 до 38 CAG-повторов) в гене ATXN2 увеличивает риск развития БАС [20]. У пациента Б. также было проведено исследование количества CAG-повторов в гене ATXN2. Последовательность праймеров, условия ПЦР-реакции и расчет количества CAG- и GGGGCC-повторов проводились в соответствии с ранее опубликованными протоколами [21, 22].

У пациента была обнаружена патогенная миссенс-мутация G94S в 4 экзоне гена SOD1 (рис. 2). Количество повторов GGGGCC-повторов в гене C9orf72 составило 11 на обеих аллелях. Количество CAG-повторов в гене ATXN2 составило 22 на обеих аллелях.

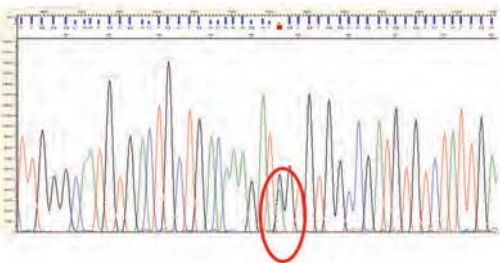


Рис. 2. Электроферограмма участка гена SOD1 с миссенс-мутацией G94S

Особенностью найденной мутации в гене SOD1 с заменой G94S является относительное отсроченное начало заболевания в сравнении с другими типами мутаций G94 и более длительная продолжительность жизни после появления первых симптомов БАС [23]. Также считается, что данная мутация более характерна для пациентов азиатской расы [24].

При повторном обследовании больного через 11 месяцев в январе 2018 г. выявлено нарастание неврологических симптомов (появление спонтанных фасцикуляций в мышцах плечевого пояса, бедер, голени, пареза в передней группе мышц

шеи до 3 баллов, усиление степени выраженности парапареза в ногах до 3 баллов. Пациент стал использовать трость при ходьбе. Дефицит по шкале ALSFRS-r составил 38 баллов.

Учитывая неуклонный характер прогрессирования симптомов на фоне приема ВААРТ, результаты ЭМГ и данные молекулярно-генетического исследования, был установлен диагноз: боковой амиотрофический склероз, пояснично-крестцовая форма, медленный темп прогрессирования.

Обсуждение

Поражение двигательных нейронов при ВИЧ-инфекции встречается крайне редко, патогенетические механизмы этого феномена остаются неизученными. Проявления БАС-подобного синдрома могут соответствовать вероятному или предполагаемому БАС по критериям. В дифференциальной диагностике БАС и ВИЧ-ассоциированного БАС-подобного синдрома следует полагаться на ряд особенностей:

1. Возраст начала заболевания. Классический БАС, как правило, начинается в возрасте 50–60 лет. Напротив, БАС-синдром при ВИЧ-инфекции чаще поражает лиц более молодого возраста.

2. Половые особенности. Соотношение заболеваемости БАС между мужчинами и женщинами – 1,3:1, тогда как при БАС-подобном синдроме при ВИЧ-инфекции – 4,8:1 [25].

3. Фенотипические проявления. Клиническая картина БАС-синдрома при ВИЧ характеризуется подострым течением и медленным прогрессированием, в 80% случаев напоминая пояснично-крестцовую форму БАС. Поражение нервной системы при ВИЧ-инфекции, как правило, не ограничивается изолированным поражением двигательных нейронов [25].

Ответ на ВААРТ. Пациенты с ВИЧ, как правило, хорошо отвечают на лечение ВААРТ-препаратами. На фоне лечения симптомы поражения двигательных нейронов могут стабилизироваться или прогрессировать медленнее [26].

Следует отметить, что в связи с повышением эффективности лекарственных средств, используемых для лечения ВИЧ-инфекции, возрастает число пациентов с длительным анамнезом заболевания, что, в свою очередь, увеличивает вероятность возникновения поражения нервной системы [27].

В описанном случае клинические данные (вовлеченность в патологический процесс верхнего и нижнего двигательных нейронов с формированием смешанного тетрапареза и бульбарного синдрома), а также результаты ЭМГ (денервационные изменения в пораженных мышцах) и данные молекулярно-генетического исследования (мутация в гене SOD1) позволили установить достоверный диагноз БАС у ВИЧ-инфицированного пациента

и провести дифференциальный диагноз с БАС-подобным синдромом при ВИЧ-инфекции.

Литература

1. Левицкий, Г.Н. Боковой амиотрофический склероз: лечение и теоретические вопросы : монография / Г.Н. Левицкий. — М.: Практическая медицина, 2010. — 568 с.

2. Ludolph, A. A revision of the El Escorial criteria—2015 / A. Ludolph, V. Drory, O. Hardiman [et al.] // *Amyotroph Lateral Scler Frontotemporal Degener.* — 2015. V. 16 (5–6). — P. 291–292.

3. Cortes-Vicente, E. Early diagnosis of amyotrophic lateral sclerosis mimic syndromes: pros and cons

4. of current clinical diagnostic criteria / E. Cortes-Vicente, J. Pradas, J. Martin-Lahoz [et al.] // *Amyotroph Lateral Scler Frontotemporal Degener.* — 2017. V 18 (5-6). — P. 333-340.

5. Okumura, H. Amyotrophic lateral sclerosis and polio: is there an association? / H. Okumura, L.T. Kurland, S.C. Waring // *Ann N Y Acad Sci.* — 1995. V. 753. — P. 245–256.

6. Berger, M.M. Detection and cellular localization of enterovirus RNA sequences in spinal cord of patients with ALS / M.M. Berger, N. Kopp, C. Vital [et al.] // *Neurology.* — 2000. V. 54 (1). — P. 20-25.

7. Cermelli, C. Risk of sporadic amyotrophic lateral sclerosis associated with seropositivity for herpesviruses and echovirus-7 / C. Cermelli, M. Vinceti, F. Beretti, [et al.] // *Eur J Epidemiol.* — 2003. V. 18 (2). — P. 123-127.

8. Ferrante, P. HTLV tax-rex DNA and antibodies in idiopathic amyotrophic lateral sclerosis / P. Ferrante, M.E. Westarp, R. Mancuso [et al.] // *J NeurolSci.* — 1995. V. 129. — P. 140-144.

9. Tarazi1, A. Association of sporadic amyotrophic lateralsclerosis with human Tlymphotropic virus 1, human immunodeficiency virus and humanherpes virus 8 / A. Tarazi1, S. Nafissi1, A.A. Amirzargar, [et al.] // *ActaMedicalIranica.* — 2006. V. 44 (4). — P. 256-258.

10. Sola, P. New insights into the viral theory of amyotrophic lateral sclerosis: study on the possible role of Kaposi's sarcoma-associated virus/human herpesvirus 8 / P. Sola, R. Bedin, F. Casoni [et al.] // *EurNeurol.* — 2002. V. 47 (2). — P. 108-112.

11. Robert, M.E. Severe neuropathy in a patient with acquired immune deficiency syndrome (AIDS). Evidence for widespread cytomegalovirus infection of peripheral nerve and human immunodeficiency virus-like immunoreactivity of anterior horn cells/ M.E. Robert, J.J. III Geraghty, S.A. Miles [et al.] // *Acta Neuropathol.* — 1989. V. 79. — P. 255–261.

12. Hoffman, P.M. Isolation of LAV/HTLV-III from a patient with amyotrophic lateral sclerosis/ P.M. Hoffman, B.W. Festoff, L.T. Jr. Giron [et al.] // *N Eng J Med.* — 1985. V. 313 (5). -324-325.

13. Renton, A. State of play in amyotrophic lateral sclerosis genetics/ A. Renton, A. Chiò, B. Traynor // *Nat Neurosci.* — 2014. V. 17 (1). — P. 17–23.

14. Rosen, D.R. Mutations in Cu/Zn superoxide dismutase are associated with familial amyotrophic lateral sclerosis/ D.R. Rosen, T. Siddique, D. Patterson [et al.] // *Nature.* — 1993. V. 362 (6415). — P. 59–62.

15. Battistini, S. SOD1 Mutations in Amyotrophic Lateral Sclerosis / S. Battistini, M. Benigni, M. Ricci [et al.]// *European neurological journal.* — 2012. V. 4. — P. 33-43.

16. Brauer, S. Prion-like properties of disease-relevant proteins in amyotrophic lateral sclerosis/ S. Brauer, V. Zimyanin, A. Hermann // *J Neural Transm.* — 2018. V. 125(4). — P. 591-613.

17. Kaur, S.J. Mutant SOD1 mediated pathogenesis of Amyotrophic Lateral Sclerosis / S.J. Kaur, S.R. McKeown, S. Rashid [et al.] // *Gene.* — 2016. V. 577(2). — P. 109-118.

18. Cedarbaum, J.M. The ALSFRS-r: a revised ALS functional rating scale that incorporates assessments of respiratory function/ J.M. Cedarbaum, N. Stambler, E. Malta [et al.] // *J Neurol Sciences.* — 1999. V. 169 (1). — P. 13-21.

19. Федотов, Е.Ю. Гены ATXN2 и C9orf72 как универсальные факторы развития различных нейродегенеративных заболеваний / Е.Ю. Федотов [и др.] // *Неврологический журнал.* — 2016. — Т. 21, № 6. — С. 323–329.

20. Warner, J.P. A general method for the detection of large CAG repeat expansions by fluorescent PCR/ J.P. Warner, L.H. Barron, D. Goudie [et al.] // *J Med Genet.* — 1996. V. 33 (12). — P. 1022–1026.

21. Lee, T. Ataxin-2 intermediate-length polyglutamine expansions in European ALS patients/ T. Lee, Y.R. Li, C. Ingre, M. Weber, T. Grehl [et al.] // *Hum Mol Genet.* — 2011. V. 20. — P. 1697–1700.

22. Warner, J.P. A general method for the detection of large CAG repeat expansions by fluorescent PCR/ J.P. Warner, L.H. Barron, D. Goudie [et al.] // *J Med Genet.* — 1996. V. 33 (12). — P. 1022-1026.

23. DeJesus-Hernandez, M. Expanded GGGGCC hexanucleotide repeat in noncoding region of C9ORF72 causes chromosome 9p-linked FTD and ALS/ M. DeJesus-Hernandez, I.R. Mackenzie, B.F. Boeve [et al.] // *Neuron.* — 2011. V. 72 (2). — P. 245–256

24. Iwai, K. Anticipation in familial amyotrophic lateral sclerosis with SOD1-G93S mutation / K. Iwai, M. Yamamoto, T. Yoshihara [et al.] // *J Neurol Neurosurg Psychiatry.* — 2002. V. 72 (6). — P. 819-820.

25. Bosco, D. A. The Role of SOD1 in Amyotrophic Lateral Sclerosis / D.A. Bosco // *Nature Education.* — 2015. V 8 (3). — P. 4

26. Alfahad, T. Retroviruses and amyotrophic lateral sclerosis / T. Alfahad., A. Nath // *Antiviral Res.* — 2013. V. 99 (2). — P. 180-187.

27. Bowen, L.N. HIV-associated motor neuron disease: HERV-K activation and response to antiretroviral therapy / L.N. Bowen, R. Tyagi, W. Li [et al.] // *Neurology.* — 2016. V. 87 (17). — P. 1756–1762.

28. Бойко, А.Н. Неврологические проявления ВИЧ-инфекции (обзор литературы) / А.Н. Бойко, [и др.] // *Журнал неврологии и психиатрии им. С.С. Корсакова.* — 2012. — Т. 112 (9), № 2. — С. 23–28.

References

1. Levitsky G.N. Amyotrophic lateral sclerosis — treatment and theoretic issues. M., *Prakticheskaya Meditsina*, 2010, p.1-562. (in Russian).

2. Ludolph A, Drory V, Hardiman O, et al. A revision of the El Escorial criteria—2015. *Amyotrophic lateral sclerosis and frontotemporal degeneration.* 2015; 16 (5–6): 291–2.

3. Cortes-Vicente E, Pradas J, Jartin-Lahoz J et al. Early diagnosis of amyotrophic lateral sclerosis mimic syndromes: pros and cons of clinical diagnostic criteria. *Amyotroph Lateral Scler Frontotemporal Degener.* 2017; 18 (5-6): 333-40.

4. Okumura H, Kurland LT, Waring SC. Amyotrophic lateral sclerosis and polio: is there an association? *Ann N Y Acad Sci.* 1995; 753: 245–56.

5. Berger MM, Kopp N, Vital C, et al. Detection and cellular localization of enterovirus RNA sequences in spinal cord of patients with ALS. *Neurology.* 2000; 54 (1): 20-5.

6. Cermelli C, Vinceti M, Beretti F, et al. Risk of sporadic amyotrophic lateral sclerosis associated with seropositivity for herpesviruses and echovirus-7. *Eur J Epidemiol.* 2003; 18 (2):123-7.

7. Ferrante P, Westarp ME, Mancuso R, et al. HTLV tax-rex DNA and antibodies in idiopathic amyotrophic lateral sclerosis. *J NeurolSci.* 1995; 129:140-4.

8. Tarazi A, Nafissi S, Amirzargar AA, et al. Association of sporadic amyotrophic lateral sclerosis with human Tlymphotropic virus 1, human immunodeficiency virus and humanherpes virus 8. ActaMedicaIranica. 2006; 44 (4): 256-8.
9. Sola P, Bedin R, Casoni F, et al. New insights into the viral theory of amyotrophic lateral sclerosis: study on the possible role of Kaposi's sarcoma-associated virus/human herpesvirus 8. EurNeurol. 2002; 47 (2):108-12.
10. Robert ME, Geraghty JJ III, Miles SA, et al. Severe neuropathy in a patient with acquired immune deficiency syndrome (AIDS). Evidence for widespread cytomegalovirus infection of peripheral nerve and human immunodeficiency virus-like immunoreactivity of anterior horn cells. Acta Neuropathol 1989; 79: 255–61.
11. Hoffman PM, Festoff BW, Giron LT Jr, et al. Isolation of LAV/HTLV-III from a patient with amyotrophic lateral sclerosis. N Eng J Med. 1985;313 (5): 324-5
12. Renton A, Chiò A, Traynor B. State of play in amyotrophic lateral sclerosis genetics. Nat Neurosci 2014;17 (1): 17–23.
13. Rosen DR, Siddique T, Patterson D et al. Mutations in Cu/Zn superoxide dismutase are associated with familial amyotrophic lateral sclerosis. Nature 1993; 362 (6415): 59–62.
14. Battistini S, Benigni M, Ricci M, et al. SOD1 Mutations in Amyotrophic Lateral Sclerosis. European neurological journal. 2012; 4: 33-43.
15. Bräuer S, Zimyanin V, Hermann A. Prion-like properties of disease-relevant proteins in amyotrophic lateral sclerosis. J Neural Transm. 2018. DOI: 10.1007/s00702-018-1851-y. PMID: 29417336
16. Kaur SJ, McKeown SR, Rashid S. Mutant SOD1 mediated pathogenesis of Amyotrophic Lateral Sclerosis. Gene. 2016 Feb 15;577(2):109-18.
17. Cedarbaum JM., Stambler N, Malta E, et al. The ALS-FRS-r: a revised ALS functional rating scale that incorporates assessments of respiratory function. J Neurol Sciences. 1999; 169(1): 13-21.
18. Fedotova E.Yu., Abramychcheva N.Yu., Moroz A.A., et al. Genes ATXN2 and C9orf72 as universal factors of different neurological disorders development. Nevrologicheskiy Zhurnal (Neurological Journal) 2016; 21(6): 323–329 (in Russian).
19. Warner J.P., Barron L.H., Goudie D. et al. A general method for the detection of large CAG repeat expansions by fluorescent PCR. J Med Genet 1996;33(12):1022–6.
20. Lee T, Li YR, Ingre C, Weber M, Grehl T, et al. Ataxin-2 intermediate-length polyglutamine expansions in European ALS patients. Hum Mol Genet. 2011; 20: 1697–1700.
21. Warner J.P., Barron L.H., Goudie D. et al. A general method for the detection of large CAG repeat expansions by fluorescent PCR. J Med Genet 1996;33(12):1022–6.
22. DeJesus-Hernandez M., Mackenzie I.R., Boeve B.F. et al. Expanded GGGGCC hexanucleotide repeat in noncoding region of C9ORF72 causes chromosome 9p-linked FTD and ALS. Neuron. 2011;72 (2): 245–56
23. Iwai K, Yamamoto M, Yoshihara T, Sobue G. Anticipation in familial amyotrophic lateral sclerosis with SOD1-G93S mutation. J Neurol Neurosurg Psychiatry. 2002; 72 (6): 819-20.
24. Bosco, D. A. The Role of SOD1 in Amyotrophic Lateral Sclerosis. Nature Education. 2015; 8 (3): 4
25. Alfahad T., Nath A. Retroviruses and amyotrophic lateral sclerosis. Antiviral Res. 2013; 99 (2): 180-7.
26. Bowen L.N., Tyagi R., Li W. et al. HIV-associated motor neuron disease: HERV-K activation and response to antiretroviral therapy. Neurology. 2016; 87 (17): 1756–62.
27. Boiko AN, Mazus AI, Tsyganova EV, et. al. Neurological manifestations of HIV-infection (review). Zh Nevrol Psikhiatr Im S S Korsakova. 2012; 112 (9) 2: 23-28. (in Russian)

Авторский коллектив:

Алексеева Татьяна Михайловна — заведующая кафедрой неврологии и психиатрии института медицинского образования и научно-исследовательской лаборатории неврологии научно-исследовательского отдела неврологии и нейрореабилитации Национального медицинского исследовательского центра им. В.А. Алмазова, д.м.н.; тел.: 8(812)702-37-49 доб. 001745, e-mail: atmspb@mail.ru

Скрипченко Наталья Викторовна — заместитель директора по научной работе, руководитель центра демиелинизирующих заболеваний и рассеянного склероза у детей Детского научно-клинического центра инфекционных болезней; заведующая кафедрой инфекционных болезней ФП и ДПО Санкт-Петербургского государственного педиатрического медицинского университета, д.м.н., профессор, заслуженный деятель науки РФ; тел.: 8(812)234-10-38, e-mail: snv@niidi.ru

Лобзин Сергей Владимирович — заведующий кафедрой неврологии имени академика С.Н. Давиденкова Северо-Западного государственного медицинского университета им. И.И. Мечникова, д.м.н., профессор; тел.: 8(812)303-50-00 доб. 8672, e-mail: Sergei.Lobzin@szgmu.ru

Демешонок Вера Сергеевна — врач-невролог Северо-Западного государственного медицинского университета им. И.И. Мечникова; тел.: 8(812)303-50-00 доб. 8672, e-mail: demeshonokvs@gmail.ru

Юркина Екатерина Александровна — ассистент кафедры неврологии имени академика С.Н. Давиденкова Северо-Западного государственного медицинского университета им. И.И. Мечникова, к.м.н.; тел.: 8(812)303-50-00 доб. 8672, e-mail: eayurkina@mail.ru

Назаров Владимир Дмитриевич — младший научный сотрудник лаборатории диагностики аутоиммунных заболеваний научно-методического центра по молекулярной медицине Первого Санкт-Петербургского государственного медицинского университета имени академика И.П. Павлова; тел.: 8(812)994-53-24, e-mail: Nazarov19932@mail.ru

Лапин Сергей Владимирович — заведующий лабораторией диагностики аутоиммунных заболеваний научно-методического центра по молекулярной медицине Первого Санкт-Петербургского государственного медицинского университета имени академика И.П. Павлова, к.м.н.; тел.: 8(812)994-53-24, e-mail: svlapin@mail.ru