

## ПЕРВЫЙ СЛУЧАЙ УСПЕШНОГО ЛЕЧЕНИЯ АКТИНОМИКОЗА КОЛЕННОГО СУСТАВА У РЕБЕНКА

О.П. Козлова, Н.В. Исаева, Ю.Л. Авдеенко, Н.Н. Клишко  
Северо-Западный государственный медицинский университет им. И.И. Мечникова,  
Санкт-Петербург, Россия

### First case of the successful treatment of actinomycosis of the knee in a child

O.P. Kozlova, N.V. Isaeva, Yu.L. Avdeenko, N.N. Klimko  
North-Western State Medical University named after I.I. Metchnikov, Saint-Petersburg, Russia

#### Резюме

*Цель:* актиномикоз у детей изучен недостаточно, количество публикаций ограничено. Актиномикоз коленного сустава встречается очень редко, заболевание имитирует туберкулез или злокачественные новообразования, что может привести к поздней диагностике и неадекватному лечению.

*Материалы и методы:* мы сообщаем о первом случае успешного лечения актиномикоза коленного сустава у 8-летней девочки. Диагноз был установлен на основании гистологического исследования послеоперационного материала.

*Результаты:* хирургическая резекция инфицированной ткани и антибактериальная терапия в течение 4,5 месяцев привели к положительному результату. В научной литературе подобных клинических примеров не найдено.

*Заключение:* впервые представлен случай успешного лечения актиномикоза коленного сустава у ребенка.

**Ключевые слова:** актиномикоз, *Actinomyces*, пенициллины.

#### Введение

Актиномикоз — это медленно прогрессирующая хроническая бактериальная инфекция, вызываемая грамположительными бактериями из семейства *Actinomycetaceae*, рода *Actinomyces* [1, 2]. Заболевание возникает преимущественно у иммунокомпетентных пациентов и проявляется в виде хронического гранулематозного воспалительного процесса [3, 13]. В мировой научной литературе выделяют 4 основные клинические формы актиномикоза: шейно-лицевой, органов брюшной полости, торакальный актиномикоз и актиномикоз центральной нервной системы (абсцессы головного мозга) [3, 4]. Актиномикоз суставов встречается крайне редко и чаще развивается как осложнение протезирования [5, 8, 10, 11, 9, 12].

**Цель исследования** — первое описание клинического случая актиномикоза коленного сустава у ребенка без предшествующего протезирования и обзор литературы.

#### Abstract

*Objectives.* Actinomycosis in children has not been studied enough, the number of publications is limited. Actinomycosis of the knee joint is very rare, the disease mimics tuberculosis or malignant neoplasms, which can lead to late diagnosis and inadequate treatment.

*Materials and methods.* We report on the first case of an 8-year-girl with actinomycosis knee. Diagnosis is based on histological examination.

*Results.* Surgical resection of infected tissue and long-term antibiotic therapy for 4.5 months was effective in the treatment of pediatric patient with knee actinomycosis. In the scientific literature no such clinical case was found.

*Conclusion.* Case of successful treatment of pediatric patient with knee actinomycosis is presented for the first time.

**Key words:** actinomycosis, *Actinomyces*, penicillins.

#### Материалы и методы

Пациентка А., 8 лет, жительница Республики Узбекистан, заболела в марте 2014 г., когда появились боль при движении и отечность мягких тканей в области левого коленного сустава. Стоит отметить, что анамнестические данные указывают на наличие травмы области левой стопы (колотая рана ржавым гвоздем) в мае 2013 г., за 1 год до появления жалоб. Также в течение последних 3 лет девочка отмечала травматизацию коленной области на занятиях танцами.

Пациентка наблюдалась амбулаторно с диагнозом «Инфекционно-аллергический артрит», получила терапию нестероидными противовоспалительными препаратами с кратковременным положительным эффектом. В августе 2014 г. усилились боль и ограничение движения в левом коленном суставе (рис. 1).

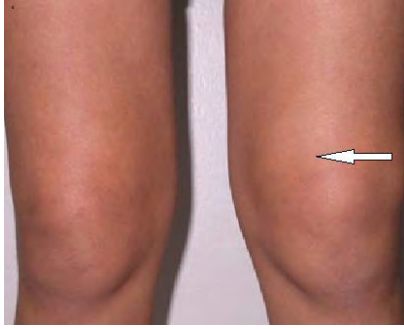

Рис. 1. Отечность мягких тканей в области левого коленного сустава (август 2014 г.)

Через 6 месяцев от начала заболевания пациентка была госпитализирована на ревматологическое отделение Санкт-Петербургского государственного педиатрического медицинского университета с диагнозом «Монартрит левого коленного сустава». При обследовании клинико-лабораторные показатели (клинический анализ крови, общий белок, АЛТ, АсТ, билирубин, сахар крови, ревматологические пробы) были в пределах нормы. На магнитно-резонансной томографии коленного сустава определяли неоднородное содержимое в проекции препателлярной сумки, распространяющееся на передне-латеральную поверхность, с четкими контурами, размером 50×8 мм.

В октябре 2014 г. (через 6,5 месяцев от начала заболевания) было проведено хирургическое удаление образования размерами 8×6×2 см, желтовато-бурого цвета, с участками некроза. При гистологическом исследовании послеоперационного материала в микологической клинике СЗГМУ им. И.И. Мечникова выявили признаки хронического гранулематозного воспаления, с очагами гнойного расплавления и наличием одиночных актиномикотических друз (рис. 2), окруженных многочисленными нейтрофилами.

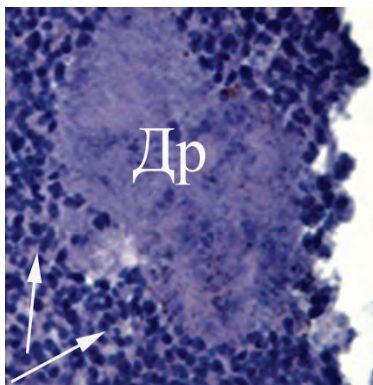


Рис. 2. Фрагмент мягких тканей коленного сустава с актиномикотической друзой (Др), окруженной многочисленными нейтрофилами (↑). Ув. ×200, окраска: гематоксилин-эозин

С диагнозом «Актиномикоз левого коленного сустава, состояние после оперативного лечения» пациентка поступила в микологическую клинику СЗГМУ им. И.И. Мечникова. Клинико-лабораторные показатели оставались в пределах нормы. Проведено лечение бензилпенициллином натриевой солью в дозе 8 млн ЕД в сутки в течение 10 дней (по 2 млн ЕД внутривенно 4 раза в сутки). Отмечали положительную динамику в виде уменьшения боли и увеличения объема движения в левом коленном суставе. В последующем пациентке был назначен амоксициллин в дозе 750 мг в сутки перорально. Через 3,5 месяца от начала лечения при контрольном осмотре общее самочувствие больной было удовлетворительное. Болевой синдром отсутствовал, объем движения левого коленного сустава был сохранен в полном объеме, показатели клинико-диагностических исследований были в пределах возрастной нормы (рис. 3). На магнитно-резонансной томографии области коленного сустава костно-травматических изменений в зоне сканирования выявлено не было.

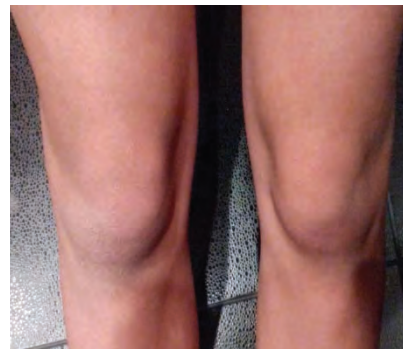

Рис. 3. Отсутствие патологических изменений коленного сустава

Длительность антибактериальной терапии составила 4,5 месяца.

Актиномикоз известен уже более 150 лет. Первое описание данного заболевания у человека было сделано немецким хирургом D. Izrael в 1878 г. Бактериальный возбудитель заболевания был назван *Actinomyces hominis* («лучистый гриб человека»). С тех пор существует ошибочное представление о микотической природе заболевания, которое можно встретить и в наши дни [2, 3, 15].

Актиномицеты относят к классу Bacteria, это грамположительные микроорганизмы, обычно анаэробы, но также могут быть факультативными ана- и аэробами. Известно более 20 возбудителей актиномикоза, из которых наиболее распространенным является *Actinomyces israelii* [15–17].

Актиномицеты – представители нормальной микробиоты полости рта, желудочно-кишечного тракта (ЖКТ), а также цервикального канала и влагалища [13, 14, 17].

Основным предрасполагающим фактором развития актиномикоза считают нарушение целостности кожи и слизистых оболочек на фоне снижения локальных механизмов противоинфекционной защиты [3, 4, 15]. Кроме того, актиномикоз может возникать вследствие аспирационного, лимфогенного и гематогенного распространения возбудителя [3].

Актиномикоз не имеет специфической клинической картины. Поэтому воспалительный очаг ошибочно принимают за злокачественное новообразование, болезнь Крона, туберкулез, а также другие бактериальные инфекции. Характерными, но неспецифичными клиническими признаками актиномикоза являются не имеющие четких анатомических границ плотный инфильтрат, а также образование гнойных полостей и свищей с сукровичным отделяемым [3, 4, 16].

Диагностика актиномикоза основана на выделении возбудителя при посеве материала из очага поражения или выявлении актиномикотической друзы в микропрепаратах при гистологическом исследовании [1, 3, 4, 15–17]. При лучевой диагностике оценивают объем поражения, а также косвенные признаки актиномикотического процесса (массивный плотный очаг повреждения, связь гнойного очага с окружающими тканями) [3, 17, 16].

Актиномикоз коленного сустава является крайне редкой формой данного заболевания. В базах данных Medline, PubMed с 1978 г. по настоящее время мы нашли описание лишь 8 случаев актиномикоза суставов. Описано 5 случаев актиномикоза тазобедренного сустава [6, 9, 10, 11, 12] и 3 случая актиномикоза коленного сустава [5, 7, 8]. Чаще актиномикоз суставов развивался как осложнение эндопротезирования [5, 9, 10, 11, 12]. У одной пациентки поражение тазобедренного сустава актиномицетами возникло на фоне иммуносупрессивной терапии [6]. В одном случае не удалось уточнить фактор риска при актиномикозе коленного сустава [8]. Нам не удалось найти описание актиномикоза сустава у детей. Мы впервые описали актиномикоз коленного сустава у ребенка, возникший после травмы левой стопы и постоянных травматических повреждений коленной области. Вероятно, травму стоит рассматривать как дополнительный фактор риска развития заболевания, с возможным распространением актиномицетов гематогенным путем.

Анализ литературных данных свидетельствует о том, что большинстве случаев этиологическим фактором актиномикоза сустава является *Actinomyces israelii* [6, 10, 11], реже *A. naeslundii* [5, 9], *A. gerencseriae* (ранее *Actinomyces israelii* серовар I) [12]. В представленном клиническом случае возбудителя выделить не удалось, поскольку

диагноз был установлен на основании выявления характерных для актиномикоза друз (гранул) при гистологическом исследовании операционного материала. Актиномикотические друзы — тканевые скопления колоний данных микроорганизмов, кальцийсодержащие образования с четко дифференцированным колбовидным краем и резко выраженной нейтрофильной экссудацией. Друзообразование возможно, если актиномицеты присутствуют в тканях в достаточном количестве и выделяют полисахариды, скрепляющие микроорганизмы в типичные гранулы [14]. Выявление друз является диагностически значимым для постановки диагноза [1, 3, 4, 14, 17]. Мы не увидели какой-либо специфической клинической картины при актиномикозе сустава, показатели общеклинических лабораторных тестов сохранялись в пределах референтных значений и не указывали на общую воспалительную реакцию.

Принципы лечения актиномикоза были заложены Peabody и Seabury в 1960 г. и предполагают длительное применение доз антибактериальных препаратов [1, 15, 17]. Продолжительность лечения и его эффективность зависят от локализации, распространенности инфекционного процесса и своевременности диагностики. Актиномицеты чувствительны ко многим антибактериальным препаратам, однако препаратом выбора остаются пенициллины [14, 16, 15]. Лечение начинают с парентерального применения натриевой соли бензилпенициллина по 12–24 млн Ед/сут. Продолжительность применения бензилпенициллина — 2–4 недели. После достижения клинического эффекта и стабилизации состояния больного показаны пероральные полусинтетические пенициллины, например амоксициллин. Антибактериальную терапию продолжают до достижения стойкой положительной динамики в состоянии пациента, основываясь на данных клинических и лабораторных исследований [3]. При любой форме актиномикоза необходимо комбинированное лечение — сочетание антибактериальной терапии и оперативного удаления пораженных тканей. Хирургическое лечение позволяет сократить сроки применения антибактериальной терапии и снизить возможность рецидива заболевания [3, 14]. Случаи актиномикоза сустава единичны, поэтому сроки лечения данного заболевания не регламентированы. Согласно данным литературы, длительность применения антибактериальной терапии составляет от 6 недель до 6 месяцев [5, 8, 9, 10, 11]. Нам для лечения актиномикоза коленного сустава у ребенка понадобилось 4,5 месяца.

### Заключение

Впервые представлен случай актиномикоза коленного сустава у ребенка. Следует учитывать

возможность развития актиномикоза сустава при указании в анамнезе на травму области поражения, неспецифическую клиническую картину, отсутствие ответа на лечение короткими курсами антибактериальной терапии. Наличие актиномикотических друз в материале из очага поражения позволяет поставить диагноз. Сочетание длительной антибактериальной терапии и хирургического удаления очага поражения лежит в основе успешного лечения актиномикоза коленного сустава.

#### Литература

1. Moniruddin A.B., Begum H., Nahar K. Actinomycosis: An Update. *Medicine today*. 2010; 22(1):43-47
2. Russo T.A., Mandell G.L., Bennet J.E., Dolin R. Agents of actinomycosis. *Principles and Practice of Infectious Diseases*. 6th ed. Churchill Livingstone; New York. 2005;p.2925 – 2932
3. Valour F., Sénéchal A., Dupieux C., Karsenty J., Lustig S., Breton P., Gleizal A., Bousset L., Laurent F., Braun E., Chidiac C., Ader F., Ferry T. Actinomycosis: etiology, clinical features, diagnosis, treatment, and management. *Infection Drug Resist.* 2014; 7:183 – 197
4. Bonnefond S., Catroux M., Melenotte C., Karkowski L., Rolland L., Trouillier S., Raffray L. Clinical features of actinomycosis: A retrospective, multicenter study of 28 cases of miscellaneous presentations. *Medicine (Baltimore)*. 2016; 95(24):e3923. doi: 10.1097/MD.0000000000003923
5. Ruhe J., Holding K., Mushatt D. Infected total knee arthroplasty due to *Actinomyces naeslundii*. *Scand J Infect Dis.* 2001;33:230 – 231
6. Dom K., Pittevels T. Synovial actinomycosis of the hip: case report and review. *Acta Orthopaedica Belgica*. 1999;65:242 – 244
7. Nicholson P., Kiely P., Street J., Mahalingum K. Septic arthritis due to *Actinomyces pyogenes*. *Injury*. 1998;29:640 – 642
8. Bose R., Karjoo R., Makarem E.H. Synovial actinomycosis of the knee: a case report. *British Journal of Surgery*. 1979;66:437
9. Wüst J., Steiger U., Vuong H., Zbinden R. Infection of a Hip Prosthesis by *Actinomyces naeslundii*. *Journal of Clinical Microbiology*. 2000;38(2):929 – 930
10. Petrini B., Welin-Berger T. Late infection with *Actinomyces israelii* after total hip replacement. *Scandinavian Journal of Infectious Diseases*. 1978; 10(4):313-314
11. Strazzeri J.C., Anzel S. Infected total hip arthroplasty due to *Actinomyces israelii* after dental extraction. A case report. *Clinical Orthopaedics and Related Research*. 1986;2106:128-131
12. Dubourg G., Delord M., Gouriet F., Fournier P., Drancourt M. *Actinomyces gerencseriae* hip prosthesis infection: a case report. *Journal of Medical Case Reports*. 2015; 9:223. doi: 10.1186/s13256-015-0704-7
13. Pierre I., Zarrouk V., Noussair L. Invasive actinomycosis: surrogate marker of a poor prognosis in immunocompromised patients. *International Journal of Infectious Diseases*. 2014;29:74-79
14. Клишко, Н.Н. Микозы: Диагностика и лечение / Н.Н. Клишко. – Руководство для врачей. 3-е изд. Перераб. И доп. – М.: Фармтек. – 2017. – 272 с.
15. Wong V.K., Turmezei T.D., Weston V.C. Actinomycosis. *British Medical Journal*. 2011;oct.:343. doi: <https://doi.org/10.1136/bmj.d6099>
16. Sung H.Y., Lee I.S., Kim S.I., Jung S.E., Kim S.W., Kim S.Y., Chung M.K., Kim W.C., Oh S.T., Kang W.K. Clinical features of abdominal actinomycosis: a 15-year experience of a single institute. *Journal of Korean Medical Science*. 2011;26(7):932-937. doi:10.3346/jkms.2011.26.7.932
17. Kozlova, O.P. A case of successful treatment of thoracic actinomycosis / O.P. Kozlova, R.M. Chernopyatov, V.S. Mitrofanov, Yu.V. Borzova, S.M. Nuraliev, A.K. Mirzabalayeva, N.N. Klimko // Problems of medical mycology. - 2013. - T.15, №2. - p. 35-40

ence of a single institute. *Journal of Korean Medical Science*. 2011;26(7):932-937. doi:10.3346/jkms.2011.26.7.932

17. Козлова, О.П. Случай успешного лечения торакального актиномикоза / О.П. Козлова [и др.] // Проблемы медицинской микологии. – 2013. – Т. 15, № 2. – С. 35 – 40.

#### References

1. Moniruddin A.B., Begum H., Nahar K. Actinomycosis: An Update. *Medicine today*. 2010; 22(1):43-47

2. Russo T.A., Mandell G.L., Bennet J.E., Dolin R. Agents of actinomycosis. *Principles and Practice of Infectious Diseases*. 6th ed. Churchill Livingstone; New York. 2005;p.2925 – 2932

3. Valour F., Sénéchal A., Dupieux C., Karsenty J., Lustig S., Breton P., Gleizal A., Bousset L., Laurent F., Braun E., Chidiac C., Ader F., Ferry T. Actinomycosis: etiology, clinical features, diagnosis, treatment, and management. *Infection Drug Resist.* 2014; 7:183 – 197

4. Bonnefond S., Catroux M., Melenotte C., Karkowski L., Rolland L., Trouillier S., Raffray L. Clinical features of actinomycosis: A retrospective, multicenter study of 28 cases of miscellaneous presentations. *Medicine (Baltimore)*. 2016; 95(24):e3923. doi: 10.1097/MD.0000000000003923

5. Ruhe J., Holding K., Mushatt D. Infected total knee arthroplasty due to *Actinomyces naeslundii*. *Scand J Infect Dis.* 2001;33:230 – 231

6. Dom K., Pittevels T. Synovial actinomycosis of the hip: case report and review. *Acta Orthopaedica Belgica*. 1999;65:242 – 244

7. Nicholson P., Kiely P., Street J., Mahalingum K. Septic arthritis due to *Actinomyces pyogenes*. *Injury*. 1998;29:640 – 642

8. Bose R., Karjoo R., Makarem E.H. Synovial actinomycosis of the knee: a case report. *British Journal of Surgery*. 1979;66:437

9. Wüst J., Steiger U., Vuong H., Zbinden R. Infection of a Hip Prosthesis by *Actinomyces naeslundii*. *Journal of Clinical Microbiology*. 2000;38(2):929 – 930

10. Petrini B., Welin-Berger T. Late infection with *Actinomyces israelii* after total hip replacement. *Scandinavian Journal of Infectious Diseases*. 1978; 10(4):313-314

11. Strazzeri J.C., Anzel S. Infected total hip arthroplasty due to *Actinomyces israelii* after dental extraction. A case report. *Clinical Orthopaedics and Related Research*. 1986;2106:128-131

12. Dubourg G., Delord M., Gouriet F., Fournier P., Drancourt M. *Actinomyces gerencseriae* hip prosthesis infection: a case report. *Journal of Medical Case Reports*. 2015; 9:223. doi: 10.1186/s13256-015-0704-7

13. Pierre I., Zarrouk V., Noussair L. Invasive actinomycosis: surrogate marker of a poor prognosis in immunocompromised patients. *International Journal of Infectious Diseases*. 2014;29:74-79

14. Klimko, N.N. Mycoses: Diagnosis and treatment / N.N. Klimko. – Manual for doctors. 3rd ed. Recycling And add. - M.: Farmtek. - 2017. - 272 p.

15. Wong V.K., Turmezei T.D., Weston V.C. Actinomycosis. *British Medical Journal*. 2011;oct.:343. doi: <https://doi.org/10.1136/bmj.d6099>

16. Sung H.Y., Lee I.S., Kim S.I., Jung S.E., Kim S.W., Kim S.Y., Chung M.K., Kim W.C., Oh S.T., Kang W.K. Clinical features of abdominal actinomycosis: a 15-year experience of a single institute. *Journal of Korean Medical Science*. 2011;26(7):932-937. doi:10.3346/jkms.2011.26.7.932

17. Kozlova, O.P. A case of successful treatment of thoracic actinomycosis / O.P. Kozlova, R.M. Chernopyatov, V.S. Mitrofanov, Yu.V. Borzova, S.M. Nuraliev, A.K. Mirzabalayeva, N.N. Klimko // Problems of medical mycology. - 2013. - T.15, №2. - p. 35-40

---

*Авторский коллектив:*

*Козлова Ольга Петровна* — ассистент кафедры клинической микологии, аллергологии и иммунологии Северо-Западного государственного медицинского университета им. И.И. Мечникова; тел.: +7-906-252-09-70, e-mail: olgakozlova07@gmail.com

*Исаева Нармина* — студентка 6-го курса лечебного факультета Северо-Западного государственного медицинского университета им. И.И. Мечникова; тел.: +7-931-369-37-31, e-mail: issa.narmina@mail.ru

*Авдеенко Юрий Леонидович* — старший научный сотрудник НИЛ патоморфологии и цитологии Научно-исследовательского института медицинской микологии им. П.Н. Кашкина Северо-Западного государственного медицинского университета им. И.И. Мечникова, к.м.н.; тел.: +7-911-113-05-80, e-mail: yurii.Avdeenko@szgmu.ru

*Климко Николай Николаевич* — заведующий кафедрой клинической микологии, аллергологии и иммунологии Северо-Западного государственного медицинского университета им. И.И. Мечникова, д.м.н., профессор; тел.: 8(812)303-51-46, e-mail: n\_klimko@mail.ru