

## ПРОТИВОВИРУСНАЯ ТЕРАПИЯ ХРОНИЧЕСКОГО ГЕПАТИТА С, ОСЛОЖНЁННОГО СИСТЕМНЫМ КРИОГЛОБУЛИНЕМИЧЕСКИМ ВАСКУЛИТОМ

Н.В. Дунаева<sup>1</sup>, В.Е. Карев<sup>2</sup>, О.А. Воробьева<sup>3</sup>, А.В. Мазинг<sup>4</sup>, С.В. Лапин<sup>4</sup>, А.В. Смирнов<sup>5</sup>, Д.А. Гусев<sup>1</sup>

<sup>1</sup> Центр по борьбе со СПИД и инфекционными заболеваниями, Санкт-Петербург, Россия

<sup>2</sup> Научно-исследовательский институт детских инфекций, Санкт-Петербург, Россия

<sup>3</sup> Национальный центр клинической морфологической диагностики, Санкт-Петербург, Россия

<sup>4</sup> Первый Санкт-Петербургский государственный медицинский университет имени академика И.П. Павлова, Санкт-Петербург, Россия

<sup>5</sup> Новгородский государственный университет имени Ярослава Мудрого, Великий Новгород, Россия

### Antiviral therapy of chronic hepatitis C complicated by systemic cryoglobulinemic vasculitis

N.V. Dunaeva<sup>1</sup>, V.E. Karev<sup>2</sup>, O.A. Vorobyeva<sup>3</sup>, A.V. Mazing<sup>4</sup>, S.V. Lapin<sup>4</sup>, A.V. Smirnov<sup>5</sup>, D.A. Gusev<sup>1</sup>

<sup>1</sup> Centers for AIDS and Other Infectious Diseases, Saint-Petersburg, Russia

<sup>2</sup> Science Research Institute of Children's Infections, Saint-Petersburg, Russia

<sup>3</sup> National Center of Clinical Morphological Diagnostics, Saint-Petersburg, Russia

<sup>4</sup> First Saint-Petersburg State Medical University named after I.P. Pavlov, Saint-Petersburg, Russia

<sup>5</sup> Novgorod State University named after Yaroslav-the-Wise, Veliky Novgorod, Russia

### Резюме

В статье приводится анализ существующих данных о механизмах развития, прогрессирования и подходах к терапии хронического гепатита С, осложнённого системным криоглобулинемическим васкулитом с поражением почек. Демонстрируется случай хронического гепатита С 1b генотипа с фиброзом 1 степени по Metavir, осложнённый развитием смешанной криоглобулинемии II типа с продукцией моноклонального IgM/каппа, криоглобулинемическим васкулитом с поражением сосудов кожи (геморрагический васкулит), печени (альтеративно-пролиферативный васкулит) и почек (мембрано-пролиферативный гломерулонефрит III типа). Назначение безинтерферонового режима Дасабувир; Омбитасвир+Паритапревир+Ритонавир в качестве первой линии терапии без назначения стероидов и/или цитостатиков привело к достижению устойчивого вирусологического ответа к 12-й неделе после завершения терапии, значительному снижению уровня криокрита с 27% до 8%, подавлению продукции парапротеина IgMкаппа, кардинальному уменьшению кожных высыпаний, нормализации скорости клубочковой фильтрации, исчезновению протеинурии и значимому снижению эритроцитурии.

**Ключевые слова:** хронический гепатит С, криоглобулинемия, криоглобулинемический васкулит, гломерулонефрит, паритапревир, омбитасвир, дасабувир, 3D-терапия.

### Введение

Хронический гепатит С (ХГС) представляется собой междисциплинарную проблему, по-

### Abstract

Literature analysis of published data on mechanisms of infection, disease progression and treatment of chronic hepatitis C, associated with systemic cryoglobulinemic vasculitis and kidney involvement is presented. A clinical case of effective treatment of cryoglobulinemic vasculitis associated with HCV infection is described. Female with HCV infection genotype 1b with liver fibrosis 1 grade Metavir developed clinical picture of essential mixed cryoglobulinemia II type with monoclonal IgM/kappa production. Cryoglobulinemia was presented with skin hemorrhagic vasculitis, proliferative vasculitis of small liver vessels, kidney involvement with III type membranoproliferative glomerulonephritis. Treatment with Dasabuvir;Ombitasvir+Paritaprevir+Ritonavir without immunosuppressive medications or steroids resulted in persistent virologic response by 12 weeks after administration and also dramatic reduction of cryoglobulinemia from 27% to 8%, suppression of detectable IgM/kappa production, diminished skin vasculitis, restoration of glomerular filtration rate, proteinuria and decrease in erythrocyturia.

**Key words:** chronic hepatitis C, cryoglobulinemia, cryoglobulinemic vasculitis, glomerulonephritis, paritaprevir, ritonavir, ombitasvir, dasabuvir, 3D therapy.

скольку осложняется развитием разнообразной системной внепеченочной симптоматики, которую можно проследить у 44,6% пациентов

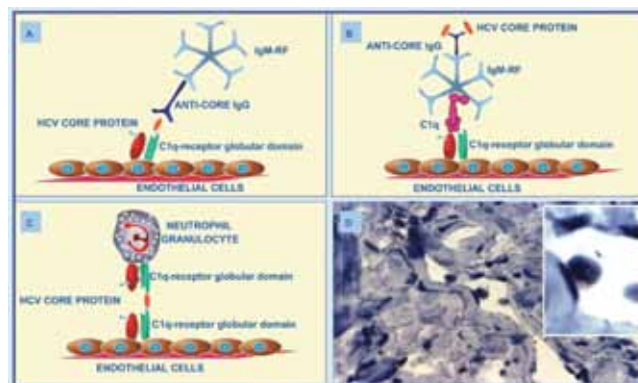
[1]. Смешанная криоглобулинемия – патологическое состояние, при котором в крови обнаруживают иммуноглобулины, способные преципитировать при снижении температуры ниже 37°C [2], является одним из наиболее частых внепечёночных проявлений ХГС. В ряде случаев криоглобулинемия становится «патогенетическим звеном» в формировании других ассоциированных с инфекцией, вызванной вирусом гепатита С (HCV-инфекцией), патологий, таких как криоглобулинемический васкулит и мембрано-пролиферативный гломерулонефрит (МБПГН).

### Патогенез и клинические проявления криоглобулинемии

Синтез криоглобулинов большинство исследователей связывают с хронической стимуляцией вирусом гепатита С В-лимфоцитов. В результате такой стимуляции в лимфоцитах происходят генетические изменения, которые ведут к пролиферации клонов с определённым вариантом сборки варибельных областей тяжёлых (VH) и лёгких (VL) цепей генов иммуноглобулинов, в основном – VH 51p1 и/или VLkv325 [3]. Отмечается селективная пролиферация этих уникальных клонов и их длительная циркуляция в организме [4]. Элиминация криоглобулинов зависит от функции ретикуло-эндотелиальной системы печени, за счёт которой происходит удаление из организма циркулирующих иммунных комплексов, в том числе криоглобулинсодержащих [5].

Криоглобулинемические комплексы способны связываться с C1q-рецепторами на эндотелиоцитах сосудов за счёт содержащегося в них сог протеина HCV [6] или связанного с ревматоидным фактором класса IgM C1q-комплексом, как было показано в [7] (рис. 1).

В сосудах клубочков почек на фоне «заякорения» иммунных комплексов происходит активация системы комплемента по классическому пути. Продукты каскада активации комплемента хемотаксически привлекают макрофаги и нейтрофилы из циркулирующей крови, которые, в свою очередь, за счёт провоспалительных цитокинов вызывают формирование экссудативно-воспалительной реакции. Резидентные клетки клубочка (эндотелиоциты, мезангиоциты) реагируют на провоспалительные цитокины и мембран-атакующий комплекс (МАК) системы комплемента пролиферацией, продукцией ростовых факторов. В результате формируются характерные для гломерулонефрита морфологические признаки: удвоение базальных мембран, пролиферация мезангиоцитов, увеличение объёма мезангиального матрикса, образование зон склероза [8].



**Рис. 1.** HCV-core протеин связан с антителами к нему (anti-core IgG), которые, в свою очередь, связаны с молекулами ревматоидного фактора класса IgM. Этот мультимолекулярный комплекс взаимодействует с C1q-рецептором эндотелиальных клеток через HCV-core протеин (A) или через C1q-протеин системы комплемента (B). Аналогичный способ может быть предложен для фиксации нейтрофилов (C). D – биопсия кожи пациента с криоглобулинемией. Адаптировано по [7]

Сосуды печени реагируют на циркулирующие содержащие криоглобулины иммунные комплексы сходным образом. В них также происходит отложение иммунных комплексов, активация системы комплемента и реакция резидуальных клеток печени на медиаторы воспаления, с формированием альтеративно-пролиферативно повреждения артерий портальных трактов. Так, С.Ю. Милованова и соавт. [9], описывая гистологические изменения печени больных ХГС с криоглобулинемией, отмечают, что у 30,2% пациентов выявляются изменения мелких ветвей а. hepatica в виде пролиферации гладкомышечных клеток, преимущественно у больных с морфологическими признаками фиброза или цирроза печени. Следует отметить, что у пациентов с криоглобулинемическим васкулитом, ассоциированным с инфекцией, вызванной вирусом гепатита В (HBV-инфекцией), формируются аналогично выглядящие при светооптическом исследовании альтеративно-пролиферативные изменения сосудов печени [10].

Клиническая картина ХГС с мультисистемными проявлениями зачастую характеризуется дебютом инфекционного процесса с внепечёночной, например, почечной симптоматикой [11] и/или доминирование почечной патологии в картине заболевания и ближайшем прогнозе [11–14]. В результате многие пациенты длительное время наблюдаются только у специалистов неинфекционного профиля, в том числе гематологов, неврологов, ревматологов, нефрологов и получают лишь симптоматическую терапию, соответствующую ведущему клиническому проявлению. Нами ранее подробно освещались клинические проявления

поражения почек у больных ХГС [15]. Резюмируя предыдущую публикацию, отметим, что клинические проявления поражения почек у пациентов с HCV могут варьировать от бессимптомных изменений в анализах мочи (протеинурии, микрогематурии) до развития быстро прогрессирующего нефритического синдрома и острого повреждения почек ренального характера. Как правило, формированию криоглобулинемического мембрано-пролиферативного гломерулонефрита клинически соответствует появление существенной протеинурии (>1 г/сутки), гематурии, нефритического или нефротического синдромов [5, 16, 17]. В дальнейшем темпы развития терминальной почечной недостаточности существенно варьируют, а рецидивы нефротического или острого нефритического синдрома нередко совпадают с появлением/нарастанием проявлений кожного васкулита.

#### **Подходы к противовирусной терапии ХГС, осложнённого системным криоглобулинемическим васкулитом**

Лечение пациентов с ХГС, осложнённым системным криоглобулинемическим васкулитом, представляет определённые трудности в связи с необходимостью в ряде случаев сочетания этиологической противовирусной терапии и патогенетической коррекции нарушений функции отдельных органов.

Противовирусная терапия применялась с момента выявления связи между вирусом и развитием HCV-ассоциированной патологии. Изначально использовался интерферон короткого действия в разных дозировках в монотерапии, а также в сочетаниях с рибавирином или метилпреднизолоном. Использование пегилированного интерферона в сочетании с рибавирином [18] позволило значительно повысить эффективность терапии. Однако в связи с необходимостью дозировать рибавирин в зависимости от скорости клубочковой фильтрации (СКФ), риском необратимого ухудшения функции почек, а также побочными эффектами интерферона данный режим рекомендовался в руководствах с оговорками и никогда в нашей стране широко не использовался практическими врачами-инфекционистами.

В последние годы зарегистрированы схемы противовирусной терапии без интерферона, основанные на использовании препаратов с прямым противовирусным действием, обладающие высокой эффективностью и хорошим профилем безопасности. В связи с этим их можно использовать и у пациентов с клинически выраженными внепечёночными проявлениями. В апреле 2015 г. крупнейшая международная группа по изучению заболеваний печени EASL (European Association for the Study of the Liver) [19] в клини-

ческих рекомендациях для пациентов с клинически значимыми внепечёночными проявлениями HCV-инфекции, в том числе с клиническими признаками криоглобулинемического васкулита, ассоциированного с HCV, нефропатией, ассоциированной с содержащими HCV-иммунными комплексами, рекомендовала проводить противовирусную терапию в приоритетном порядке вне зависимости от уровня вирусной нагрузки и степени фиброза (уровень доказательности – A1). Схема, содержащая Дасабувир; Омбитасвир + Паритапревир + Ритонавир, называемая в профессиональных кругах «3D-режим» (англ. 3 Direct Acting Antivirals), поскольку содержит три препарата с прямым противовирусным действием, является одной из предпочтительных комбинаций для пациентов с 1 генотипом HCV. Данные препараты выводятся через печень, поэтому могут применяться у пациентов с тяжёлыми поражениями почек (уровень доказательности – A1) [19].

В отечественной литературе пока нет описаний применения «3D-режима» для лечения ХГС, осложнённого криоглобулинемическим мембрано-пролиферативным гломерулонефритом. В связи с этим мы представляем результаты успешного лечения криоглобулинемического васкулита с поражением почек, ассоциированного с ХГС.

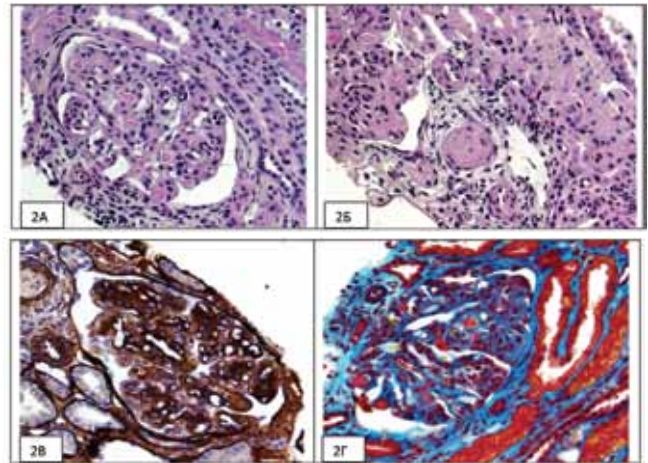
#### **Клинический пример**

Пациентка 1977 г.р. Анамнестически срок заражения HCV-инфекцией неизвестен. Острого гепатита не было, наркотики, гемотрансфузии, донорство отрицает, в 1979 г. перенесла аппендэктомию, в 2001 г. – аборт с последующим повторным выскабливанием полости матки. У мужа хронический гепатит В, антител к HCV нет. Антитела к HCV (HCVAb) у пациентки выявили в 2004 г. при обследовании во время беременности. С этого же периода наблюдалась транзиторная геморрагическая сыпь на нижних конечностях, которая проходила бесследно. С 2007 г. больная отмечала регулярные геморрагические высыпания на нижних конечностях, преимущественно на голенях, оставляющие за собой гиперпигментацию. Состояла на учёте у участкового инфекциониста, но степень фиброза, вирусная нагрузка не исследовались, и противовирусную терапию больная не получала в связи с «нормальным уровнем трансаминаз». Весной 2014 г. появились мелкие язвы в области голеней. Получала по назначению хирурга поликлиники местную симптоматическую терапию с положительным эффектом. Летом 2014 г. отметила эпизод макрогематурии после авиаперелёта, а с осени этого же года артериальное давление установилось на цифрах 160/100 мм рт. ст. с подъёмами до 200/100 мм рт. ст. В общих анализах мочи появилась гематурия до 40–50 клеток в поле зре-

ния. В апреле 2015 г. при обследовании в нефрологическом отделении 31-й больницы были выявлены криоглобулины. Выполнена биопсия почек (рис. 2–3). Светооптическое исследование материала нефробиопсии показало резкое увеличение размеров клубочков, их дольчатый вид и выраженную гиперклеточность в мезангиальном пространстве и просветах капилляров. Хорошо был представлен характерный для криоглобулинемического нефрита признак – многочисленные фуксинофильные «псевдотромбы», формирующиеся в результате протрузии субэндотелиальных депозитов в просвет капилляров. Аналогичные изменения отмечены и в единичных артериолах. Обнаруженные диффузное удвоение контура и нарушение световой структуры гломерулярной базальной мембраны в виде ее «вакуолизации» и зернистости сами по себе не являются специфическими для криоглобулинемического повреждения клубочков, но характерны для него. При наличии сегментарного склероза в 40% клубочков полностью склерозированные клубочки в материале биопсии отсутствовали. Атрофия канальцев и интерстициальный фиброз отсутствовали. Иммунофлюоресцентное исследование позволило определить иммунокомпозицию депозитов, которые в мезангиальном, субэндо- и субэпителиальном пространствах клубочков, а также в составе «псевдотромбов» были представлены IgG(++++), IgM(++++), компонентами системы комплемента C1q(+) и C3(+), легкой цепью карра(++++) при следовой экспрессии легкой цепи lambda(+/-). По результатам исследования установили МБПГН III типа с преобладающей иммуноэкспрессией IgM, IgG и выраженной рестрикцией легкой цепи lambda.

Сцинтиграфически было выявлено резкое снижение функции паренхимы обеих почек. В период госпитализации креатинин 0,102 ммоль/л (что соответствует СКФ, рассчитанной по сокращённой формуле MDRD 53 мл/мин, по формуле СКД-ЕРІ (2009) – 60 мл/мин), протеинурия в разовых анализах мочи 2,2–2,71 г/л, эритроцитурия. Также выявлена анемия II степени (уровень гемоглобина 82 г/л), снижение уровней общего белка до 49 г/л и альбумина до 27,1 г/л, незначительное повышение АСАТ до 45,3 ед/л. Уровни АЛАТ, ЩФ, билирубина, мочевины, калия, натрия, хлоридов, холестерина в пределах нормы; антител к ДНК, антинейтрофильных цитоплазматических антител не выявлено. Больная выписана под амбулаторное наблюдение инфекциониста для решения вопроса о противовирусной терапии перед последующей иммуносупрессивной терапией гломерулонефрита.

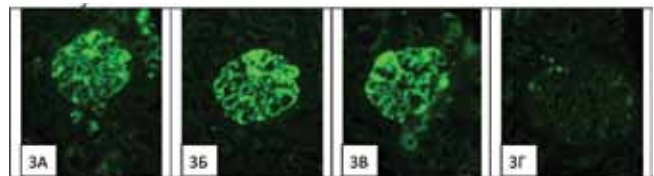
При обследовании у врача-инфекциониста в мае 2015 г. беспокоили: высыпания в области нижних конечностей, которые провоцировались



**Рис. 2.** Световая микроскопия; ув.  $\times 200$ . А – резко увеличенный клубочек, с выраженной мезангиальной и эндокапиллярной гиперклеточностью, представленной преимущественно нейтрофильными лейкоцитами с очаговым кариорексисом. Капиллярная стенка значительно утолщена за счет субэндотелиальных PAS-позитивных депозитов, с формированием в просветах капилляров многочисленных PAS-позитивных «псевдотромбов». Окраска PAS-реакция.

Б – стенки артериол незначительно утолщены за счет гипертрофии мышечного слоя; просвет одной из артериол обтурирован PAS-слабопозитивным «псевдотромбом». Окраска PAS-реакция.

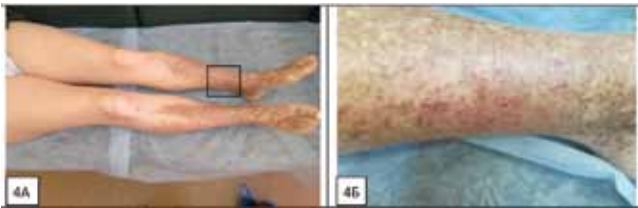
В – резко увеличенный клубочек, с мезангиальной и эндокапиллярной гиперклеточностью, с резким утолщением капиллярной стенки. Гломерулярная базальная мембрана с отчетливым удвоением контура; в пространстве между контурами многочисленные мононуклеары. В просветах капилляров умеренно импрегнированные солями серебра «псевдотромбы». Просвет одной из прилежащих артериол обтурирован «псевдотромбом», не импрегнированным солями серебра. Окраска импрегнация солями серебра по Джонсу. Г – резко увеличенный клубочек с фуксинофильными субэндотелиальными депозитами, с их протрузией в просвет капилляров и формированием многочисленных фуксинофильных «псевдотромбов». Модифицированная окраска трихромом по Массону



**Рис. 3.** Монтаж. Иммунофлюоресцентная микроскопия (свежезамороженные срезы). Ув.  $\times 200$ . Субэндотелиальная, мезангиальная и сегментарная субэпителиальная гранулярная массивная сливная экспрессия: (А) IgG(++++); (Б) IgM(++++); (В) легкой цепи карра(++++); (Г) рестрикция (следовая экспрессия) легкой цепи lambda(+/-)

минимальными физическими нагрузками, в том числе нахождением в вертикальном положении более 30 мин, любым выходом на улицу, началом менструаций; слабость, артралгии умеренной выраженности, наличие периодов «розовой мочи». Иммуносупрессивной терапии больная не получила.

Объективно – состояние удовлетворительное, сознание ясное. Рост 158 см, вес 66 кг. Кожные покровы бледные, геморрагические высыпания свежие необильные (20–30 штук) диаметром от 2 до 5 мм на бёдрах, а также обильные геморрагии на фоне гиперпигментации на голених и тыльной поверхности стоп (рис. 4).



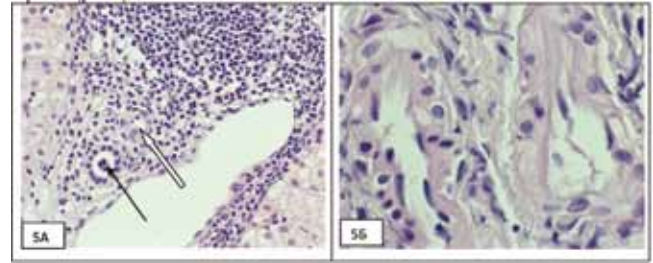
**Рис. 4.** Состояние пред стартом противовирусной терапии. Коричневая гиперпигментация голених (А, Б). Свежие геморрагические высыпания (розового цвета) на голених и бёдрах.

Артериальное давление 140/80 мм рт.ст., пульс 76 уд/мин. Ультрасонографически печень (КВР 134 мм, ТЛД 71 мм) и селезёнка (105\*45 мм) не увеличены, воротная вена (11 мм) и селезёночная вена (5 мм) не расширены, диффузные изменения печени.

Данные лабораторных методов обследования приведены в таблице.

Выявлен генотип 1b HCV, вирусная нагрузка – 471000 МЕ/мл, признаки перенесённой HBV-инфекции (антитела к HBsAg в количестве 11,5 мЕд/мл, HBsAg (+), HBeAg (-), HBeAb (-), ДНК HBV (-), HDVAb (-). Детектированы криоглобулины в количестве 32% с активностью ревматоидного фактора (РФ), обнаружен парапротеин IgM/каппа. Не было выявлено антинуклеарного фактора, антимиохондриальных антител, антител к гладким мышцам, антител к микросомам печени и почек 1 типа, антител к обкладочным клеткам желудка, антител к двухспиральной ДНК класса IgG, антител к нуклеосомам класса IgG, увеличения содержания альфа-фетопротеина. Выполнена биопсия печени: хронический вирусный гепатит со слабой гистологической активностью (индекс гистологической активности по R.G. Knodell 8 баллов, по Metavir A1), распространённые альтеративно-пролиферативные изменения билиарного эпителия без формирования дуктопии (вероятно, вторичные, в структуре вирусного гепатита), неравномерно выраженные явления нетяжёлого

фиброза (степень выраженности фиброза по R.G. Knodell 1 балл, по Metavir F1). Распространённые альтеративно-пролиферативные изменения артерий порталных трактов (рис. 5).



**Рис. 5.** Обильная инфильтрация стромы расширенного порталного тракта лимфоцитами (А). Десквамация клеток билиарного эпителия в просвет желчного протока (черная стрелка). Альтеративно-пролиферативные изменения стенки артерии (белая стрелка). Окраска гематоксилином и эозином. Ув. ×200. Извитость артерии порталного тракта, утолщение стенок за счет отека, выраженной гиперплазии клеток меди, тяжёлые альтеративно-пролиферативные изменения эндотелиальных клеток (Б). Окраска гематоксилином и эозином. Ув. ×1000

На основании полученных данных больной был поставлен диагноз:

*Хронический гепатит С 1b генотип, низкая вирусная нагрузка, слабая гистологическая активность процесса в печени, низкий уровень фиброза печени. Осложнение: смешанная криоглобулинемия 2 типа с активностью IgM каппа, криоглобулинемический геморрагический васкулит с поражением сосудов кожи, печени (альтеративно-пролиферативный васкулит), почек (МБПГН III типа, хроническая болезнь почек II ст., вторичная артериальная гипертензия II ст.)*

*Вторичная железодофицитная анемия II ст.*

*Сопутствующая патология: перенесённая HBV-инфекция.*

С октября 2015 г. больная была переведена с амлодипина и периндоприла (5 + 5 мг) на фозиноприл 10 мг, т.к. амлодипин нежелательно использовать с данной схемой противовирусной терапии, и было начато лечение комбинацией Дасабувир; Омбитасвир + Паритапревир + Ритонавир («Викейра Пак», AbbVie Inc. (США), рег. номер ЛП-002965 от 21.04.2015 г.). Также был начат приём железа протеин сукцинат 800 мг в сутки, в сочетании с фолиевой кислотой 4 мг и аскорбиновой кислотой 100 мг для лечения железодофицитной анемии, однако препараты для лечения анемии больная принимала нерегулярно.

Переносимость терапии была на очень хорошем уровне. Значительно уменьшились слабость,

Данные лабораторных методов обследования в динамике

Показатель	Первично (май 2015 г.)	Старт	ПВТ, недели				Наблюдение после ПВТ	
			2	4	8	12	1 мес.	3 мес.
АЛАТ, ед/л	24,95	25	14,02	12	15,2	10	8	11
АСАТ, ед/л	31,22	30	15,85	17	21,2	15	11	15
Билирубин, мкмоль/л	3,92	7,3	4,95	8,7	8,9	5,0	7,0	8,6
Креатинин, мкмоль/л	90,91	84	77,79	79	71,2	68	70	48
СКФ MDRD, мл/мин	60	66	72	71	80	84	81	126
СКФ СКD-EPI (2009), мл/мин	69	76	84	82	93	98	95	120
Железо, мкмоль/л	5,9	9,4	6,18	13,1	9,2	8,3	26,1	15,5
ГГТП (N до 42), ед/л	—	—	17,17	17	15,6	13	—	—
ЩФ (N до 105), ед/л	—	—	102,6	203	153,1	136	141	91
Фибриноген (N 1,8-3,5), г/л	3,87	4,5	—	9,9	3,55	4,1	3,1	3,1
C-РБ (N<10), г/л	—	3,0	—	12	0,7	5,0	—	—
Криоглобулины, (%)	32	27	—	15	23	9	18	8
РФ 37°C (N<20), МЕ/мл	125	77	—	78	54	61	62	29
РФ 4°C (N<20), МЕ/мл	<20	<20	—	<20	<20	58	<20	<20
Парапротеин IgMкапша, г/л	2,0	Не сделан	—	3,21	3,52	3,02	1,53	0
РНК HCV, МЕ/мл	471000	115000	отр	отр	отр	отр	отр	отр
Гемоглобин, г/л	89	82	88	102	95	109	117	111
Эритроциты, $\times 10^{12}$ кл/л	3,39	3,05	3,17	3,58	3,52	3,93	4,1	4,49
Тромбоциты, $\times 10^9$ кл/л	234	182	209	184	245	180	188	199
Лейкоциты, $\times 10^9$ кл/л	6,6	4,7	5,71	5,0	6,1	5,3	5,6	5,44
СОЭ, мм/ч	12	9	19	21	12	10	9	2
<i>Анализ мочи</i>								
Белок (N<0,1), г/л	5,0	1,12	0,23	0,17	0	0	<0,1	0
Эритроциты, (N 0 – 11) кл/мкл	1221	1182	1071	413	59	105	56	81

боли в суставах, частота и обильность высыпаний. Пациентка начала не только выходить из квартиры, но и проходить значительные расстояния с 4-й недели терапии. Субъективно в первый месяц терапии очень редко отмечала ночной зуд лёгкой степени, сопровождавшийся подъёмом щелочной фосфатазы до 2 норм к 4-й неделе терапии (при нормальных уровнях билирубина и ГГТП); с 4-й недели зуд прекратился, уровень щелочной фосфатазы нормализовался самостоятельно.

В ходе лечения со второй недели терапии фиксировалась авиремия, уровень криокрита колебался с тенденцией к снижению. Протеинурия прекратилась полностью с 8-й недели, макрогематурия — со второй недели терапии, но микрогематурия наблюдалась в течение всего курса лечения (см. табл.).

Через 12 недель после завершения терапии зафиксирован устойчивый вирусологический ответ (УВО 12). Пациентка чувствует себя хорошо, периодически беспокоит лёгкая слабость и эпизодиче-

ские необильные высыпания на нижних конечностях. Показатели печёночной функции в пределах нормальных значений, криокрит 8%, парапротеин IgM/капша отсутствует. Скорость клубочковой фильтрации восстановилась до 120 мл/мин по формуле СКD-EPI (2009), протеинурия отсутствует, сохраняется минимальный уровень гематурии (см. табл.). Следует отметить, что у пациентки при наличии сегментарного склероза 40% клубочков полностью склерозированные клубочки отсутствовали, что является прогностически благоприятным фактором. Другой важной особенностью представляется отсутствие на момент биопсии признаков атрофии канальцев и интерстициального фиброза. С этими факторами связано, по всей видимости, значимое улучшение состояние почек после противовирусной терапии ХГС.

Представленный клинический случай демонстрирует прекрасную эффективность «3D-терапии» не только в отношении HCV-инфекции, но и в отношении патогенетически

ассоциированных с вирусом осложнений, проявившуюся снижением уровня криокрита с 27% до 8%, прекращением продукции парапротеина IgM/каппа, кардинальным уменьшением кожных высыпаний, значительным улучшением функции почек: СКФ MDRD увеличилась с 66 до 126 мл/мин, СКФ СКД-ЕРІ (2009) — с 76 до 120 мл/мин; субнефротическая протеинурия исчезла, значительно снизилась эритроцитурия.

Таким образом, при HCV-инфекции внепечёночные проявления могут доминировать в картине заболевания. Поэтому все пациенты с васкулитами должны быть своевременно обследованы на наличие криоглобулинов и вирус гепатита С. Пациентам с HCV-ассоциированным криоглобулинемическим васкулитом целесообразно в качестве первой линии терапии применять безинтерфероновый режим Дасабувир; Омбитасвир + Паритапревир + Ритонавир, поскольку данные препараты являются этиотропными, обладают хорошим профилем безопасности и высокой эффективностью.

#### Литература

- Игнатова, Т.М. Внепечёночные проявления хронического вирусного гепатита С / Т.М. Игнатова [и др.] // Тер. архив. — 1998. — № 11. — С. 9–16.
- Brady HR., Wilcox CS. Therapy in nephrology and hypertension: a companion to Brenner and Rector's The kidney. USA: W.B. Saunders Company; c.1999. Chapter 18, Cryoglobulinemia; p.125-129.
- Ivanovski M, Silvestri F, Pozzato G, Anand S, Mazzaro C, Burrone OR, Efremov DG Somatic hypermutation, clonal diversity, and preferential expression of the VH 51p1/ VLkv325 immunoglobulin gene combination in hepatitis C virus — associated immunocytomas. Blood. 1998 Apr.1; 91(7):2433-42.
- Дунаева, Н.В. Криоглобулинемия и вирус гепатита С / Н.В. Дунаева, Е.В. Эсауленко // Журнал инфектологии. — 2011. — Т. 3, № 2. — С. 15–20.
- Константинова, Н.А. Криоглобулины и патология / Н.А. Константинова. — М.: Медицина, 1999. — 176 с.
- Sansonno D, Tucci FA, Ghebrehiwet B, Lauletta G, Peerschke EI, Conteduca V, Russi S, Gatti P, Sansonno L, Dammacco F. Role of the receptor for the globular domain of C1q protein in the pathogenesis of hepatitis C virus-related cryoglobulin vascular damage. J Immunol. 2009 Nov 1; 183(9): 6013-20.
- Sansonno D, Carbone A, De Re V, Dammacco F. Hepatitis C virus infection, cryoglobulinaemia, and beyond. Rheumatology (Oxford). 2007 Apr; 46(4): 572-8.
- Смирнов, А.В. Клинические рекомендации по диагностике, лечению и прогнозу мембранопролиферативного гломерулонефрита / А.В. Смирнов [и др.] // Нефрология. — 2014. — Т. 18, № 6. — С. 82–93.
- Милованова, С.Ю. Полиморфизм клинических проявлений криоглобулинемического васкулита, ассоциированного с хроническим гепатитом С / С.Ю. Милованова, Л.В. Козловская, Н.Б. Гордовская // Альманах клинической медицины. — 2014. — № 30. — С. 46–51.

11. Дунаева, Н.В. Криоглобулинемический васкулит, ассоциированный с хроническим гепатитом В: клинические наблюдения и обзор литературы / Н.В. Дунаева [и др.] // Инфекция и иммунитет. — 2014. — Т. 4, № 3. — С. 284–292.

12. Wong W, Denton M, Rennke HG, Lin J. Hepatitis C, proteinuria and renal insufficiency. Am. J. of Kidney Dis. 2004 Nov; 44(5): 924-9.

13. Милованова, С.Ю. Моноклональные антитела к В-лимфоцитам (ритуксимаб) в лечении HCV-ассоциированного криоглобулинемического гломерулонефрита тяжёлого течения / С.Ю. Милованова [и др.] // Тер. архив. — 2007. — № 6. — С. 69–72.

14. Смирнов, А.В. Случай криоглобулинемического гломерулонефрита при гепатите С / А.В. Смирнов [и др.] // Нефрология. — 2007. — Т. 11, № 4. — С. 99–103

15. Дунаева, Н.В. Противовирусная терапия хронического гепатита С, осложнённого развитием криоглобулинемии с поражением почек (клинические примеры) / Н.В. Дунаева // Актуальные вопросы социально-значимых инфекций: материалы 10-й юбилейной Российско-итальянской конференции. — В.Новгород; НовГУ им. Ярослава Мудрого, 2011. — С. 87–94.

16. Добронравов, В.А. Поражение почек и хронический вирусный гепатит С / В.А. Добронравов, Н.В. Дунаева // Нефрология. — 2008. — Т. 12, № 4. — С. 9–19.

17. Козловская, Л.В. Факторы риска прогрессирования криоглобулинемического гломерулонефрита, связанного с вирусом гепатита С / Л.В. Козловская [и др.] // Клин. медицина. — 2001. — № 4. — С. 32–35.

18. Roccatello D, Fornasier A, Giachino O, Rossi D, Beltrame A, Banfi G, Confalonieri R, Tarantino A, Pasquali S, Amoroso A, Savoldi S, Colombo V, Manno C, Ponzetto A, Moriconi L, Pani A, Rustichelli R, Di Belgiojoso GB, Comotti C, Quarenghi MI. Multicenter study on hepatitis C virus related cryoglobulinemic glomerulonephritis. Am. J. Kidney Dis. 2007 Jan; 49(1): 69-82.

19. Alric L, Plaisier E, Thébault S, Péron JM, Rostaing L, Pourrat J, Ronco P, Piette JC, Cacoub P. Influence of antiviral therapy in hepatitis C virus-associated cryoglobulinemic MPGN. Am. J. of Kidney Dis. 2004 Apr; 43(4): 617-23.

20. EASL Recommendations on Treatment of Hepatitis C 2015. European Association for the Study of the Liver. J. of Hepatology. 2015 Jul; 63(1): 199-236.

#### References

- Ignatova T.M., Aprosina Z.G., Serov V.V., Mukhin N.A., Krel P.Ye., Semenkov E.N., Popova I.V., Tanashchuk E.L. // Ther. Arhiv. 1998; 11: 9-16 (in Russian).
- Brady HR., Wilcox CS. Therapy in nephrology and hypertension: a companion to Brenner and Rector's The kidney. USA: W.B. Saunders Company; c.1999. Chapter 18, Cryoglobulinemia; p.125-129.
- Ivanovski M, Silvestri F, Pozzato G, Anand S, Mazzaro C, Burrone OR, Efremov DG Somatic hypermutation, clonal diversity, and preferential expression of the VH 51p1/ VLkv325 immunoglobulin gene combination in hepatitis C virus — associated immunocytomas. Blood. 1998 Apr.1; 91(7):2433-42.
- Dunaeva N.V., Esaulenko E.V. Jurnal Infektologii. 2011; 3(2): 15-20 (in Russian).
- Konstantinova N.A. Cryoglobulins and pathology. Moscow: Medicina; 1999 (in Russian).
- Sansonno D, Tucci FA, Ghebrehiwet B, Lauletta G, Peerschke EI, Conteduca V, Russi S, Gatti P, Sansonno L, Dammacco F. Role of the receptor for the globular domain of C1q protein in the pathogenesis of hepatitis C virus-related cryoglobulin vascular damage. J Immunol. 2009 Nov 1; 183(9): 6013-20.
- Sansonno D, Carbone A, De Re V, Dammacco F. Hepatitis C virus infection,

8. cryoglobulinaemia, and beyond. *Rheumatology (Oxford)*. 2007 Apr; 46(4): 572-8.
9. Smirnov A.V., Dobronravov V.A., Sipovskii V.G., Trofimenko I.I., Pirozhkov I.A., Kayukov I.G., Lebedev K.I. *Nephrologiya*. 2014; 18(6): 82-93 (in Russian).
10. Milovanova S.Yu., Kozlovskaya L.V., Gordovskaya N.B. *Almanach klinicheskoy medicini*. 2014; 30: 46-51 (in Russian).
11. Dunaeva N.V., Nikitina O.E., Stukov B.V., Karev V.E., Mazing A.V., Lerner M.Yu., Lapin S.V., Totolyan Areg A. *Infekcia i immunitet*. 2014; 4(3): 284 – 292 (in Russian).
12. Wong W, Denton M, Rennke HG, Lin J. Hepatitis C, proteinuria and renal insufficiency. *Am. J. of Kidney Dis*. 2004 Nov; 44(5): 924-9.
13. Milovanova S.Yu., Lopatkina T.N., Kozlovskaya L.V., Krasnova T.N. *Ther. Arhiv*. 2007; 6: 69-72.
14. Smirnov A.V., Dobronravov V.A., Sipovskii V.G., Titova V.A., Klemina I.K. *Nephrologiya*. 2007; 11(4): 99-103 (in Russian).
15. Dunaeva N.V. Protivovirusnaya terapiya hronicheskogo gepatita C, oslozhnyennogo rasvitiem crioglobulinemii s porazheniem pochek (klinicheskie primery) [Antiviral therapy of chronic hepatitis C, complicated by the development of cryoglobulinemia with renal impairment (clinical examples). In: *Materialy 10 yubileynoy Rossiisko-Italianskoy konferenzii «Aktualnye voprosy socialno-znachimyh infekcy»* [Topical issues of socially significant infections: proceedings of the 10th anniversary of the Russian-Italian conference]; Velikiy Novgorod; 2011. P. 87-94. (in Russian).
16. Dobronravov V.A., Dunaeva N.V. *Nephrologiya*. 2008; 12(4): 9-19.
17. Kozlovskaya L.V., Mukhin N.A., Gordovskaya N.B., Konstantinova N.A., Mukhin Ya.A., Malyshko Ye.Yu. *Klin. Medicina*. 2001; 4: 32 – 35 (in Russian).
18. Roccatello D, Fornasieri A, Giachino O, Rossi D, Beltrame A, Banfi G, Confalonieri R, Tarantino A, Pasquali S, Amoroso A, Savoldi S, Colombo V, Manno C, Ponzetto A, Moriconi L, Pani A, Rustichelli R, Di Belgiojoso GB, Comotti C, Quarenghi MI. Multicenter study on hepatitis C virus related cryoglobulinemic glomerulonephritis. *Am. J. Kidney Dis*. 2007 Jan; 49(1): 69-82.
19. Alric L, Plaisier E, Thébault S, Péron JM, Rostaing L, Pourrat J, Ronco P, Piette JC, Cacoub P. Influence of antiviral therapy in hepatitis C virus-associated cryoglobulinemic MPGN. *Am. J. of Kidney Dis*. 2004 Apr; 43(4): 617-23.
20. EASL Recommendations on Treatment of Hepatitis C 2015. European Association for the Study of the Liver. *J. of Hepatology*. 2015 Jul; 63(1): 199-236.

---

*Авторский коллектив:*

*Дунаева Наталья Викторовна* – заведующая отделением соматической патологии Центра по профилактике и борьбе со СПИД и инфекционными заболеваниями, к.м.н., доцент; тел.: +7-921-741-88-20; e-mail: nvch@mail.ru

*Карев Вадим Евгеньевич* – заведующий лабораторией патоморфологии клиники Научно-исследовательского института детских инфекций, к.м.н.; тел.: 8(812)234-96-23; e-mail: vadimkarev@yandex.ru

*Воробьева Ольга Алексеевна* – врач-нефропатолог Национального центра клинической морфологической диагностики, к.м.н.; тел.: 8(812)244-02-50; e-mail: olgavor1970@yahoo.com

*Мазинг Александра Васильевна* – ведущий научный сотрудник лаборатории молекулярной диагностики Научно-методического центра по молекулярной медицине Первого Санкт-Петербургского государственного медицинского университета имени академика И.П. Павлова, к.м.н.; тел.: 8(812)338-71-94, e-mail: alex\_mazing@mail.ru

*Лапин Сергей Владимирович* – заведующий лабораторией диагностики аутоиммунных заболеваний Научно-методического центра по молекулярной медицине Первого Санкт-Петербургского государственного медицинского университета имени академика И.П. Павлова, к.м.н.; тел.: +7(812)994-53-24; e-mail: autoimmun@mail.ru

*Смирнов Александр Владимирович* – профессор кафедры микробиологии, иммунологии и инфекционных болезней Новгородского государственного медицинского университета имени Ярослава Мудрого, д.м.н.; тел.: 8(8162)63-16-11; e-mail: 89116061029@mail.ru

*Гусев Денис Александрович* – главный врач Центра по профилактике и борьбе со СПИД и инфекционными заболеваниями, д.м.н., профессор; тел.: 8(812)251-08-53; e-mail: gusevden-70@mail.ru