

## ПОРАЖЕНИЯ СЕРДЦА ПРИ РЕСПИРАТОРНЫХ ИНФЕКЦИЯХ У ДЕТЕЙ

И.В. Бабаченко, А.С. Левина, С.Н. Чупрова, Е.В. Шарипова

Научно-исследовательский институт детских инфекций, Санкт-Петербург, Россия

### Heart disease in children with respiratory infections

I.V. Babachenko, A.S. Levina, S.N. Chuprova, E.V. Sharipova

Science Research Institute of Children's Infections, Saint-Petersburg, Russia

#### Резюме

Общезвестна связь кардиологической патологии с инфекционными возбудителями. Несмотря на высокую частоту кардиальной патологии при инфекционных болезнях, диагностируется она редко в связи с отсутствием специфических жалоб, клинических и лабораторных признаков. Особенно сложна диагностика у детей. Воздушно-капельные инфекции в структуре инфекционной заболеваемости детей занимают ведущее место.

Целью работы было изучение характера поражений сердца у детей, больных острыми инфекционными заболеваниями с поражением респираторного тракта.

**Материалы и методы.** Скрининговым методом дисперсионного картирования ЭКГ обследован 341 ребенок старше 3 лет, получавший лечение по поводу острого инфекционного заболевания средней степени тяжести с поражением респираторного тракта, не состоящий ранее на учете у кардиолога. Признаки патологии со стороны сердца были выявлены у 76 детей (22,3%), обследованных в дальнейшем с использованием инструментальных (ЭКГ, ЭХО-КГ, суточное мониторирование ЭКГ), биохимического и этиологических (ИФА, ПЦР, иммуноцитохимический) методов исследования для определения характера поражения сердца и этиологии заболевания.

**Результаты.** По заключению кардиолога, у 2,6% пациентов был диагностирован миокардит, у 21% – нарушения процесса реполяризации, у 35% – нарушения ритма сердца (из них 4% – АВ-блокады). Наиболее часто признаки поражения сердца выявляли у детей с Эпштейна – Барр вирусной (32%), стрептококковой (28%), цитомегаловирусной (25%), герпес-вирусной 6 типа инфекцией (24%). Возбудители из группы ОРВИ определены у 28%. Реже диагностировали энтеровирусную (10%), гемифильную (10%), микоплазменную (10%), пневмококковую (9%), хламидийную (9%), парвовирусную (6%) инфекции.

**Заключение.** Чувствительным скрининговым тестом для выявления кардиальной патологии является метод дисперсионного картирования. Поражения сердца у детей при респираторных заболеваниях в 60% случаев ассоциированы со смешанными инфекциями. Своевременная диагностика поражений сердца при инфекционных заболеваниях у детей позволяет скорректировать терапию на ранних этапах, что уменьшает вероятность развития хронической патологии сердца.

**Ключевые слова:** дети, поражения сердца, дисперсионное картирование, вирусные и бактериальные инфекции с поражением респираторного тракта.

#### Abstract

The link between heart disease and infectious pathogens is well known. Despite the high frequency of cardiac pathology in infectious diseases, it is rarely diagnosed because of lack of specific clinical and laboratory symptoms. It is especially difficult to diagnose in children. Airborne infections in the structure of infectious morbidity of children occupy a leading place.

The aim of this work was to study the nature of the lesions of the heart in children suffering from acute infection of the respiratory tract.

**Materials and methods:** 341 children with acute respiratory infection of moderate severity were surveyed by a method of ECG dispersion mapping. Cardiac pathology has not previously been determined in these children. Signs of disease of the heart was identified in 76 children (22%). Further study included instrumental (ECG, ECHO-KG, daily monitoring of ECG), biochemical and etiological (ELISA, PCR, immunocytochemical) research methods for determining the nature of the damage to the heart and the etiology of the disease.

**Results.** Myocarditis was diagnosed in 2% of children, a violation of repolarization – in 21%, heart rhythm disorders – in 35% (AV – blockade in 4%). Most often signs of heart disease were detected in children with Epstein-Barr virus (32%), streptococcal (28%), cytomegalovirus (25%), herpesvirus type 6 infection (24%). Pathogens from the group of acute respiratory virus infections were identified in 28%, enterovirus – in 10%, Haemophilus influenzae – in 10%, Mycoplasma pneumonia – in 10%, Pneumococcus – in 9%, Chlamydia – in 9%, Parvovirus B19 – in 6%.

**Conclusion.** Sensitive screening test to detect cardiac pathology is the method of ECG dispersion mapping. Heart damage in children with respiratory diseases in 60% of cases is associated with mixed infections. Timely diagnosis of lesions of the heart in infectious diseases in children allows to adjust the therapy in the early stages and prevent the development of chronic pathology of the heart.

**Key words:** children, cardiac complications, dispersion mapping, viral and bacterial infection with lesions of the respiratory tract.

## Введение

Сердечно-сосудистые заболевания являются преобладающей причиной инвалидизации и смертности взрослого населения в экономически развитых странах, в том числе и в России, причем неуклонно увеличивается доля молодых людей работоспособного возраста и детей с данной патологией [1, 2]. Подавляющее большинство заболеваний сердца и сосудов формируется длительно и склонно к хроническому течению. Истоки многих, нередко фатальных патологических изменений сердечно-сосудистой системы взрослых следует искать именно в детском возрасте [3].

В настоящее время общеизвестна связь кардиологической патологии с инфекционными возбудителями. При инфекционных заболеваниях могут поражаться все оболочки сердца, однако чаще страдает миокард [4, 5].

Воздушно-капельные инфекции в структуре инфекционной заболеваемости детей занимают одно из ведущих мест. У ребенка, находящегося в организованном коллективе, ОРЗ возникают в среднем 8 раз на первом году посещения, 5–6 раз — на втором, 3–4 раза — на третьем году. У часто болеющих детей острые респираторные заболевания возникают, как правило, ежемесячно [6].

По некоторым данным, считается, что миокардит сопровождает до 2% всех случаев ОРВИ и гриппа [7], а среди госпитализированных пациентов — до 8% [8].

В острый период инфекционного заболевания поражение миокарда обусловлено прямым цитопатическим действием возбудителей на клетки миокарда, а также воздействием токсинов и провоспалительных цитокинов, в том числе и на проводящую систему сердца. Инфекционно-токсические воздействия на организм больного способствуют развитию и прогрессированию нарушений вегетативной регуляции сердечно-сосудистой системы. Высокая частота данной патологии определяется у пациентов с персистирующей хламидийной, микоплазменной и герпес-вирусной инфекцией, а также при хронической носоглоточной инфекции [9, 10].

Поражение миокарда при инфекционных заболеваниях приводит к развитию миокардитического кардиосклероза. По результатам многолетнего изучения эндомикардиальных биопсий в последние десятилетия была подтверждена роль инфекционных агентов в формировании кардиомиопатий, показана постепенная трансформация острого миокардита в дилатационную кардиомиопатию, которая, в свою очередь, является одной из причин внезапной сердечной смерти у лиц младше 40 лет. Считают, что у детей миокардит может быть причиной развития дилатационной кардиомиопатии (ДКМП) в 46% случаев; причем у 14–52% пациентов наблюдается развитие кардиомиопатии в течение

5 лет после перенесенного острого вирусного миокардита [11–13].

В терапевтической практике известны критерии Нью-Йоркской кардиологической ассоциации, используемые для диагностики миокардита. Выделены большие (перенесенная инфекция, появление признаков заболевания в течение 10 дней после нее, застойная сердечная недостаточность, кардиогенный шок, полная АВ-блокада, изменения на ЭКГ, повышение активности миокардиальных энзимов) и малые (лабораторное подтверждение перенесенного вирусного заболевания, тахикардия, ослабление I тона, ритм галопа, результаты субэндомикардиальной биопсии) критерии. Данные анамнеза и сочетание двух больших или одного большого и двух малых критериев достаточны для установления диагноза [14, 15].

В случаях малосимптомного или бессимптомного вариантов миокардита нередко единственным симптомом, указывающим на возможное наличие воспалительного поражения миокарда, является отрицательная динамика ЭКГ.

Несмотря на высокую частоту кардиальной патологии инфекционной природы, диагностируется она редко [5]. Трудности диагностики обусловлены вариабельностью клинической картины миокардитов, которая зависит от степени распространенности и локализации изменений в миокарде. При диффузном поражении сердечной мышцы развиваются признаки сердечной недостаточности; ограниченный воспалительный процесс, локализованный в области проводящей системы сердца, может привести как к незначительным (АВ-блокада I степени), так и к серьезным жизнеугрожающим последствиям (АВ-блокады, желудочковые аритмии высоких градаций) [14].

Особенно сложна диагностика у детей, которые зачастую не могут дифференцировать свои ощущения боли и дискомфорта и предъявить жалобы, характерные для заболеваний сердечно-сосудистой системы. Клинические симптомы инфекционных поражений миокарда у детей неспецифичны и многообразны. Часто кардиальная симптоматика маскируется симптомами основного заболевания, вегетативной дистонией, малыми аномалиями развития сердца [15]. По статистике лишь около четверти поражений миокарда, приведших к летальному исходу у детей раннего возраста, были диагностированы при жизни [16]. Кардиальные жалобы, такие как одышка, непереносимость физической нагрузки, боль за грудиной, предъявляют чаще дети старшей возрастной группы. Таким образом, основную роль в диагностике поражений сердца у детей при инфекционных заболеваниях играют лабораторные и инструментальные методы исследования.

«Золотым стандартом диагностики» миокардита является метод эндомикардиальной биопсии (ЭМБ). Однако в связи с риском развития осложнений (в 6% случаев, в том числе в 0,5% случаев — перфорации ми-

окарда), а также с неоднозначностью интерпретации морфологических изменений биоптатов показания к проведению ЭМБ в соответствии с рекомендациями Американской коллегии кардиологов ограничены быстро прогрессирующей кардиомиопатией, рефрактерной к стандартному лечению, и нарастающим поражением проводящей системы [14, 17, 18].

В настоящее время электрокардиография остается одним из самых изученных и широко применяемых методов диагностики, позволяющих выявлять нарушения ритма и проводимости, косвенные признаки гипертрофии отделов сердца, метаболические нарушения миокарда. Для регистрации аритмий и детальной (включая топическую диагностику) их характеристики показана длительная (многочасовая или суточная) регистрация ЭКГ при помощи портативных устройств (холтеровское мониторирование) [14, 19].

В последние годы в терапевтической практике появилась модификация метода электрокардиографии на основе современных способов цифровой обработки ЭКГ-сигналов, которая позволяет регистрировать параметры электрической активности миокарда, недоступные для обычной электрокардиограммы. Метод дисперсионного картирования ЭКГ-сигнала от конечностей основан на анализе электромагнитного излучения миокарда по низкоамплитудным флуктуациям поверхностных потенциалов и обеспечивает выявление патологических процессов с уточнением локализации на трёхмерном визуальном «портрете сердца» [20]. «Портрет сердца» в области желудочков отражает интегральную картину дисперсионных изменений, рассчитанную как для деполяризации, так и для реполяризации миокарда. Дисперсионные изменения на «портрете сердца» в области предсердий соответствуют только фазе деполяризации, цветовой кодировкой выделяют зоны патологических и нормальных дисперсий ЭКГ-сигнала. Зеленым цветом обозначаются области нормального распределения дисперсионных характеристик. При различных отклонениях от нормы цвет в соответствующей области изменяется от зеленого до желтого или красного. Цвет «портрета» меняется не только при отклонениях амплитуды дисперсионных характеристик, но и при их запаздывании или опережении, что коррелирует с величинами ЭКГ – интервалов PQ, QT, QRS. В настоящее время прибор «Система скрининга сердца компьютерная «Кардиовизор»» и метод дисперсионного картирования ЭКГ, положенный в основу этого прибора, прошел медицинские испытания в различных учреждениях и научных центрах нашей страны и зарубежья, продемонстрировав высокую скрининговую чувствительность [21, 22].

Таким образом, метод дисперсионного картирования ЭКГ может служить скрининговым методом для выявления поражения сердца при инфекционном заболевании у ребенка.

**Цель исследования** – изучение характера поражений сердца у детей, больных острыми и хроническими инфекционными заболеваниями с поражением респираторного тракта.

### Материалы и методы

Скрининговым методом дисперсионного картирования ЭКГ обследован 341 ребенок старше 3 лет, находившийся на лечении в клинике Научно-исследовательского института детских инфекций по поводу острого или хронического инфекционного заболевания средней степени тяжести с поражением респираторного тракта, не состоявший ранее на учете у кардиолога с патологией сердечно-сосудистой системы. В исследование вошли 76 детей (22,3%), у которых были выявлены патологические изменения, что явилось основанием для комплексного обследования этих детей.

Комплексное обследование 76 детей, вошедших в исследование, включало в себя:

- биохимический анализ крови с определением маркеров воспаления (С-реактивный белок), уровня миокардиальных ферментов – КФК-МВ, ЛДГ;
  - инструментальные методы исследования – ЭКГ (с обязательной оценкой частотозависимых интервалов в зависимости не только от возраста, например интервала PQ, но и ЧСС), ЭХО-КГ;
  - консультацию кардиолога;
  - по рекомендации кардиолога – суточное Холтеровское мониторирование ЭКГ;
  - этиологическую диагностику с использованием бактериологических, серологических и молекулярно-биологических методов исследования.
- Этиологическая диагностика проводилась комплексно и включала выявление:
- нуклеиновых кислот (НК) возбудителей ОРВИ в мазке из ротоглотки (грипп А и В, парагрипп, аденовирус, респираторно-синцитиальный вирус, риновирус, бокавирус, метапневмовирус, коронавирусы) методом полимеразной цепной реакции (ПЦР);
  - ДНК *Mycoplasma pneumoniae* и *Chlamydia pneumoniae* в мазке из ротоглотки методом ПЦР;
  - ДНК герпес-вирусов (вируса Эпштейна – Барр (ВЭБ), цитомегаловируса (ЦМВ) и вируса герпеса человека 6 типа (ВГЧ 6), энтеровирусов, парвовируса В19 в сыворотке крови;
  - антигенов ВЭБ, ЦМВ, ВГЧ 6 типа, хламидий, микоплазм, парвовируса В19 методом иммуноцитохимии (ИЦХ) в мазке из ротоглотки;
  - антигенов энтеровирусов методом модифицированной реакции связывания комплемента (МРСК) в сыворотке крови;
  - антител класса IgM и IgG к ВЭБ, ЦМВ, *Mycoplasma pneumoniae*, *Chlamydia pneumoniae* методом иммуноферментного анализа (ИФА).



Наряду с этим, проводили бактериологическое исследование отделяемого из верхних дыхательных путей, а также определение в сыворотке крови уровня антистрептолизина-О (АСЛ-О).

Дети с выявленными нарушениями со стороны сердца в дальнейшем наблюдались инфекционистом и кардиологом в течение одного года 1 раз в 3–6 месяцев. Мониторинг включал в себя контроль гематологических, биохимических показателей, ЭКГ, ЭХО-КГ, маркеров инфекционного заболевания, диагностированного первично, в случаях герпес-вирусных инфекций. Терапия пациента складывается из назначений кардиолога и инфекциониста.

### Результаты и обсуждение

Средний возраст детей с выявленной патологией при дисперсионном картировании ЭКГ составил  $6,3 \pm 0,4$  года, что достоверно меньше возраста детей, у которых при картировании патологии не обнаружено ( $9,3 \pm 0,6$  года,  $P < 0,001$ ). Преобладали дети от 3 до 6 лет – 75%; мальчики составили 57%.

Среди включенных в исследование детей в 43% случаев была диагностирована острая инфекция верхних дыхательных путей. Среди осложнений респираторных инфекций отмечали отит в 12% случаев, синусит – в 7%, пневмонию – в 5%. У 14% пациентов диагностировали простой или обструктивный бронхит как проявление респираторных вирусных инфекций. Наряду с ОРВИ, у 16% детей регистрировали инфекционный мононуклеоз, у 14% – острый стрептококковый тонзиллит, у 4% – вирусную инфекцию с поражением кожи и слизистых, у 1% – пневмококковую септицемию. У 43% пациентов ОРВИ протекали на фоне хронических заболеваний ЛОР-органов.

У детей с выявленными методом дисперсионного картирования ЭКГ-нарушениями всегда определялись признаки функциональной нестабильности миокарда, в 94% случаев признаки гипоксии миокарда, в 61% – умеренные нарушения процессов реполяризации желудочков, в 27% – нарушения ритма сердца (брадикардия, тахикардия).

Только у 6 детей с выявленными при картировании ЭКГ отклонениями при стандартной ЭКГ не было выявлено признаков патологии, из них у 2 детей установлено снижение сократительной способности миокарда на ЭХО-КГ, у одного ребенка регургитация I степени трикуспидального и пульмонального клапанов, у 4 детей выявлено повышение кардиальных ферментов (КФК-МВ и ЛДГ).

У 70 детей при проведении стандартной ЭКГ были зарегистрированы изменения: нарушения процессов реполяризации (21%), миграция водителя ритма (8%), АВ-блокады (4%), неполная блокада

правой ножки пучка Гиса (31%), синдром укорочения PQ (4%), синусовая брадикардия (19%), синусовая тахикардия (8%), нарушение внутрижелудочковой проводимости (14%).

При проведении ЭХО-КГ у половины пациентов выявлены признаки пульмональной регургитации I степени, в 34% случаев – трикуспидальной регургитации I степени, у 6% пациентов – пролапс митрального клапана, у 14% – снижение сократительной способности сердца, у 4% – снижение ударного объема, у 4% – повышение расчетного систолического давления в легочной артерии, у 2% – выявлено открытое овальное окно, гемодинамически незначимое и в 44% – дополнительная хорда левого желудочка.

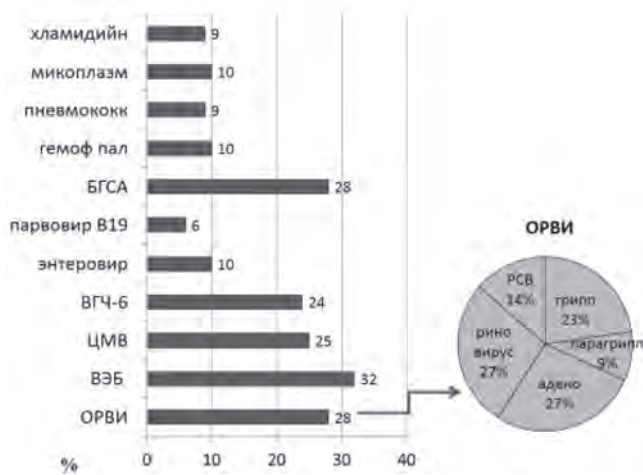
У 60,5% детей, включенных в исследование, выявлено повышение КФК-МВ до  $74,4 \pm 7,1$  Ед/л (в среднем в 3 раза по сравнению с нормой (25 Ед/л)). ЛДГ было повышено у 56,6% пациентов до  $332,7 \pm 11,3$  Ед/л (норма до 220 Ед/л).

По результатам этиологических методов исследования (ИФА, ПЦР, ИЦХ, мРСК, бактериологическое исследование отделяемого верхних дыхательных путей) наиболее часто определяли маркеры активной Эпштейна – Барр вирусной (32%), стрептококковой (28%), цитомегаловирусной (25%), герпес-вирусной 6 типа (24%) инфекций. Возбудители из группы ОРВИ выявлены у 28% пациентов. Реже диагностировали энтеровирусную (10%), гемофильную (10%), микоплазменную (10%), пневмококковую (9%), хламидийную (9%), парвовирусную В19 (6%) инфекции. У 60% пациентов диагностировали смешанную инфекцию. Этиологическая структура респираторных заболеваний у детей с выявленными кардиологическими нарушениями представлена на рисунке.

По заключению кардиолога, на основании анамнеза, осмотра, результатов комплексного клинико-лабораторного и инструментального обследования у 2,6% пациентов был диагностирован миокардит, у 21% – нарушения процесса реполяризации, у 35% – нарушения ритма сердца (из них у 4% – АВ-блокады).

При анализе жалоб у детей в анамнезе в течение 6–12 месяцев после выздоровления в 7% случаев отмечались частые головные боли, у 9% – повышенная утомляемость, у 7% – повышенная потливость. Головокружения отмечались у 4% детей.

Через 6 месяцев при контрольном комплексном обследовании детей, которое проводилось у детей в период «клинического здоровья», то есть вне острого заболевания, у 75% пациентов сохранялись признаки патологии при ЭКГ-исследовании: в 37% случаев регистрировалась брадикардия, в 4% – синусовая тахикардия, в 14% – укорочение интервала PQ, в 7% – миграция водителя ритма, в 7% – правопредсердный ритм, в 7% – нарушения процесса реполяризации желудочков.



**Рис.** Этиологическая структура респираторных инфекций у детей с выявленными нарушениями со стороны сердца

По результатам ЭХО-КГ при катamnестическом исследовании у половины пациентов сохранялась пульмональная регургитация I степени, у 29% — трикуспитальная регургитация I степени, у 4% — II степени, снижение сократительной способности миокарда — у 12%, на нижней границе нормы — у 14%. Повышение КФК-МВ через год выявляли у 61% детей, вошедших в исследование, в среднем до  $39,4 \pm 1,8$  Ед/л (в 1,6 раза по сравнению с нормой), уровень ЛДГ оставался незначительно повышенным у 45% пациентов в среднем до  $272 \pm 9,7$  Ед/л (в 1,2 раза по сравнению с нормой).

### Заключение

Симптомы поражения сердца у детей при инфекционных заболеваниях носят неспецифический и чаще стертый характер. Основную роль в диагностике играют методы инструментальной и лабораторной диагностики. Чувствительным скрининговым тестом для выявления кардиальной патологии является метод дисперсионного картирования с помощью кардиовизора. В результате использования метода дисперсионного картирования ЭКГ при обследовании детей с острыми инфекционными заболеваниями респираторного тракта в 22% случаев удалось выявить признаки поражения сердца. Биохимические показатели позволили подтвердить воспалительную природу выявленных изменений в 62% случаев.

Наиболее часто признаки поражения сердца выявляли у детей с Эпштейна — Барр вирусной (32%), стрептококковой (28%), цитомегаловирусной (25%), герпес-вирусной 6 типа инфекцией (24%). Возбудители из группы ОРВИ ассоциировались с кардиальными поражениями у 28% наблюдаемых пациентов. Реже диагностировали энтеровирусную (10%), гемофильную (10%), ми-

коплазменную (10%), пневмококковую (9%), хламидийную (9%), парвовирусную (6%) инфекции. Поражения сердца у детей при респираторных заболеваниях в 60% случаев регистрировали при смешанных инфекциях.

Катamnестическое наблюдение пациентов в течение 6–12 месяцев продемонстрировало долгосрочный характер кардиальных нарушений. У 75% пациентов сохранялись признаки поражения сердца по результатам лабораторных и инструментальных методов исследования.

Своевременная диагностика поражений сердца при инфекционных заболеваниях у детей с применением электрокардиографических, эхокардиографических и лабораторных методов позволяет скорректировать терапию на ранних этапах, а также проводить дальнейший мониторинг с привлечением узких специалистов (кардиолог, инфекционист, оториноларинголог), что уменьшает вероятность развития хронической патологии сердца.

### Литература

1. Леонтьева, И.В. Лекции по кардиологии детского возраста / И.В. Леонтьева. — М.: ИД-Медпрактика, 2005. — 535 с.
2. Цицилашвили, М.Ю. Состояние сердечно-сосудистой системы и спектр гетерофильных антикардиальных антител у детей на фоне вирусных и бактериальных инфекций: дис...канд. мед. наук / М.Ю. Цицилашвили — М.: ГОУВПО «Российский университет дружбы народов», 2006. — 143 с.
3. Школьников, М.А. Детская кардиология в России на рубеже столетий / М.А. Школьников // Вестник аритмологии. — 2000. — № 18. — С. 15–18.
4. Самсон, А.А. Поражение сердечно-сосудистой системы при инфекционных заболеваниях / А.А. Самсон, Е.П. Кишкурно // Медицина неотложных состояний. — 2008. — Т. 14, № 1. — С. 19–24.
5. Руженцова, Т.А. Перспективы изучения поражений сердца при инфекционных заболеваниях / Т.А. Руженцова, А.В. Горелов // Эпидемиология и инфекционные болезни. Актуальные вопросы. — 2014. — № 2. — С. 80–87.
6. Учайкин, В.Ф. Острые респираторные заболевания (ОРЗ) у детей (стандарты терапии) / В.Ф. Учайкин // Детский доктор. — 1999. — № 1. — С. 33–37.
7. Дерюгин, М.В. Хронические миокардиты / М.В. Дерюгин, С.А. Бойцов. — СПб.: ЭЛБИ-СПб, 2005. — 288 с.
8. Mason JW, Trehan S, Renlund DG. Myocarditis. In: Willerson JT, ed. Cardiovascular Medicine. 3rd ed. London, UK: Springer; 2007: 1313–1347.
9. Юлиш, Е.И. Хронические внутриклеточные инфекции и сердечно-сосудистая патология / Е.И. Юлиш, Н.В. Нагорная // Здоровье ребенка. — 2007. — 2(5). — С. 53–59.
10. Ялымова, Д.Л. Хронический тонзиллит в практике отоларинголога и кардиолога / Д.Л. Ялымова, В.Н. Костюк, В.В. Вишняков // Кардиосоматика. — 2014. — Т. 5. № 3–4. — С. 60–63.
11. Тябут, Т.Д. Некоронарогенные заболевания миокарда. Инфекционный эндокардит: курс лекций / Т.Д. Тябут. — Минск.: БелМАПО, 2004. — 145 с.
12. D'Ambrosio A, Patti G, Manzoli A, et al. The fate of acute myocarditis between spontaneous improvement and evolution to dilated cardiomyopathy: a review. Heart 2001; 85: 499-504.
13. Danesh J, Collins R, Peto R. Chronic infections and coronary heart diseases: is there a link. Lancet. 1997;350:430-6.

14. Поляков, В.П. Некоронарогенные и инфекционные заболевания сердца (современные аспекты клиники, диагностики, лечения) : монография / В.П. Поляков, Е.Н. Николаевский, А.Г. Пичко // Самара: Самарский государственный медицинский университет Росздрава, 2010. — 355 с.
15. Руженцова, Т.А. Метаболическая терапия при миокардитах и кардиомиопатиях, развившихся у детей, больных распространенными острыми инфекционными заболеваниями / Т.А. Руженцова, А.В. Горелов, Т.В. Смирнова // Инфекционные болезни. — 2010. — Т. 8, № 3. — С. 39–45.
16. Dancea A., Cute A., Rohlicek C., et al. Патология сердца при неожиданной внезапной смерти у детей раннего возраста // Вопросы современной педиатрии. — 2002. — Т. I №6. — С. 15-20.
17. Рекомендации РНМОТ и ОССН по диагностике и лечению миокардитов / под ред. Е.В. Шляхто. — М., 2012. — 61 с.
18. Cooper LT, Baughman KL, Feldman AM et al. The Role of Endomyocardial Biopsy in the Management of Cardiovascular Disease. A Scientific Statement From the American Heart Association, the American College of Cardiology, and the European Society of Cardiology. Journal of the American College of Cardiology 2007; 50 (19): 1914-31.
19. Гиляревский, С.Р. Миокардиты: современные подходы к диагностике и лечению / С.Р. Гиляревский. — М.: Медиасфера, 2008. — 324 с.
20. Иванов, Г.Г. Анализ микроальтераций ЭКГ методом дисперсионного картирования в клинической практике / Г.Г. Иванов, А.С. Сула. — М.: Техносфера, 2014. — 104 с.
21. Применение скрининговой компьютерной системы оценки состояния сердца «Кардиовизор» при проведении исследований в ходе лечебно-реабилитационных и профилактических мероприятий: Мед. технология / А.М. Щегольков [и др.]. — М., 2007. — 44 с.
22. Култышкин, И.Ю. Применение метода дисперсионного картирования ЭКГ для выявления изменений функциональных показателей сердечной деятельности у юных спортсменов различных специализаций / И.Ю. Култышкин, М.В. Зверева // Вест. Моск. Гор. Пед. Унив. — 2015. — № 3 (19). — С. 36–44.
3. Shkolnikova M.A. Vestnik aritmologii. 2000; 18: 15-8 (in Russian).
4. Samson A.A., Kishkurno E.P. Medicina neotlozhnyx sostoanij. 2008; 1(14): 19-24 (in Russian).
5. Ruzhencova T.A., Gorelov A.V. Epidemiologija I infekcionnyje bolezni. 2014; 2: 80-7 (in Russian).
6. Uchajkin V.F. Detskij doctor. 1999; 1: 33-7 (in Russian).
7. Derugin M.V., Bojcov S.A. Chronic myocarditis: Saint Petersburg: ELBI-SPb; 2005 (in Russian).
8. Mason JW, Trehan S, Renlund DG. Myocarditis. In: Willerson JT, ed. Cardiovascular Medicine. 3rd ed. London, UK: Springer; 2007: 1313–1347.
9. Yulish E.I., Nagornaja N.V. Zdorove rebenka. 2007; 2(5): 53-9 (in Russian).
10. Yalymova D.L., Kostuk V.N., Vishnjakov V.V. Kardiosomatika. 2014; 3-4(5):60-3 (in Russian).
11. Tyabut T.D. Noncoronary diseases of the myocardium. Infective endocarditis: a course of lectures. Minsk.: BELMAPO; 2004 (in Russian).
12. D'Ambrosio A, Patti G, Manzoli A, et al. The fate of acute myocarditis between spontaneous improvement and evolution to dilated cardiomyopathy: a review. Heart 2001; 85: 499-504.
13. Danesh J, Collins R, Peto R. Chronic infections and coronary heart diseases: is there a link. Lancet. 1997; 350:430-6.
14. Polyakov V.P., Nikolaevskij E.N., Pichko A.G. Infectious and noncoronary heart disease (modern aspects of clinic, diagnostics, treatment). Samara; 2010 (in Russian).
15. Ruzhencova T.A., Gorelov A.V., Smirnova T.V. Infekcionnyje bolezni. 2010; 8(3): 39-45 (in Russian).
16. Dancea A., Cute A., Rohlicek C., et al. Voprosy sovremennoj pediatrii. 2002; 1 (6): 39-45 (in Russian).
17. National Guidelines for the diagnosis and treatment of myocarditis. / Edited by E. V. Shlyakhtou. Moscow; 2012 (in Russian).
18. Cooper LT, Baughman KL, Feldman AM et al. The Role of Endomyocardial Biopsy in the Management of Cardiovascular Disease. A Scientific Statement From the American Heart Association, the American College of Cardiology, and the European Society of Cardiology. Journal of the American College of Cardiology 2007; 50 (19): 1914-31.
19. Gilyarevskij S.P. Myocarditis: current approaches to diagnosis and treatment. Moscow; 2008 (in Russian).
20. Ivanov G.G., Sula A.S. Analysis microlithiasis ECG by the method of dispersion mapping in clinical practice. Moscow; 2014 (in Russian).
21. Shhegolkov A.M. The application of screening computer system evaluation state of the heart «CardioVisor» when conducting research in the course of treatment and rehabilitation and preventive measures: Medical technology. Moscow; 2007 (in Russian).
22. Kultyshkin I.U., Zvereva M.V. Vestnik Moskovskogo Gorodskogo Pedagogicheskogo Universiteta. 2015; 3(19): 36-44. (in Russian).

## References

1. Leonteva I.V. Lectures on cardiology of children's age: Moscow: ID Medpraktika; 2005 (in Russian).
2. Cicilashvili M.U. Sostojanije serdechno-sosudistoj sistemi I spektr geterofilnih antikardialnih antitel u detej yf fone virusnih I bakterialnih infekcij [The cardiovascular system and the range anticardiolipin heterophilic antibodies in children with viral and bacterial infections] [dissertation]. Moscow (Russia): Russian University of friendship of peoples; 2006. 143 p (in Russian).

## Авторский коллектив:

*Бабаченко Ирина Владимировна* — руководитель отдела респираторных (капельных) инфекций Научно-исследовательского института детских инфекций, д.м.н., доцент, ведущий научный сотрудник; тел.: 8(812)234-29-87, e-mail: babachenko-doc@mail.ru

*Левина Анастасия Сергеевна* — старший научный сотрудник отдела респираторных (капельных) инфекций Научно-исследовательского института детских инфекций, к.м.н.; тел.: 8(812)2342987, e-mail: rossii@mail.ru

*Чупрова Светлана Николаевна* — старший научный сотрудник отдела реабилитации и восстановительной терапии Научно-исследовательского института детских инфекций, к.м.н.; тел.: +7-929-676-49-78, e-mail: svetlana\_ch\_70@mail.ru

*Шарипова Елена Витальевна* — научный сотрудник отдела респираторных (капельных) инфекций Научно-исследовательского института детских инфекций, к.м.н.; тел.: 8(812)234-29-87, e-mail: lenowna2000@yandex.ru