

## ЕКТИМА GANGRENOSUM И СЕПТИЧЕСКИЙ ШОК, ВЫЗВАННЫЕ СИНЕГНОЙНОЙ ПАЛОЧКОЙ У БОЛЬНОЙ В СОСТОЯНИИ ЦИТОТОКСИЧЕСКОЙ НЕЙТРОПЕНИИ

И.А. Курмуков, Ш.Р. Кашия, О.А. Обухова, Н.В. Дмитриева

Российский онкологический научный центр им. Н.Н. Блохина, Москва, Россия

**Ecthyma gangrenosum and septic shock caused by pseudomonas aeruginosa in a cytotoxic neutropenic patient**

I.A. Kurmukov, Sh.R. Kashiya, O.A. Obukhova, N.V. Dmitrieva

Russian Cancer Research Center named after N.N. Blokhin, Moscow, Russia

### Резюме

*Pseudomonas aeruginosa* является чрезвычайно опасной причиной сепсиса у больных с нейтропенией, вызванной противоопухолевой терапией. В некоторых случаях источником инфекции могут быть локальные поражения кожи и ее дериватов, не вызывающие особых беспокойств в отсутствие нейтропении. Появление у пациента с нейтропенией кожных изменений в виде Ecthyma gangrenosum, даже в отсутствие гипертермии и других проявлений сепсиса, требует неотложной медицинской помощи и назначения антибиотиков с высокой антисинегнойной активностью. Приводится клиническое наблюдение осложнения противоопухолевой терапии с развитием синегнойного сепсиса с характерными кожными проявлениями.

**Ключевые слова:** Ecthyma gangrenosum, Pseudomonas aeruginosa, сепсис, противоопухолевая терапия, осложнения лекарственного лечения, фебрильная нейтропения.

### Введение

Инфицирование *Pseudomonas aeruginosa* (*P. aeruginosa*) является чрезвычайно опасной причиной сепсиса у больных с нейтропенией, вызванной противоопухолевой терапией.

*P. aeruginosa*, неферментирующая грам-отрицательная бактерия, широко распространена в природе: в почве, открытых водоемах, на растениях (в том числе сельскохозяйственных), а также любых влажных местах в помещениях: стоках канализации, кранах и сливах раковин, длительно переживая и размножаясь даже в условиях, крайне неблагоприятных для многих других микроорганизмов. В связи с этим и высокой болезнетворностью *P. aeruginosa* является важной причиной внутрибольничной инфекции, особенно у пациентов с нарушениями иммунной системы и барьерной функции кожи и слизистых [1].

Инфекция кожи, вызванная *P. aeruginosa*, может проявляться в виде разнообразных элементов сыпи (папул, макул, петехий или пурпуры, везикул, пустул, геморрагических булл), целлюлита

### Abstract

*Pseudomonas aeruginosa* is an extremely dangerous cause of sepsis in patients with antitumor chemotherapy-associated neutropenia. Sometimes, the source of infection may be localized lesions of the skin (e.g. folliculitis) or its derivatives, which are not of particular concern in the absence of neutropenia. The appearance of Ecthyma gangrenosum in a patient with neutropenia, even in the absence of any signs or symptoms of sepsis, requires emergency care and the appointment of antibiotics with high antipseudomonal activity. We are report the case of the complications of chemotherapy with the sequential development of Ecthyma gangrenosum and Pseudomonas aeruginosa septicemia in a patient with concomitant skin infection (folliculitis).

**Key words:** Ecthyma gangrenosum, Pseudomonas aeruginosa, sepsis, chemotherapy, chemotherapy-association complications, febrile neutropenia.

или некроза кожи. Поражение ногтей чаще всего проявляется в виде экссудативного онихолиза или паронихия. Самые частые изолированные поражения кожи и ее дериватов, обусловленные *P. aeruginosa* (фолликулит или синдром «зеленого ногтя») [2], редко становятся причиной системной инфекции у онкологических пациентов с компетентной иммунной системой, но могут стать источником сепсиса при нейтропении. Если синдром «зеленого ногтя» визуально ярок и очень патогномичен для *P. aeruginosa* [3], то фолликулит, возникающий после контакта кожи с водой, контаминированной *P. aeruginosa*, визуально не отличим от связанного с другими возбудителями. Такой фолликулит обычно развивается в срок от 8 ч до 2 сут после воздействия контаминированной воды. Характерно появление на коже папул, узелков и пустул; первоначально высыпания могут сопровождаться зудом. Общее недомогание и субфебрильная температура отмечаются только в первые дни и менее чем у половины заболевших. Иммунокомпетентные пациенты выздоравлива-

ют без специфической терапии антибиотиками в течение нескольких недель или месяцев. При длительно персистирующем фолликулите, тем более у пациентов, которым планируется цитотоксическая противоопухолевая терапия или другие варианты иммуносупрессии, вполне оправданно назначение антибиотиков, активных в отношении *P. aeruginosa* (например, ципрофлоксацина или левофлоксацина).

Другое поражение кожи, связанное с *P. aeruginosa*, — *Ecthyma gangrenosum*, является характерным дерматологическим проявлением тяжелой системной инфекции. Выявление *Ecthyma gangrenosum* у пациента с цитотоксической нейтропенией, даже в отсутствие гипертермии, требует неотложной медицинской помощи.

### Клинический случай

Пациентка 52 лет в течение 20 лет получала лечение по поводу аденокарциномы рака. За это время было проведено 12 хирургических вмешательств: адреналэктомия, нефрэктомия, холецистэктомия, спленэктомия, несколько резекций печени, легких, иссечение метастатических узлов брюшной полости и брюшной стенки.

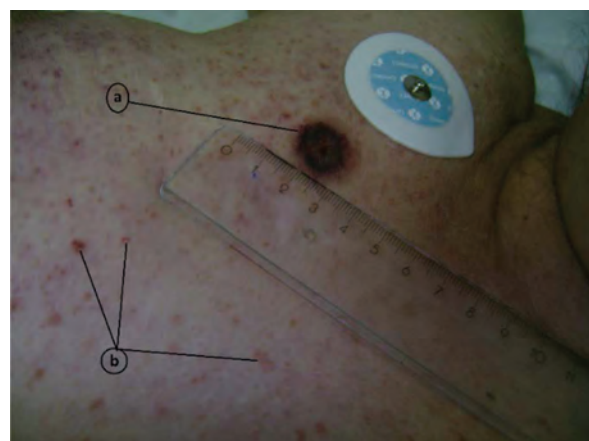
В связи с очередным рецидивом с поражением брюшины и левого яичника впервые был назначен курс противоопухолевой полихимиотерапии. Тогда же при осмотре был выявлен фолликулит кожи груди, появившийся летом, которое пациентка провела на даче, за три месяца до описываемых событий. Несмотря на двухнедельный прием амоксициллина-клавулоната, фолликулит полностью не купировался, но и не сопровождался сколько-нибудь значимыми симптомами общего воспаления; изменения кожи постепенно регрессировали в течение последнего месяца.

Противоопухолевое лечение проводилось амбулаторно, в течение четырех последовательных дней и включало внутривенное введение доксорубина (30 мг/м<sup>2</sup>), этопозида (по 100 мг/м<sup>2</sup> в течение трех дней) и карбоплатины (в дозе, соответствовавшей AUC4). Лекарства вводили путем кратковременных пункций периферических вен предплечий. Никаких непосредственных осложнений лечения медицинским персоналом отмечено не было.

На следующий день после завершения введения противоопухолевых препаратов у пациентки появилось округлое темно-красное пятно на коже груди, в правой подключичной области, расцененное ею как «аллергия на препараты». Изменение кожи пациентку не встревожило, тем более что появилось на фоне измененной кожи (фолликулита);

в течение последующей недели несколько аналогичных пятен появились и на коже живота. Поскольку боли или зуда не было, ни пациентка, ни ее родственники не придали этим изменениям должного внимания и не сообщили о них онкологу. Через 6 суток после окончания курса химиотерапии у пациентки развилась лихорадка с максимальным повышением температуры тела (измеренной в подмышечной впадине) до 38°C. В этот же день был выполнен общеклинический анализ крови: уровень лейкоцитов составил  $1,6 \times 10^9$  клеток/л (1600 клеток/мкл), нейтрофилов  $0,2 \times 10^9$  клеток/л (200 клеток/мкл), тромбоцитов  $194 \times 10^9$  клеток/л; общее состояние пациентки при этом, по ее субъективной оценке, оставалось удовлетворительным, а антибактериальная терапия не назначалась. Уже через три дня состояние пациентки значительно ухудшилось: лихорадка сменилась гипотермией, появились выраженная слабость и одышка при незначительной физической нагрузке, а изменения кожи быстро («на глазах») прогрессировали с появлением геморрагических везикул и булл. В тот же день пациентка была доставлена родственниками в дневной стационар нашей клиники и в связи с септическим шоком, который развился через 10 дней после курса противоопухолевой химиотерапии, была экстренно госпитализирована в отделение реанимации и интенсивной терапии.

При осмотре было обращено внимание на округлые темно-красные пятна с зонами распада в центре, локализовавшиеся на коже груди (рис. 1) и живота (рис. 2), и буллезно-геморрагические изменения нижней половины тела и бедер (см. рис. 2).



**Рис. 1.** *Ecthyma gangrenosum* (a) и фолликулит (b) кожи передней грудной стенки; фотография сделана во время поступления пациентки в отделение интенсивной терапии (фотографии предоставил И.А. Курмуков)

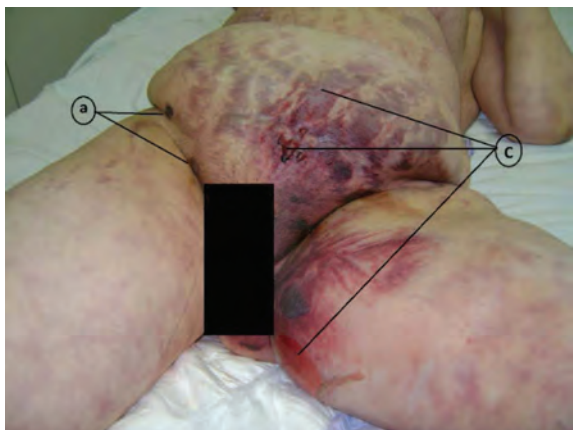


Рис. 2. Ecthyma gangrenosum (a) и буллезно-геморрагические изменения (с) нижней половины тела и бедер; фотография сделана во время поступления пациентки в отделение интенсивной терапии

Пациентка была в сознании, но как будто сильно утомлена; жаловалась на слабость и «нехватку воздуха». Дыхание проводилось над всей площадью легочных полей, частота дыхания составляла около 25 в минуту, сатурация, определявшаяся по пульсоксиметру, повысилась с 76% при дыхании воздухом до 90% при ингаляции воздушной смеси с 50% содержанием кислорода. Частота сердечных сокращений составляла 125 в минуту, а артериальное давление 9,3/6 кПа (70/45 мм рт. ст.). Температура тела не превышала 34,5°C, а кожи в подмышечной области – 32,0°C. В течение следующих 30 минут были проведены посевы крови и содержимого булл. При последующем бактериологическом исследовании была выделена *P. aeruginosa*, чувствительная к амикацину (минимальная ингибирующая концентрация (МИК) 8 мкг/мл), гентамицину (МИК 4 мкг/мл), азтреонаму (МИК 8 мкг/мл), цефепиму (МИК 2 мкг/мл), цефтазидиму (МИК 4 мкг/мл), ципрофлоксацину (МИК 0,25 мкг/мл), имипенему (МИК 2 мкг/мл), меропенему (МИК 0,25 мкг/мл) и колистину (МИК 2 мкг/мл). К остальным антибиотикам синегнойная палочка была устойчива. Проведена катетеризация центральной вены, внутривенно были введены антибиотик (цефепим 2,0 за 20 минут), рекомбинантный гранулоцитарный колониестимулирующий фактор (филграстим) и около 1500 мл инфузионных растворов; несмотря на значительный объем инфузии и введение норадреналина со скоростью 3 мкг/кг/мин (0,05 мкг/кг/с), сохранялась выраженная артериальная гипотензия. По результатам рентгенографии органов грудной клетки в прямой проекции воспалительные изменения в легких не выявлялись. Пациентка некоторое время оставалась в сознании, давая внятные пояснения по анамнезу своего заболевания и полученного лечения.

Проводилась вспомогательная вентиляция легких через лицевую маску с постоянным положительным давлением в дыхательных путях 5 см вод. ст., поддержкой положительного давления вдоха и содержанием кислорода в дыхательной смеси 100%, что позволяло поддерживать сатурацию артериальной крови на уровне 97–99%. В анализах крови, полученных к этому времени, выявлялась выраженная лейко- и нейтропения ( $0,71 \times 10^9/\text{л}$  и  $0,04 \times 10^9/\text{л}$  соответственно), тромбоцитопения ( $11 \times 10^9/\text{л}$ ) и тяжелый негазовый ацидоз (в смешанной венозной крови pH 7,1; SBE «–» 19,9; лактат 6 ммоль/л). Проводившаяся в последующие часы коррекция ацидоза и тромбоцитопении (донорскими тромбоцитами), а также общепринятая интенсивная терапия септического шока и остро-го респираторного дистресс-синдрома успеха не имели. Быстро прогрессировало нарушение сознания, что потребовало проведения механической искусственной вентиляции легких. Диурез отсутствовал. Буллезно-геморрагические изменения кожи нарастали (рис. 3, фотография выполнена через 4 ч после поступления в отделение реанимации и интенсивной терапии). Пациентка погибла в течение 6,5 ч от момента госпитализации.

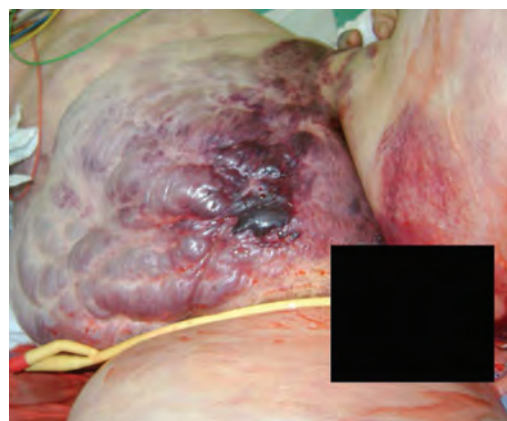

Рис. 3. Нарастание повреждения кожи в течение 4 часов от начала лечения септического шока

### Обсуждение

Рекомендации Европейского онкологического общества, касающиеся диагностики и лечения лихорадки у больных с лекарственно-индуцированной лейкопенией, определяют фебрильную нейтропению как повышение температуры тела (измеренной в полости рта) выше 38,3°C (при однократном измерении) или выше 38,0°C при 2 последовательных измерениях в течение 2 ч, если при этом абсолютное число нейтрофилов в крови менее  $0,5 \times 10^9/\text{л}$  (500 клеток/мкл) либо ожидается снижение нейтрофилов до этого уровня в ближайшее время [4]. Ясно и кратко изложенный, но ем-

кий и убедительный анализ проблемы диагностики и лечения фебрильной нейтропении, который провели эксперты ESMO, доступен для ознакомления (в свободном доступе) на сайте ESMO по адресу <http://www.esmo.org/Guidelines/Supportive-Care/Management-of-Febrile-Neutropenia>. В соответствии «с буквой и духом» этих рекомендаций, принимая во внимание обычную разницу при измерении температуры тела в подмышечной впадине и полости рта в  $0,3 - 0,5^{\circ}\text{C}$ , уже в день появления лихорадки у нашей пациентки был правомочен диагноз фебрильной нейтропении. При этом она, в соответствии с прогностическим индексом MASCC, равным в этот день 24, но без учета изменений кожи, могла быть отнесена к группе благоприятного прогноза, то есть могла бы получать предлагаемую руководством ESMO комбинированную терапию амоксициллином-клавулоном и моксифлоксацином или монотерапию моксифлоксацином (внутри) [4]. Однако, даже вне столь значительного снижения нейтрофилов и гипертермии, адекватная и своевременная трактовка появившихся у пациентки макулоподобных изменений кожи с центральной зоной некроза как Ecthyma gangrenosum была бы, без сомнения, поводом для немедленной госпитализации и массивной антибиотикотерапии с обязательным назначением препаратов, активных в отношении *P. aeruginosa*.

Ecthyma gangrenosum является характерным дерматологическим проявлением синегнойного сепсиса и обнаруживается примерно у 1,3–3% пациентов с бактериемией *P. aeruginosa* [5]. Однако, хоть и очень редко, схожие изменения кожи могут вызываться другими инфекционными возбудителями [6], поэтому окончательная микробиологическая верификация возбудителя является, безусловно, необходимым компонентом адекватного лечения.

Некротические изменения кожи и подкожной клетчатки при Ecthyma gangrenosum возникают в результате инвазии бактерий в стенку мелких сосудов, артериол и венул кожи и подкожной клетчатки, и развития некротического васкулита [7]. Такое поражение может возникать при гематогенной диссеминации у пациентов с бактериемией или путем прямой инокуляции через кожу (что и предполагается нами в описанном клиническом случае). Следствием васкулита становится вторичный ишемический некроз эпидермиса и дермы, в течение 12–48 ч проходящий стадии центрального кровоизлияния, изъязвления и некроза.

Несколько токсинов, продуцируемых *P. aeruginosa*, вызывают дегградацию пораженных мягких тканей и способствуют образованию геморрагических буллезных поражений кожи. Экзотоксин ингибирует синтез белка; эластаза разрушает эластин стенки кровеносных сосудов; фосфолипаза С разрушает фосфолипиды клеточных мембран; пи-

оцианин вызывает появление активных радикалов и повреждение клеточных структур [8].

В очень редких случаях Ecthyma gangrenosum может присутствовать в виде локализованных поражений кожи у здоровых иммунокомпетентных пациентов без бактериемии или системной инфекции; такому варианту Ecthyma gangrenosum всегда предшествует фолликулит или аналогичные ему поражения слизистых [5].

Выявляемая, как правило, у пациентов с врожденным или приобретенным иммунодефицитом и нейтропенией, Ecthyma gangrenosum всегда связана с развитием опасной для жизни септической (системной) инфекцией и, как следствие, высокой летальностью. Абсолютное число нейтрофилов менее  $500/\text{мм}^3$  является важнейшим предиктором неблагоприятного исхода. [9].

Яркая визуальная картина Ecthyma gangrenosum позволяет с высокой вероятностью поставить точный этиологический диагноз синегнойной инфекции и целенаправленно проводить антибиотикотерапию за много часов до получения результатов культурального анализа. Иногда, как и в приведенном нами наблюдении, Ecthyma gangrenosum появляется задолго до развития септического шока, то есть при условии проведения соответствующего лечения, в период еще достаточно благоприятного прогноза для выздоровления.

### Заключение

Как правило, поражение кожи в виде Ecthyma gangrenosum, этиологически связанное с *P. aeruginosa*, диагностируется у пациентов с выраженным иммунодефицитом и часто ассоциировано с бактериемией. Ecthyma gangrenosum может развиваться как на месте пустулы (при фолликулите), так и вне предшествующего поражения кожи (при септицемии).

Развитие Ecthyma gangrenosum связано с поражением стенок артериол и венул кожи и подкожной клетчатки, развитием некротического васкулита и вторичным ишемическим некрозом тканей. Начинается как безболезненная макула («пятно») красного цвета, в последующем в центре появляется гангренозная язва либо образуются буллы. Предварительный диагноз с высокой точностью может быть поставлен на основании характерных клинических проявлений.

Эмпирическая антимикробная терапия должна включать препараты с выраженной антисинегнойной активностью. Несмотря на редкость несинегнойной этиологии, для окончательного диагноза и адекватного последующего лечения необходима и микробиологическая идентификация возбудителя (микробиологическое исследование крови, содержимого везикул или булл, при необходимости – биопсийного материала Ecthyma gangrenosum).

**Литература**

1. Weiner, L.M. Antimicrobial-Resistant Pathogens Associated With Healthcare-Associated Infections: Summary of Data Reported to the National Healthcare Safety Network at the Centers for Disease Control and Prevention, 2011-2014. / L.M. Weiner [et al.] // *Infect Control Hosp Epidemiol.* — 2016. — 37. — P. 1288-1301.
2. Sanders, C.V. The Skin and Infection: A Color Atlas and Text. // In: C.V. Sanders, eds. — Baltimore, MD: Williams & Wilkins. — 1995. — P. 296-305.
3. Курмуков, И.А. Экссудативный онихолизис как осложнение противоопухолевого лечения паклитаксолом в режиме еженедельного введения: собственные наблюдения / И.А. Курмуков [и др.] // *Онкогинекология.* — 2017. — № 1(21) — С. 63–69.
4. Klastersky, J. Management of febrile neutropaenia: ESMO Clinical Practice Guidelines / J. Klastersky [et al.] // *Annals of Oncology.* — 2016. — 27. — (Suppl. 5). — P. 111–118.
5. Sarkar, S. Ecthyma gangrenosum in the periorbital region in a previously healthy immunocompetent woman without bacteremia. / S. Sarkar [et al.] // *Indian Dermatol Online J.* — 2016. — Vol. 7, № 1. — P. 36–39.
6. Reich, H.L. Nonpseudomonal ecthyma gangrenosum. / H.L. Reich [et al.] // *J Am Acad Dermatol.* — 2004. — Vol. 50, № 5. — P.114-117.
7. Yan, W. Ecthyma gangrenosum and multiple nodules: cutaneous manifestations of *Pseudomonas aeruginosa* sepsis in a previously healthy infant. / W. Yan [et al.] // *Pediatr. Dermatol.* — 2011. — Vol. 28, № 2. — P. 204-205.
8. Bettens, S. Ecthyma gangrenosum in a non-neutropaenic, elderly patient: case report and review of the literature. / S. Bettens [et al.] // *Acta Clin Belg.* — 2008. — Vol. 63, № 6. — P.394-397.
9. Bodey, G.P. *Pseudomonas* bacteremia. Retrospective analysis of 410 episodes. / G.P. Bodey [et al.] // *Arch Intern Med.* — 1985. — Vol. 145, № 9. — P. 1621-1629.

**References**

1. Weiner, L.M. Antimicrobial-Resistant Pathogens Associated With Healthcare-Associated Infections: Summary of Data Reported to the National Healthcare Safety Network at the Centers for Disease Control and Prevention, 2011-2014. / L.M. Weiner [et al.] // *Infect Control Hosp Epidemiol.* — 2016. — 37. — P. 1288-1301.
2. Sanders, C.V. The Skin and Infection: A Color Atlas and Text. // In: C.V. Sanders, eds. — Baltimore, MD: Williams & Wilkins. — 1995. — P. 296-305.
3. Kurmukov, I.A. Exudative onycholysis as a complication of antitumor treatment with paclitaxel in the regime of weekly administration: own observations. / I.A. Kurmukov [et al.] // *Oncogynecology.* — 2017. — №1 (21) — С. 63-69.
4. Klastersky, J. Management of febrile neutropaenia: ESMO Clinical Practice Guidelines. / J. Klastersky [et al.] // *Annals of Oncology.* — 2016. — 27. — (Suppl. 5). — P.111–118.
5. Sarkar, S. Ecthyma gangrenosum in the periorbital region in a previously healthy immunocompetent woman without bacteremia. / S. Sarkar [et al.] // *Indian Dermatol Online J.* — 2016. — Vol. 7, № 1. — P. 36–39.
6. Reich, H.L. Nonpseudomonal ecthyma gangrenosum. / H.L. Reich [et al.] // *J Am Acad Dermatol.* — 2004. — Vol. 50, № 5. — P.114-117.
7. Yan, W. Ecthyma gangrenosum and multiple nodules: cutaneous manifestations of *Pseudomonas aeruginosa* sepsis in a previously healthy infant. / W. Yan [et al.] // *Pediatr. Dermatol.* — 2011. — Vol. 28, № 2. — P. 204-205.
8. Bettens, S. Ecthyma gangrenosum in a non-neutropaenic, elderly patient: case report and review of the literature. / S. Bettens [et al.] // *Acta Clin Belg.* — 2008. — Vol. 63, №6. — P. 394-397.
9. Bodey, G.P. *Pseudomonas* bacteremia. Retrospective analysis of 410 episodes. / G.P. Bodey [et al.] // *Arch Intern Med.* — 1985. — Vol. 145, № 9. — P. 1621-1629.

**Авторский коллектив:**

*Курмуков Илгар Анварович* — старший научный сотрудник отдела функциональной диагностики, интенсивной терапии и реабилитации Российского онкологического научного центра им. Н.Н. Блохина, к.м.н.; тел.: +7-915-076-65-38, e-mail: kurmukovia@gmail.com

*Кашия Шалва Робертович* — заведующий отделом функциональной диагностики, интенсивной терапии и реабилитации Российского онкологического научного центра им. Н.Н. Блохина, к.м.н.; тел.: 8(499)324-62-59, e-mail: shalvakashiya@gmail.com.

*Обухова Ольга Аркадьевна* — научный сотрудник отдела функциональной диагностики, интенсивной терапии и реабилитации Российского онкологического научного центра им. Н.Н. Блохина, к.м.н.; тел.: +7(499)324-93-80, e-mail: obukhova0404@yandex.ru

*Дмитриева Наталья Владимировна* — заведующая лабораторией микробиологической диагностики и лечения инфекций в онкологии Российского онкологического научного центра им. Н.Н. Блохина, д.м.н., профессор; тел.: +7(499)324-18-40, e-mail: prof.ndmirieva@mail.ru