

СЛУЧАЙ ИЗ КЛИНИЧЕСКОЙ ПРАКТИКИ

УДК: 616.44-006.6-033.2:616.718.1/3

МЕТАСТАТИЧЕСКОЕ ПОРАЖЕНИЕ КОСТЕЙ ТАЗА С МЯГКОТКАНЫМ ОБРАЗОВАНИЕМ ГИГАНТСКИХ РАЗМЕРОВ У БОЛЬНОЙ НИЗКОДИФФЕРЕНЦИРОВАННЫМ ФОЛЛИКУЛЯРНЫМ РАКОМ ЩИТОВИДНОЙ ЖЕЛЕЗЫ

М.У. Раджапова, И.А. Гулидов, К.Б. Гордон, В.В. Польшин, Т.А. Агабабян

*ФГБУ «Медицинский радиологический научный центр» Минздрава РФ, г. Обнинск
249036, г. Обнинск, Калужская обл., ул. Королева, 4,
e-mail: mradzh@mrrc.obninsk.ru*

Представлен клинический случай метастатического поражения костей таза с мягкотканым компонентом гигантских размеров у пациентки с низкодифференцированным фолликулярным раком щитовидной железы. В результате химиолучевого лечения достигнут противоболевой эффект и частичная регрессия опухоли.

Ключевые слова: костный метастаз, лучевая терапия, рак щитовидной железы, паллиативное лечение.

METASTASES IN PELVIC BONES WITH LARGE SOFT TISSUE COMPONENT IN A PATIENT WITH POORLYDIFFERENTIATED FOLLICULAR THYROID CANCER

M.U. Radzhapova, I.A. Gulidov, K.B. Gordon, V.V. Polkin, T.A. Agababyan
*Medical Radiological Research Center RAMS, Obninsk
4, Korolyeva Street, 249036-Obninsk, Kaluga region, Russia,
e-mail: mradzh@mrrc.obninsk.ru*

A clinical case of metastatic diseases of pelvic bones with a large soft tissue component in a patient with poorly differentiated follicular thyroid cancer was presented. Partial tumor regression and pain relief were achieved after chemotherapy.

Key words: bone metastasis, radiation therapy, thyroid cancer, palliative treatment.

Актуальной проблемой лечения злокачественных новообразований является оказание эффективной паллиативной помощи больным с множественными отдаленными метастазами, особенно при поражении костной системы. Показатели выживаемости у них существенно ниже, чем у пациентов без костных метастазов, а прогноз хуже из-за наличия серьезных осложнений [6, 7, 10]. Частота этой патологии при злокачественных образованиях щитовидной железы составляет 60 % [4]. Следует отметить, что терапевтические возможности лечения метастазов злокачественных опухолей в кости в последние 10–15 лет существенно увеличились [1–3, 5, 9]. В большинстве случаев используется комплексный подход с учетом характеристики первичной опухоли, включающий системное и локальное воздействие. В контексте

вышесказанного приводим собственное клиническое наблюдение.

Больная А., 29 лет, находилась на лечении в клинике ФГБУ МРНЦ Минздрава РФ (г. Обнинск) с 29 июня по 31 октября 2011 г. с диагнозом: низкодифференцированный фолликулярный рак щитовидной железы $rT_{4a}N_{1b}M_{0r}$ клиническая стадия IVA. Пациентке было проведено комбинированное лечение: 11.10.2011 – тиреоидэктомия с последующей радиоiodотерапией ¹³¹I.

При контрольном осмотре в марте 2012 г. по данным спиральной компьютерной томографии (СКТ) в МРНЦ у больной выявлено прогрессирующее заболевание в виде множественного метастатического поражения костей скелета. В связи с этим ей проводилась системная лекарственная терапия – левантиниб по 24 мг утром

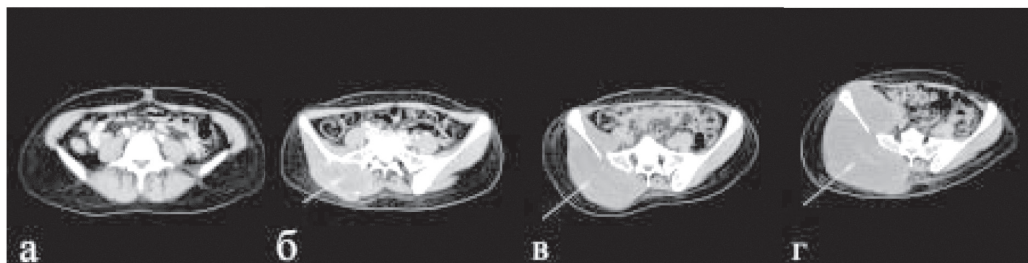


Рис. 1. СКТ органов малого таза. Прогрессирование костных метастазов с мягкотканым компонентом: а – июль 2011 г. (без признаков поражения), б – март 2012 г., в – июнь 2012 г., г – ноябрь 2012 г. Стрелкой указано метастатическое образование

per os, ежедневно. С 20.04.12 получала препараты группы золедроновой кислоты (зомета) 4 мг № 9 один раз в 28 дней. Однако несмотря на проводимое лечение, по данным радиоизотопного и СКТ исследований наблюдалось прогрессирование метастатического поражения костей скелета, особенно в области костей таза с увеличивающимся в размерах мягкотканым образованием (рис. 1). Появились очаговые образования в легких. Больная вновь была госпитализирована в клинику центра (29.11–29.12.12).

Описание СКТ органов грудной полости и малого таза от 21.11.12, проведенной до начала химиолучевого лечения. На серии компьютерных томограмм органов грудной полости при сравнении с данными от 1.10.12 легочный рисунок не изменен. В S_4 правого легкого сохраняется единичное очаговое образование неправильной формы, с достаточно ровными, четкими контурами, размером 15 мм (без динамики). Отмечается появление очагового образования в S_{10} левого легкого диаметром 6 мм (ранее визуализировалось уплотнение в виде тяжа). На серии компьютерных томограмм органов малого таза при сравнении с данными от 1.10.12 динамики со стороны ранее описанных изменений в полости малого таза не выявлено. Сохраняется участок разрежения костной структуры со склеротическими контурами в теле Th_3 позвонка размером 13 мм (без динамики); очаги деструкции в теле L_5 позвонка размерами до 32 мм (ранее до 27 мм) и 13 мм (без динамики), правой подвздошной кости (в том числе и в области крестцово-подвздошного сочленения), распространяющиеся в сторону крыши вертлужной впадины справа, с мягкотканым компонентом, как в области мягких тканей, так и в полости малого таза, который увеличился в размерах до 197×158 мм, протяженностью 20 см (ранее 162×94 мм, протяженностью 18 см). Заключение:

Метастатическое поражение костей (нарастание изменений в области правой подвздошной кости, увеличение зоны деструкции в левой половине тела L_5 позвонка). Очаговое образование в S_4 правого легкого (без динамики). Очаговое образование в S_{10} левого легкого.

При поступлении больная предъявляла жалобы на наличие опухоли в области правой ягодицы, тянущие боли в этой области, иррадиирующие в правую нижнюю конечность, усиливающиеся при движении и приводящие к ограничению подвижности и нарушению функции конечности. Пациентка передвигается с помощью костылей, опираясь на здоровую ногу. Рост 170 см, вес 58 кг. Состояние эутиреоидное (L-тироксин в дозе 125 мкг назначен после тиреоидэктомии). Правая ягодица представлена опухолью огромных размеров, при пальпации плотная, не смещаемая, болезненная. Кожа над опухолью не изменена, подвижна.

В данной клинической ситуации было принято решение о проведении дистанционной лучевой терапии с целью уменьшения болевого синдрома. Лучевое лечение (05.12–29.12.12) проводилось на область метастатического поражения костей правой половины таза с захватом мягкотканого компонента и L_5 позвонка, разрушение которого представляло угрозу патологического перелома. Из-за боли пациентка могла лежать только на спине и в вынужденном положении. Первые четыре фракции проведены в РОД 1,8 Гр. Ввиду удовлетворительной переносимости лучевого лечения РОД была увеличена до 2,2 Гр. После проведения 4–5 фракций облучения пациентка отметила уменьшение ощущения напряжения и тяжести в области правой ягодицы. На СОД 14–16 Гр болевые ощущения уменьшились, и больной стало легче перемещаться на процедурном столе (практически самостоятельно). Учитывая положительную

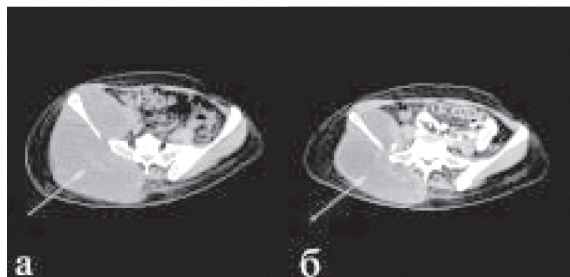


Рис. 2. СКТ органов малого таза: а – до химиолучевого лечения; б – после химиолучевого лечения. Стрелкой указано метастатическое образование

динамику, а также наличие множественных отдаленных метастазов, с 19.12.12 (СОД 22,6 Гр) добавили системную лекарственную терапию ингибитором протеинкиназы – нексаром (сорафениб) по 400 мг 2 раза в день *per os*, ежедневно. Лучевая терапия была завершена на СОД 40,2 Гр с положительным эффектом. К этому времени общее состояние пациентки заметно улучшилось, значительно снизились болевые ощущения. Отмечалось выраженное уменьшение размеров опухоли в области правой ягодицы.

По данным СКТ органов грудной полости и малого таза от 26.12.12 сохраняются единичные очаговые образования в легких: в S_4 правого легкого размером 15 мм и в S_{10} левого легкого размером 6 мм (без динамики). Сохраняется участок разрежения костной структуры со склеротическими контурами в Th_5 позвонка диаметром 13 мм (без динамики), очаги деструкции в теле L_5 позвонка размерами до 29 мм (ранее до 32 мм) и 10 мм (ранее 13 мм), правой подвздошной кости (в т.ч. в области крестцово-подвздошного сочленения), распространяющиеся в сторону крыши вертлужной впадины справа с мягкотканым компонентом как в области мягких тканей, так и в полости малого таза, размерами 162×117 мм протяженностью 16 см (ранее 197×158 мм, протяженностью 20 см). Заключение: метастатическое поражение костей (положительная динамика). Очаговые образования в легких (без динамики).

Учитывая положительный эффект и отсутствие данных за рецидив в области первичного очага, лучевое лечение было продолжено до СОД 60 Гр. Планирование и проведение лучевой терапии проводилось в положении пациентки лежа на боку,

что было невозможным ранее. Дистанционная лучевая терапия на втором этапе проводилась на область костных метастазов правой половины таза с захватом мягкотканого компонента в РОД 2 Гр 5 раз в нед до СОД 20 Гр. В результате химиолучевой терапии достигнут противоболевой эффект и уменьшение размеров метастатической опухоли (рис. 2). После завершения лечения больная находится под наблюдением в центре.

Следует отметить, что основную массу больных с метастатическим поражением костей, подвергающихся лучевой терапии, составляют пациенты, страдающие болевым синдромом [5]. Ведущим показателем при оценке эффективности лучевого лечения в этом случае является уменьшение или исчезновение болей. По данным литературы, благодаря облучению частичного эффекта удается добиться у 60–80 %, а полного обезболивания – у 15–40 % пациентов [8]. Представленный клинический случай наглядно показывает возможность оказания адекватной паллиативной помощи, направленной на улучшение качества жизни больных даже при наличии прогностически неблагоприятного фактора – прогрессирования отдаленных метастазов.

ЛИТЕРАТУРА

1. Воробьев Н.А. Возможности лучевой терапии при метастатическом поражении костей // Практическая онкология. 2011. Т. 12, № 3. С. 117–123.
2. Жабина А.С. Роль бисфосфонатов для профилактики и лечения метастазов в кости // Практическая онкология. 2011. Т. 12, № 3. С. 124–131.
3. Павленко Н.Н., Коришунов Г.В., Попова Т.Н. и др. Метастатическое поражение костной системы // Сибирский онкологический журнал. 2011. № 4 (46). С. 47–49.
4. Coleman R.E. Skeletal complications of malignancy // Cancer. 1997. Vol. 80 (8). Suppl. P. 1588–1594.
5. Lutz S., Berk L., Chang E. et al. Palliative Radiotherapy for Bone Metastases: An ASTRO Evidence-Based Guideline // Int. J. Radiat. Oncol. Biol. Phys. 2011. Vol. 79 (4) P. 965–976.
6. Majumder D., Chatterjee D., Bandyopadhyay A. et al. Single Fraction versus Multiple Fraction Radiotherapy for Palliation of Painful Vertebral Bone Metastases: A Prospective Study // Ind. J. Palliat. Care. 2012. Vol. 18 (3). P. 202–206.
7. Muresan M.M., Olivier P., Leclere J. et al. Bone metastases from differentiated thyroid carcinoma // Endocr. Relat. Cancer. 2008. Vol. 15. P. 37–49.
8. Smith H.S. Painful osseous metastases // Pain Physician. 2011. Vol. 14 (4). P. 373–405.
9. Wexler J.A. Approach to the Thyroid Cancer Patient with Bone Metastases // J. Clin. Endocrinol Metab. 2011. Vol. 96 (8). P. 2296–2307.
10. Wu J.S., Wong R., Johnston M. et al. Metaanalysis of dose fractionation radiotherapy trials for the palliation of painful bone metastases // Int. J. Radiat. Oncol. Biol. Phys. 2003. Vol. 55. P. 594–605.

Поступила 14.05.13