

DOI: 10.21294/1814-4861-2018-17-2-82-88

УДК: 616-006.81

Для цитирования: Семьянихина А.В., Филиппова М.Г., Архипова О.Н., Любченко Л.Н. Наследственная увеальная меланома: обзор литературы и клинический случай. Сибирский онкологический журнал. 2018; 17 (2): 82–88. – doi: 10.21294/1814-4861-2018-17-2-82-88.

For citation: Semyanikhina A.V., Filippova M.G., Arkhipova O.N., Lyubchenko L.N. Hereditary uveal melanoma: A review of literature and a case report. Siberian Journal of Oncology. 2018; 17 (2): 82–88. – doi: 10.21294/1814-4861-2018-17-2-82-88.

НАСЛЕДСТВЕННАЯ УВЕАЛЬНАЯ МЕЛАНОМА: ОБЗОР ЛИТЕРАТУРЫ И КЛИНИЧЕСКИЙ СЛУЧАЙ

А.В. Семьянихина, М.Г. Филиппова, О.Н. Архипова, Л.Н. Любченко

ФГБУ «НМИЦ онкологии им. Н.Н. Блохина» Минздрава России, г. Москва, Россия
115478, г. Москва, Каширское шоссе, 23. E-mail: alexandra_silina@mail.ru

Аннотация

Увеальная меланома (УМ) – самое частое первичное злокачественное новообразование увеального тракта с молекулярно-генетическими характеристиками, позволяющими отличать ее от других подтипов меланомы. Соматические мутации в опухоли при УМ вовлекают ряд генов – *BAP1*, *EIF1AX*, *GNA11*, *GNAQ* и *SF3B1*, которые определяют биологию и поведение опухоли, являясь предикторами течения заболевания. Примерно в 2–5 % случаев развитие УМ ассоциировано с наследственной патологией и связано с герминальными мутациями в генах, ответственных за тот или иной синдром. На данный момент описано несколько таких синдромов, среди которых *BAP1*-ассоциированный синдром, FAMMM-синдром, синдром Ли–Фраумени и др. В настоящей статье приводится анализ современного представления о природе наследственной УМ и рассматривается клинический случай семейной УМ.

Ключевые слова: увеальная меланома, наследственные синдромы, ген *CHEK2*, Ли–Фраумени-подобный синдром.

Увеальная меланома (УМ) является вторым самым частым подтипом меланомы (на ее долю приходится около 5 %) и самой распространенной первичной интраокулярной злокачественной опухолью, поражающей один из отделов увеального тракта, включая радужку, цилиарное тело и сетчатку [1]. В 2–3 % случаев УМ локализуется в конъюнктиве глаза [2]. Ежегодная заболеваемость УМ колеблется от 5 до 14 случаев на 1 млн. Средний возраст манифестации опухоли составляет 60 лет. Незначительно чаще УМ встречается у мужчин [3]. В группу повышенного риска развития УМ относят обладателей светлых кожи и волос, голубых глаз, веснушек и невусов [1]. Представители европеоидной расы болеют УВ примерно в 150 раз чаще. Несмотря на успехи последних лет в лечении первичной УМ, пятилетняя выживаемость составляет 72–84 %, а у половины пациентов диагностируется прогрессирующее основное заболевание в первые декады после начала специфического лечения. Более чем в 90 % случаев фатальное течение заболевания ассоциировано с гематогенным метастазированием в печень [3].

Клинические и молекулярно-биологические характеристики УМ, несмотря на общность гистогенеза, значительно отличают ее от других подтипов меланомы (меланомы кожи (МК) и слизистых оболочек). Экзогенные факторы, повышающие

риск развития МК, такие как чрезмерная инсоляция, не нашли достоверного подтверждения для УМ, а вклад ультрафиолетового излучения в инициацию канцерогенеза при УМ до сих пор неясен [4]. При УМ гораздо реже встречаются типичные для МК молекулярно-генетические перестройки, вовлекающие гены *RAS*-каскада (*BRAF*, *NRAS*, *NF1*). Применение современных ДНК-диагностических методов, в том числе секвенирования нового поколения, позволило выявить несколько драйверных генов с высокой частотой соматических мутаций в образцах УМ [2]. К ним относятся гены *BAP1*, *EIF1AX*, *GNA11*, *GNAQ* и *SF3B1*. В большинстве случаев мутации в этих генах взаимно исключают друг друга, несут различный вклад в риск метастазирования и имеют разную прогностическую значимость (табл. 1).

Подавляющее большинство случаев УМ являются спорадическими, т.е. обусловленными различными мутациями в клетке-предшественнике меланоцитарного звена, дающего начало патологическому опухолевому клону. Однако еще в 1892 г. английским ученым Silcock было высказано предположение о возможной наследственной причине в ряде случаев УВ. Поводом послужило наблюдение семьи с накоплением случаев УМ и рака молочной железы (РМЖ) в четырех поколениях [8, 9]. С момента данной публикации более 50 научных

✉ Семьянихина Александра Владимировна, alexandra_silina@mail.ru

Таблица 1

Основные молекулярно-генетические различия между УМ и МК [5, 6, 7]

Показатель	Меланома кожи	Увеальная меланома
Уровень геномной нестабильности	Высокий	Низкий
Хромосомные aberrации	Часто	Редко
Хромосомные aberrации	1p-, 1q+, 6p+, 6q-, 8p-, 8q+, 11q-, моносомия 3 (редко), 9p- и 10p (часто)	1p-, 1q+, 6p+, 6q-, 8p-, 8q+, 11q-, моносомия 3 (часто), 9p- и 10p (редко)
mutBRAF/NRAS	+	+/
mutGNAQ/ GNA11		+
mutBAP1	+/	+

работ было посвящено семейной форме УМ [1, 2, 10–12]. В подавляющем большинстве случаев и до недавнего времени значительная часть авторов склонялась к полигенной природе УМ [2, 13, 14]. Однако с расширением возможностей современной ДНК-диагностики на протяжении последних лет активно изучается роль наследственного фактора в развитии УМ и проводится поиск вероятных генов-кандидатов.

Несмотря на то, что большая часть описанных случаев семейной УМ не была ассоциирована с синдромальной патологией, частота УМ возрастает среди ряда наследственных синдромов. В 1937 г. появляется первая публикация, посвященная описанию клинического наблюдения – манифестации УМ у пациента с нейрофиброматозом (болезнь Реклингхаузена) [8, 15]. Кумулятивный анализ последующих немногочисленных научных работ показал доминирование женского пола и периферического типа нейрофиброматоза в случае диагностирования УМ у больных с болезнью Реклингхаузена.

Другим фактоматозом, при котором возрастает риск развития УМ, является синдром Горлина (синдром базально-клеточных невусов), или «пятый фактоматоз», симптомокомплекс, характеризующийся поражением кожи, мышц, скелета и глаз, а также повышенным риском развития злокачественных новообразований (ЗН), прежде всего, кожи и центральной нервной системы. Впервые описанная Kedem et al. в 1970 г. УМ в составе синдрома является крайне редким его проявлением [8, 16].

Возрастает частота УМ при наследственных формах МК и слизистых оболочек. Описаны случаи УМ в составе синдрома множественных атипичных невусов и меланомы (так называемый FAMMM-синдром, familial atypical mole and melanoma syndrome) [17], фенотипического проявления герминальных мутаций в гене *CDKN2A*, ответственном за 20–40 % семейных форм МК и около 1 % наследственно обусловленной УМ [17, 18]. В 1000 раз возрастает риск развития УМ у пациентов с другим редким и тяжелым наследственным заболеванием, поражающим покровный эпителий, – пигментной ксеродермой [19].

Ряд исследований, посвященных сочетанию УМ с РМЖ, позволил рассматривать ген *BRCA2* как один из генов-кандидатов, герминальные мутации в котором определяют повышенный риск развития УМ [1]. В среднем частота наследуемых патогенных вариантов в гене *BRCA2*, ответственном за синдром наследственного рака молочной железы и рака яичников, в различных выборках с семейным накоплением УВ и РМЖ составляет от 2 до 5 % [20].

Шведскими учеными при анализе трех семей с множественными случаями УМ и МК и отсутствием наследуемых мутаций в генах *CDKN2A*, *CDK4*, *BRCA1* и *BRCA2* был выделен локус 9q21.32 на длинном плече 9 хромосомы. Однако попытки картировать гены-кандидаты, расположенные в данном регионе, не увенчались успехом [21].

Одним из признаков наследственных форм ЗН является наличие у пациента первично-множественных злокачественных новообразований (ПМЗН). Сочетание УМ с другими ЗН, в частности с мезотелиомой, стало предметом изучения с 1970 г., когда появились первые публикации [22]. Часть таких работ посвящена случаям злокачественной мезотелиомы с семейным накоплением различных ЗН. Молекулярно-диагностический поиск в таких семьях позволил выделить новый наследственный синдром, обусловленный герминальными мутациями в гене *BAP1*.

BAP1-ассоциированный наследственный синдром, на долю которого приходится 3–4 % от всех случаев УМ [22], характеризуется специфическими кожными проявлениями – атипичными невусами Шпица и повышенным риском развития ряда ЗН: УМ, злокачественной мезотелиомы, МК, светлоклеточного рака почки и базально-клеточного рака, а также ПМЗН. Частота проявления заболевания у носителей герминальных мутаций в гене *BAP1* стремится к 85 %, по данным разных авторов, и позволяет отнести данный синдром в группу высокопенетрантных состояний [22–24]. Как и для большинства наследственно обусловленных заболеваний, для *BAP1*-ассоциированного наследственного синдрома характерен более молодой средний возраст манифестации ЗН по сравнению с

Наследственные синдромы, ассоциированные с УМ

Синдром	Ген	Тип наследования	Частота	Другие ЗН, в составе синдрома
Нейрофиброматоз	<i>NF1</i>	Аутосомно-доминантный (АД)		Нейрофибросаркомы, опухоли ЦНС
Синдром Горлина	<i>PTCH1, PTCH2, SUFU</i>	АД		Базально-клеточный рак кожи, опухоли ЦНС, рак яичников (РЯ)
ФАМММ-синдром	<i>CDKN2A</i>	АД	1 %	МК и слизистых оболочек, рак поджелудочной железы
Пигментная ксероидерма	<i>XPA, XPB, XPC, XPD, XPE, XPF, XPG</i>	Аутосомно-рецессивный (АР)		Базально-клеточный и плоскоклеточный рак кожи, МК, ангио- и фибросаркомы
Наследственный РМЖ и/или РЯ	<i>BRCA1, BRCA2</i>	АД	2–5 %	РМЖ, РЯ, рак поджелудочной железы, рак предстательной железы, рак желудка
<i>VAP1</i> -ассоциированный синдром	<i>VAP1</i>	АД	3–4 %	Злокачественная мезотелиома, МК, светлоклеточный рак почки, базально-клеточный рак
Синдром Ли–Фраумени/Ли–Фраумени-подобный синдром 9q21.32	<i>TP53, CHEK2, BRCA2</i>	АД		Остеогенные и мягкотканые саркомы, РМЖ, аденокортикальный рак, опухоли ЦНС, гемобластозы

общей популяцией. УМ, являясь самой частой опухолью в составе синдрома, встречается примерно в 30 % случаев, имеет более агрессивное течение с высоким риском метастазирования, что определяет худшую выживаемость таких пациентов [22]. Специфического лечения для данного синдрома на сегодняшний день не разработано в связи с относительно «молодым» возрастом его открытия. Наблюдение за пациентами включает в себя ежегодный расширенный осмотр офтальмоонкологом начиная с 11-летнего возраста, консультации дерматолога и ежегодное УЗИ почек и забрюшинного пространства с 20 лет. Скрининговых мероприятий для своевременной диагностики злокачественной мезотелиомы нет, в качестве альтернативы может быть рассмотрено МРТ брюшной полости с оценкой состояния брюшины и плевры, если данное исследование назначено онкологом для исключения специфического поражения почек [23, 24].

Наследственно обусловленная УМ может являться составной частью других редких, фенотипически и генетически гетерогенных, синдрома Ли–Фраумени (СЛФ) и Ли–Фраумени-подобного синдрома (ЛФПС) [25]. Вслед за описанием герминальных мутаций в гене *TP53* как основного этиологического фактора СЛФ и ЛФПС [26] в начале 1990-х годов английские офтальмопатологи Jay и McCartney провели ретроспективный генеалогический анализ семьи, впервые описанной Silcock et al. в 1892 г., с прослеженностью от начала XIX века [27]. Для оценки статуса гена *TP53* было выполнено иммуногистохимическое исследование (ИГХ) доступных образцов УМ пораженных членов семьи с целью оценки его экспрессии. Авторам удалось проследить 7 случаев

УМ в сочетании, по меньшей мере, в двух случаях с билатеральным РМЖ. ИГХ-исследование показало наличие мутантного типа гена *TP53* в двух пригодных для анализа образцах УМ. Резюмируя полученные результаты, Jay и McCartney предположили, что данная семья может служить одним из ранних примеров синдрома Ли–Фраумени, впервые описанного клиницистами Фредериком Ли и Джозефом Фраумени-младшим в 1969 г. [25]. Наследуемые мутации в гене *TP53* являются основной, но не единственной причиной СЛФ и ЛФПС. Молекулярно-генетические перестройки в генах *CHEK2* и *BRCA2* также задействованы в канцерогенезе при данных синдромах, а частота выявления герминальных мутаций в этих генах возрастает при неизменном статусе гена *TP53*. В табл. 2 представлена сводная информация о наследственных синдромах, ассоциированных с УМ.

В зависимости от синдромальной принадлежности характерные признаки наследственной УМ могут меняться, при этом остаются такие общие черты:

- составляет 2–5 % от всех вновь диагностированных случаев УМ;
- является полигенным заболеванием со средней пенетрантностью (в пораженных семьях встречается не более 2–3 случаев);
- характеризуется более молодым возрастом манифестации заболевания по сравнению с общей популяцией (в среднем 40 лет к общепопуляционным 60 годам);
- отмечается тенденция к двустороннему и мультифокальному поражению увеального тракта;
- встречается в составе ПМЗН;

– наличие отягощенного семейного анамнеза у больного УМ (в зависимости от синдромальной патологии наблюдается накопление различных онкологических заболеваний).

Независимо от наследственной природы УМ, по опубликованным данным объединенной рабочей группы по изучению УМ (COMS (Collaborative Ocular Melanoma Study Group)), риск вторых и последующих опухолей у пациентов с УМ составляет 7,7 % после 5 лет от момента постановки диагноза и 14,9 % – к 10 годам [28]. Самыми частыми ЗН являются: рак предстательной железы у мужчин (в 23 % случаев) и РМЖ у женщин (17 %). Достоверных данных о повышении риска развития вторых первичных опухолей у пациентов с УМ после прохождения лучевой терапии в плане комплексного лечения не получено [28].

Клинический случай

Пациентка Л., 62 лет, обратилась в научно-консультативное отделение ФГБУ «РОНЦ им. Н.Н. Блохина» Минздрава России в феврале 2016 г. с диагнозом направления: Меланома хориоидеи правого глаза. Состояние после энуклеации правого глаза в 2015 г. Заболевание манифестировало в августе 2015 г. и проявилось полной потерей зрения с пораженной стороны. При обследовании диагностировано злокачественное поражение сетчатки правого глаза – увеальная смешанноклеточная пигментная меланома, узловой типа роста, с инвазией цилиарного тела и частичной отслойкой сетчатки опухолевой тканью. По месту жительства было проведено хирургическое лечение в объеме энуклеации правого глаза.

При контрольном плановом обследовании в ФГБУ «РОНЦ им. Н.Н. Блохина» Минздрава России через 6 мес от момента постановки диагноза выявлено прогрессирование основного заболевания с метастатическим поражением печени. После

проведения первой линии химиотерапии (ХТ) паклитакселом в монорежиме отмечался дальнейший рост очагов в печени. Стабилизации процесса удалось добиться после второй линии полихимиотерапевтического лечения (ПХТ) гемцитабином и треосульфаном. По решению консилиума в плане последующего комплексного лечения пациентке в июне 2016 г. выполнена трансартериальная химиоэмболизация (ХЭ) печени (карбоплатин + липиодол). От предложенной повторной ХЭ, а также от продолжения ПХТ больная отказалась. Связь с пациенткой поддерживается. В марте 2017 г. больная жива, самочувствие удовлетворительное, от диагностических мероприятий отказывается.

Учитывая онкологически отягощенный семейный анамнез, больная была направлена на медико-генетическое консультирование (МГК) в лабораторию клинической онкогенетики ФГБУ «РОНЦ им. Н.Н. Блохина» Минздрава России. При сборе семейного анамнеза отмечено, что сестра пациентки, 73 лет, перенесла лечение по поводу увеальной меланомы левого глаза в возрасте 63 лет, а 67-летний брат больной оперирован в связи с раком почки в возрасте 52 лет (рис. 1). Также в семье наблюдались случаи рака поджелудочной железы и женских половых органов по линии отца. Принимая во внимание семейный анамнез, клиничко-диагностические данные для исключения/подтверждения наследственной этиологии заболевания на первом этапе было выполнено молекулярно-генетическое исследование с целью поиска герминальных мутаций в генах BRCA1, BRCA2 и СНЕК2. В результате ДНК-тестирования в 5 экзоне гена СНЕК2 выявлена герминальная миссенс-мутация с.470Т/С (р.11e157Thr) в гетерозиготном состоянии, зарегистрированная в международной базе данных dbSNP (rs17879961) как клинически значимый патогенный вариант [29].

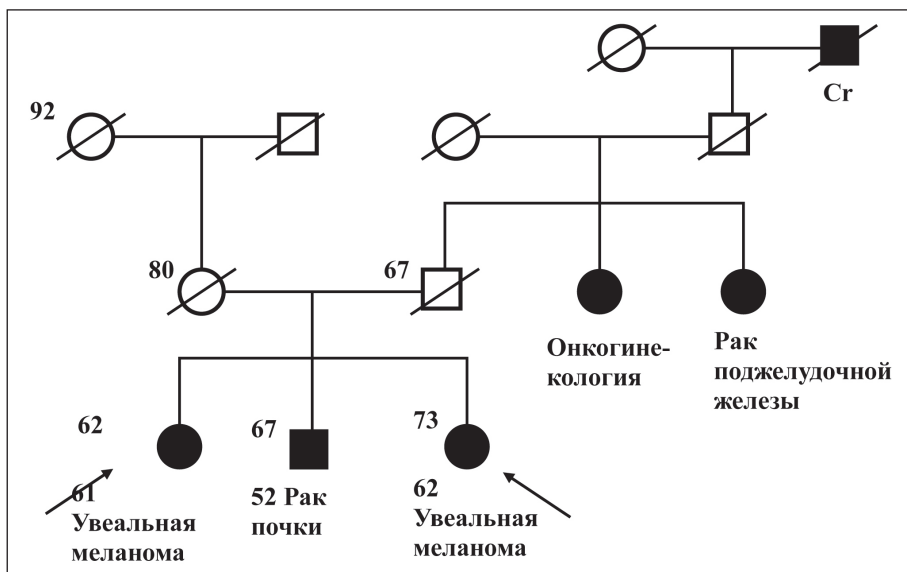


Рис. 1. Родословная пациентки Л.

Обсуждение

Представленное наблюдение является редким клиническим случаем семейной формы УМ и показательным с точки зрения дифференциального клинико-генетического диагноза. Учитывая отягощенный онкологический анамнез, на основании литературных данных о природе наследственно обусловленной УМ больной было выполнено ДНК-тестирование выбранных для анализа генов-кандидатов – *BRCA1*, *BRCA2* и *CHEK2*. Выявленная патогенная мутация в гене *CHEK2* ранее описана как возможная причина СЛФ и ЛФПС [30, 31]. В одном из исследований с целью оценки вклада герминальных мутаций в гене *CHEK2* в патогенез СЛФ Bell et al. представили четыре клинических наблюдения классического варианта данного синдрома [32]. Предварительный анализ показал отсутствие герминальных мутаций в гене *TP53* у всех пациентов. Наследуемые мутации в гене *CHEK2* были выявлены у всех больных, миссенс-вариант в 157 кодоне (подтвержденный в представленном нами клиническом наблюдении) был диагностирован в одном случае у пробанда с ПМЗН: колоректальным раком и билатеральной УМ, – что позволило авторам отнести герминальные мутации в гене *CHEK2* к возможным причинам развития СЛФ у пациентов.

Современные критерии для постановки классического диагноза СЛФ и ЛФПС, предложенные Birch в 1994 г. [33] и дополненные Eeles годом позже [34], а также критерии Chompret для *TP53*-тестирования [35] не позволяют нам с учетом

клинико-анамнестических данных говорить о наличии у пациентки данных синдромов, несмотря на выявленную мутацию в гене *CHEK2*, описанную Bell в рассмотренной выше статье как причину для СЛФ. Однако, учитывая крайне высокую фенотипическую и генетическую гетерогенность, вариабельную пенетрантность и экспрессивность обоих синдромов, а также популяционные различия для исключения данного диагноза, необходимы дальнейшее наблюдение за такими пациентами, расширение выборки больных и изучение данного вопроса с учетом указанных особенностей и СЛФ, и ЛФПС.

Другой патологией, которую мы не можем исключить у нашей больной, с учетом семейного накопления, является *VAP1* ассоциированный синдром, который был описан гораздо позже представленных Bell результатов в 1999 г. К сожалению, нам не удалось выполнить *VAP1*-генотипирование ввиду отказа пациентки от дальнейших молекулярно-генетических исследований.

Увеальная меланома, являясь редким онкологическим заболеванием и еще реже наследственно обусловленным, остается до сих пор малоизученной. Для полноты понимания молекулярно-биологической природы этого заболевания необходимы дальнейшие многоцентровые исследования с расширением выборки больных и привлечением возможностей современных методов ДНК-диагностики.

Работа выполнена при финансовой поддержке Российского научного фонда (грант №14-35-00107).

ЛИТЕРАТУРА

1. Harbour J.W. The genetics of uveal melanoma: an emerging framework for targeted therapy. *Pigment Cell Melanoma Res.* 2012 Mar; 25 (2): 171–81. doi: 10.1111/j.1755-148X.2012.00979.x.
2. Helgadottir H., Hoio V. The genetics of uveal melanoma: current insights. *Appl Clin Genet.* 2016 Sep 6; 9: 147–55. doi: 10.2147/TACG.S69210.
3. Nichols E.E., Richmond A., Daniels B. Tumor Characteristics, Genetics, Management, and the Risk of Metastasis in Uveal Melanoma. *Semin Ophthalmol.* 2016; 31 (4): 304–9. doi: 10.3109/08820538.2016.1154175.
4. Singh A.D., Rennie I.G., Seregard S., Giblin M., McKenzie J. Sunlight Exposure and Pathogenesis of Uveal Melanoma. *Surv Ophthalmol.* 2004; 49 (4): 419–28.
5. Decatur C.L., Ong E., Garg N., Anbunathan H., Bowcock A.M., Field M.G., Harbour J.W. Driver Mutations in Uveal Melanoma: Associations With Gene Expression Profile and Patient Outcomes. *JAMA Ophthalmol.* 2016 Jul 1; 134 (7): 728–33. doi: 10.1001/jamaophthalmol.2016.0903.
6. Field M.G., Harbour J.W. Recent developments in prognostic and predictive testing in uveal melanoma. *Curr Opin Ophthalmol.* 2014 May; 25 (3): 234–9. doi: 10.1097/ICU.0000000000000051.
7. Harbour J.W., Chao D.L. A Molecular Revolution In Uveal Melanoma: Implications For Patient Care And Targeted Therapy *Ophthalmology.* Ophthalmology. 2014 Jun; 121(6): 12818. doi: 10.1016/j.ophtha.2013.12.014.
8. Houlston R.S., Damato B.E. Genetic predisposition to ocular melanoma. *Eye (Lond).* 1999; 13 (Pt 1): 43–6.
9. Silcock A.Q., Lond T.P.S. Hereditary sarcoma of the eyeball. *Trans Pathol Soc Lond.* 1892; 43: 140–1.
10. Canning C.R., Hungerford D.G. Familial uveal melanoma. *Br J Ophthalmol.* 1988; 72: 241–243.
11. Barker-Griffith A.E., Streten B.W. Familial uveal melanoma: a report of four cases in two families and literature review. *Can J Ophthalmol.* 2004 Jun; 39 (4): 403–8.
12. Kodjikian L., Nguyen K., Lumbroso L., Gauthier-Villars M., Chauvel P., Plauchu H., Sterkers M., Devouassoux M., Grange J. Familial

uveal melanoma: a report on two families and a review of the literature. *Acta Ophthalmol Scand.* 2003 Aug; 81 (4): 389–95.

13. Singh A.D., Wang Ming X., Donoso L.A., Shields C.L., De Potter P., Shields J.A., Elston R.C., Fijal B. Familial Uveal Melanoma, III. Is the Occurrence of Familial Uveal Melanoma Coincidental? *Arch Ophthalmol.* 1996 Sep; 114 (9): 1101–4.
14. Singh A.D., Schoenfield L.A., Bastian B.C., Aziz H.A., Marino M.J., Biscotti Ch.V. Congenital uveal melanoma? *Surv Ophthalmol.* 2016 Jan-Feb; 61 (1): 59–64. doi: 10.1016/j.survophthal.2015.07.005.
15. Specht C.S., Smith T.W. Uveal Malignant Melanoma and von Recklinghausen's Neurofibromatosis. *Cancer.* 1988 August 15; 62: 812–817.
16. Kedem A., Even-Paz Z., Freund M. Basal cell nevus syndrome associated with malignant melanoma of the iris. *Dermatologica.* 1970; 140: 99–106.
17. Buecher B., Gauthier-Villars M., Desjardins L., Lumbroso-Le Rouic L., Levy C., De Pauw A., Bombléd J., Tirapo C., Houdayer C., Bressac-de Paillet B., Stoppa-Lyonnet D. Contribution of CDKN2A/P16INK4A, P14ARF, CDK4 and BRCA1/2 germline mutations in individuals with suspected genetic predisposition to uveal melanoma. *Fam Cancer.* 2010 Dec; 9 (4): 663–7. doi: 10.1007/s10689-010-9379-9.
18. Abdel-Rahman M.H., Pilarski R., Ezzat S., Sexton J., Davidorf F.H. Cancer family history characterization in an unselected cohort of 121 patients with uveal melanoma. *Fam Cancer.* 2010 Sep; 9 (3): 431–8. doi: 10.1007/s10689-010-9328-7.
19. Kraemer K.H., Lee M.M., Andrews A.D., Lambert W.C. The role of sunlight and DNA repair in melanoma and nonmelanoma skin cancer. The xeroderma pigmentosum paradigm. *Arch Dermatol.* 1994 Aug; 130 (8): 1018–21.
20. Scott R.J., Vajdic C.M., Armstrong B.K., Ainsworth C.J., Meldrum C.J., Aitken J.F., Krickler A. BRCA2 mutations in a population-based series of patients with ocular melanoma. *Int J Cancer.* 2002 Nov 10; 102 (2): 188–91.
21. Jonsson G., Bendahl P., Sandberg T., Kurbasic A., Staaf J., Sunde L., Cruger D.G., Ingvar C., Olsson H., Borg A. Mapping of a Novel Ocular and Cutaneous Malignant Melanoma Susceptibility Locus to Chromosome 9q21.32. *J Natl Cancer Inst.* 2005 Sep 21; 97 (18): 1377–82.

22. Klebe S., Driml J., Nasu M., Pastorino S., Zangiabadi A., Henderson D., Carbone M. BAP1 hereditary cancer predisposition syndrome: a case report and review of literature. *Biomark Res.* 2015 Jul 2; 3: 14. doi: 10.1186/s40364-015-0040-5.
23. Pilarski R., Rai K., Cebulla C., Abdel Rahman M. BAP1 Tumor Predisposition Syndrome. *GeneReviews®* [Internet]. Seattle (WA): University of Washington, Seattle. [updated 2016 Oct 13; cited 2018 Apr 11]. Available from: <https://www.ncbi.nlm.nih.gov/books/NBK390611>.
24. Raia K., Pilarskia R., Cebullab C.M., Abdel-Rahmana M.H. Comprehensive review of BAP1 tumor predisposition syndrome with report of two new cases. *Clin Genet.* 2016 Mar; 89 (3): 285–94. doi: 10.1111/cge.12630.
25. Li F.P., Frumeni J.F.Jr. Soft-tissue sarcomas, breast cancer, and other neoplasms. A familial syndrome? *Ann Intern Med.* 1969 Oct; 71 (4): 747–52.
26. Malkin D., Li F.P., Strong L.C., Fraumeni J.F.Jr., Nelson C.E., Kim D.H., Kassel J., Gryka M.A., Bischoff F.Z., Tainsky M.A. Germ line p53 mutations in a familial syndrome of breast cancer, sarcomas, and other neoplasms. *Science.* 1990 Nov 30; 250 (4985): 1233–8.
27. Jay M., McCartney A.C. Familial Malignant Melanoma of the Uvea and ~53: A Victorian Detective Story. *Surv Ophthalmol.* 1993 May-Jun; 37 (6): 457–62.
28. Diener-West M., Reynolds S.M., Agugliaro D.J., Caldwell R., Cumming K., Earle J.D., Hawkins B.S., Hayman J.A., Jaiyesimi I., Kirkwood J.M., Koh W.J., Robertson D.M., Shaw J.M., Straatsma B.R., Thoma J.; Collaborative Ocular Melanoma Study Group. Second Primary Cancers After Enrollment in the COMS Trials for Treatment of Choroidal Melanoma. *Arch Ophthalmol.* 2005 May; 123 (5): 601–4.
29. *dbSNP* [Internet]. [cited 2018 Apr 11]. Available from: <https://www.ncbi.nlm.nih.gov/projects/SNP/>.
30. Evans D.G., Birch J.M., Narod S.A. Is CHEK2 a cause of the Li-Fraumeni syndrome? *J Med Genet.* 2008 Jan; 45 (1): 63–4. doi: 10.1136/jmg.2007.054700.
31. Ruijs M.W., Broeks A., Menko F.H., Ausems M.G., Wagner A., Oldenburg R., Meijers-Heijboer H., van't Veer L.J., Verhoef S. The contribution of CHEK2 to the TP53-negative Li-Fraumeni phenotype. *Hered Cancer Clin Pract.* 2009 Feb 17; 7 (1): 4. doi: 10.1186/1897-4287-7-4.
32. Bell D.W., Varley J.M., Szydo T.E., Kang D.H., Wahrer D.C.R., Shannon K.E., Lubratovich M., Verselis S.J., Isselbacher K.J., Fraumeni J.F., Birch J.M., Li F.P., Garber J.E., Haber D.A. Heterozygous Germ Line hCHK2 Mutations in Li-Fraumeni Syndrome. *Science.* 1999 Dec 24; 286 (5449): 2528–31.
33. Birch J.M. Li-Fraumeni syndrome. *Eur J Cancer.* 1994; 30A (13): 1935–41.
34. Eeles R.A. Germline mutations in the TP53 gene. *Cancer Surv.* 1995; 25: 101–24.
35. Tinat J., Bougeard G., Baert-Desurmont S., Vasseur S., Martin C., Bouvignies E., Caron O., Bressac-de Paillerets B., Berthet P., Dugast C., Bonaiti-Pellié C., Stoppa-Lyonnet D., Frébourg T.J. 2009 version of the Chompret criteria for Li Fraumeni syndrome. *J Clin Oncol.* 2009 Sep 10; 27 (26): e108–9; author reply e110. doi: 10.1200/JCO.2009.22.7967.

Поступила 31.03.18
Принята в печать 10.04.18

СВЕДЕНИЯ ОБ АВТОРАХ

Семьянихина Александра Владимировна, врач-онколог лаборатории клинической онкогенетики, НИИ КО «ФГБУ НМИЦ онкологии им. Н.Н. Блохина» Минздрава России (г. Москва, Россия). E-mail: alexandra_silina@mail.ru. SPIN-код: 1751-7909.

Филиппова Маргарита Геннадьевна, кандидат медицинских наук, старший научный сотрудник лаборатории клинической онкогенетики, НИИ КО «ФГБУ НМИЦ онкологии им. Н.Н. Блохина» Минздрава России (г. Москва, Россия). E-mail: fimargarita@yandex.ru. SPIN-код: 1927-6110.

Архипова Оксана Николаевна, младший научный сотрудник лаборатории клинической онкогенетики, НИИ КО «ФГБУ НМИЦ онкологии им. Н.Н. Блохина» Минздрава России (г. Москва, Россия). E-mail: arhipova-69@bk.ru.

Любченко Людмила Николаевна, доктор медицинских наук, заведующая лабораторией клинической онкогенетики, НИИ КО «ФГБУ НМИЦ онкологии им. Н.Н. Блохина» Минздрава России (г. Москва, Россия). E-mail: clingen@mail.ru. SPIN-код: 9589-9057. Author ID: 6603827727.

HEREDITARY UVEAL MELANOMA: A REVIEW OF LITERATURE AND A CASE REPORT

A.V. Semyanikhina, M.G. Filippova, O.N. Arkhipova, L.N. Lyubchenko

N.N. Blokhin National Medical Research Centre of Oncology, Ministry of Health of the Russian Federation, Moscow, Russia

23, Kashirskoye shosse, Moscow-115478, Russia. E-mail: alexandra_silina@mail.ru

Abstract

Uveal melanoma (UM) is the most common primary intra-ocular malignancy. Uveal melanoma is distinct from other subtypes of melanoma by its molecular and genetic characteristics. Somatic mutations in UM tumor involve genes, such as *BAP1*, *EIF1AX*, *GNA11*, *GNAQ* and *SF3B1*, that determine the biology and behavior of a tumor and appear to be predictors of disease. In 25 % of cases, the development of UM is associated with hereditary diseases and can be caused by germline mutations in genes that are responsible for a particular syndrome. Several such syndromes (*BAP1*-associated syndrome, FAMMM-syndrome, Li-Fraumeni syndrome and etc.) have been identified. In this article we analyze the modern concept of the nature of hereditary UM and present the case of hereditary UM.

Key words: uveal melanoma, hereditary syndromes, *CHEK2* gene, Li-Fraumeni-like syndrome.

REFERENCES

1. Harbour J.W. The genetics of uveal melanoma: an emerging framework for targeted therapy. *Pigment Cell Melanoma Res.* 2012 Mar; 25 (2): 171–81. doi: 10.1111/j.1755-148X.2012.00979.x.
2. Helgadottir H., Hoio V. The genetics of uveal melanoma: current insights. *Appl Clin Genet.* 2016 Sep 6; 9: 147–55. doi: 10.2147/TACG.S69210.
3. Nichols E.E., Richmond A., Daniels B. Tumor Characteristics, Genetics, Management, and the Risk of Metastasis in Uveal Melanoma. *Semin Ophthalmol.* 2016; 31 (4): 304–9. doi: 10.3109/08820538.2016.1154175.
4. Singh A.D., Rennie I.G., Seregard S., Giblin M., McKenzie J. Sunlight Exposure and Pathogenesis of Uveal Melanoma. *Surv Ophthalmol.* 2004; 49 (4): 419–28.
5. Decatur C.L., Ong E., Garg N., Anbunathan H., Bowcock A.M., Field M.G., Harbour J.W. Driver Mutations in Uveal Melanoma: Associations With Gene Expression Profile and Patient Outcomes. *JAMA Ophthalmol.* 2016 Jul 1; 134 (7): 728–33. doi: 10.1001/jamaophthol.2016.0903.
6. Field M.G., Harbour J.W. Recent developments in prognostic and predictive testing in uveal melanoma. *Curr Opin Ophthalmol.* 2014 May; 25 (3): 234–9. doi: 10.1097/ICU.000000000000051.
7. Harbour J.W., Chao D.L. A Molecular Revolution In Uveal Melanoma: Implications For Patient Care And Targeted Therapy Ophthalmology. *Ophthalmology.* 2014 Jun; 121(6): 12818. doi: 10.1016/j.ophtha.2013.12.014.
8. Houlston R.S., Damato B.E. Genetic predisposition to ocular melanoma. *Eye (Lond).* 1999; 13 (Pt 1): 43–6.
9. Silcock A.Q., Lond T.P.S. Hereditary sarcoma of the eyeball. *Trans Pathol Soc Lond.* 1892; 43: 140–1.
10. Canning C.R., Hungerford D.G. Familial uveal melanoma. *Br J Ophthalmol.* 1988; 72: 241–243.
11. Barker-Griffith A.E., Streeten B.W. Familial uveal melanoma: a report of four cases in two families and literature review. *Can J Ophthalmol.* 2004 Jun; 39 (4): 403–8.
12. Kodjikian L., Nguyen K., Lumbroso L., Gauthier-Villars M., Chauvel P., Plauchu H., Sterkers M., Devouassoux M., Grange J. Familial uveal melanoma: a report on two families and a review of the literature. *Acta Ophthalmol Scand.* 2003 Aug; 81 (4): 389–95.
13. Singh A.D., Wang Ming X., Donoso L.A., Shields C.L., De Potter P., Shields J.A., Elston R.C., Fijal B. Familial Uveal Melanoma, III. Is the Occurrence of Familial Uveal Melanoma Coincidental? *Arch Ophthalmol.* 1996 Sep; 114 (9): 1101–4.
14. Singh A.D., Schoenfeld L.A., Bastian B.C., Aziz H.A., Marino M.J., Biscotti Ch.V. Congenital uveal melanoma? *Surv Ophthalmol.* 2016 Jan-Feb; 61 (1): 59–64. doi: 10.1016/j.survophthal.2015.07.005.
15. Specht C.S., Smith T.W. Uveal Malignant Melanoma and von Recklinghausen's Neurofibromatosis. *Cancer.* 1988 August 15; 62: 812–817.
16. Kedem A., Even-Paz Z., Freund M. Basal cell nevus syndrome associated with malignant melanoma of the iris. *Dermatologica.* 1970; 140: 99–106.
17. Buecher B., Gauthier-Villars M., Desjardins L., Lumbroso-Le Rouic L., Levy C., De Pauw A., Bombled J., Tirapo C., Houdayer C., Bressac-de Paillerets B., Stoppa-Lyonnet D. Contribution of CDKN2A/P16INK4A, P14ARF, CDK4 and BRCA1/2 germline mutations in individuals with suspected genetic predisposition to uveal melanoma. *Fam Cancer.* 2010 Dec; 9 (4): 663–7. doi: 10.1007/s10689-010-9379-9.
18. Abdel-Rahman M.H., Pilarski R., Ezzat S., Sexton J., Davidorf F.H. Cancer family history characterization in an unselected cohort of 121 patients with uveal melanoma. *Fam Cancer.* 2010 Sep; 9 (3): 431–8. doi: 10.1007/s10689-010-9328-7.
19. Kraemer K.H., Lee M.M., Andrews A.D., Lambert W.C. The role of sunlight and DNA repair in melanoma and nonmelanoma skin cancer. *The xeroderma pigmentosum paradigm.* *Arch Dermatol.* 1994 Aug; 130 (8): 1018–21.
20. Scott R.J., Vajdic C.M., Armstrong B.K., Ainsworth C.J., Meldrum C.J., Aitken J.F., Krickler A. BRCA2 mutations in a population-based series of patients with ocular melanoma. *Int J Cancer.* 2002 Nov 10; 102 (2): 188–91.
21. Jonsson G., Bendahl P., Sandberg T., Kurbasic A., Staaf J., Sunde L., Cruger D.G., Ingvar C., Olsson H., Borg A. Mapping of a Novel Ocular and Cutaneous Malignant Melanoma Susceptibility Locus to Chromosome 9q21.32. *J Natl Cancer Inst.* 2005 Sep 21; 97 (18): 1377–82.
22. Klebe S., Driml J., Nasu M., Pastorino S., Zangiabadi A., Henderson D., Carbone M. BAP1 hereditary cancer predisposition syndrome: a case report and review of literature. *Biomark Res.* 2015 Jul 2; 3: 14. doi: 10.1186/s40364-015-0040-5.
23. Pilarski R., Rai K., Cebulla C., Abdel Rahman M. BAP1 Tumor Predisposition Syndrome. *GeneReviews®* [Internet]. Seattle (WA): University of Washington, Seattle. [updated 2016 Oct 13; cited 2018 Apr 11]. Available from: <https://www.ncbi.nlm.nih.gov/books/NBK390611>.
24. Raia K., Pilarskia R., Cebullab C.M., Abdel-Rahmana M.H. Comprehensive review of BAP1 tumor predisposition syndrome with report of two new cases. *Clin Genet.* 2016 Mar; 89 (3): 285–94. doi: 10.1111/cge.12630.
25. Li F.P., Frumeni J.F.Jr. Soft-tissue sarcomas, breast cancer, and other neoplasms. A familial syndrome? *Ann Intern Med.* 1969 Oct; 71 (4): 747–52.
26. Malkin D., Li F.P., Strong L.C., Fraumeni J.F.Jr., Nelson C.E., Kim D.H., Kassel J., Gryka M.A., Bischoff F.Z., Tainsky M.A. Germ line p53 mutations in a familial syndrome of breast cancer, sarcomas, and other neoplasms. *Science.* 1990 Nov 30; 250 (4985): 1233–8.
27. Jay M., McCartney A.C. Familial Malignant Melanoma of the Uvea and ~53: A Victorian Detective Story. *Surv Ophthalmol.* 1993 May-Jun; 37 (6): 457–62.
28. Diener-West M., Reynolds S.M., Agugliaro D.J., Caldwell R., Cumming K., Earle J.D., Hawkins B.S., Hayman J.A., Jaiyesimi I., Kirkwood J.M., Koh W.J., Robertson D.M., Shaw J.M., Straatsma B.R., Thoma J.; Collaborative Ocular Melanoma Study Group. Second Primary Cancers After Enrollment in the COMS Trials for Treatment of Choroidal Melanoma. *Arch Ophthalmol.* 2005 May; 123 (5): 601–4.
29. dbSNP [Internet]. [cited 2018 Apr 11]. Available from: <https://www.ncbi.nlm.nih.gov/projects/SNP/>.
30. Evans D.G., Birch J.M., Narod S.A. Is CHEK2 a cause of the Li-Fraumeni syndrome? *J Med Genet.* 2008 Jan; 45 (1): 63–4. doi: 10.1136/jmg.2007.054700.
31. Ruijs M.W., Broeks A., Menko F.H., Ausems M.G., Wagner A., Oldenburg R., Meijers-Heijboer H., van 't Veer L.J., Verhoef S. The contribution of CHEK2 to the TP53-negative Li-Fraumeni phenotype. *Hered Cancer Clin Pract.* 2009 Feb 17; 7 (1): 4. doi: 10.1186/1897-4287-7-4.
32. Bell D.W., Varley J.M., Szydio T.E., Kang D.H., Wahrer D.C.R., Shannon K.E., Lubratovich M., Verselis S.J., Isselbacher K.J., Fraumeni J.F., Birch J.M., Li F.P., Garber J.E., Haber D.A. Heterozygous Germ Line hCHK2 Mutations in Li-Fraumeni Syndrome. *Science.* 1999 Dec 24; 286 (5449): 2528–31.
33. Birch J.M. Li-Fraumeni syndrome. *Eur J Cancer.* 1994; 30A (13): 1935–41.
34. Eeles R.A. Germline mutations in the TP53 gene. *Cancer Surv.* 1995; 25: 101–24.
35. Tinat J., Bougeard G., Baert-Desurmont S., Vasseur S., Martin C., Bouvignies E., Caron O., Bressac-de Paillerets B., Berthet P., Dugast C., Bonaiti-Pellié C., Stoppa-Lyonnet D., Frébourg T.J. 2009 version of the Chompret criteria for Li Fraumeni syndrome. *J Clin Oncol.* 2009 Sep 10; 27 (26): e108–9; author reply e110. doi: 10.1200/JCO.2009.22.7967.

Received 31.03.18
Accepted 10.04.18

ABOUT THE AUTHORS

Alexandra V. Semyanikhina, MD, Laboratory of Clinical Oncogenetics, Scientific and Research Institute of Clinical Oncology, N.N. Blokhin National Medical Research Centre of Oncology, Ministry of Health of the Russian Federation (Moscow, Russia). E-mail: alexandra_silina@mail.ru.

Margarita G. Filippova, MD, PhD, Senior Research Scientist, Laboratory of Clinical Oncogenetics, Scientific and Research Institute of Clinical Oncology, N.N. Blokhin National Medical Research Centre of Oncology, Ministry of Health of the Russian Federation (Moscow, Russia). E-mail: fimargarita@yandex.ru.

Oxana N. Arkhipova, Junior Researcher, Laboratory of Clinical Oncogenetics, Scientific and Research Institute of Clinical Oncology, N.N. Blokhin National Medical Research Centre of Oncology, Ministry of Health of the Russian Federation (Moscow, Russia). E-mail: arkipova-69@bk.ru.

Liudmila N. Lyubchenko, MD, PhD, Head of the Laboratory of Clinical Oncogenetics, Scientific and Research Institute of Clinical Oncology, N.N. Blokhin National Medical Research Centre of Oncology, Ministry of Health of the Russian Federation (Moscow, Russia). E-mail: clingen@mail.ru. Author ID: 6603827727.