

RELATO DE CASO

**PIOMIOSITE TROPICAL COMPLICADA COM OSTEOMIELETTE:
RELATO DE CASO**
TROPICAL PYOMYOSITIS COMPLICATED WITH OSTEOMYLITIS:
CASE REPORT

Jacyanne Bessa Von Schwaner¹, Rafaela Alen Costa Freire¹, Carlos Alberto Rodrigues Junior², Ray Almeida da Silva Rocha², Hugo de Carlos Maciel Rossoni³, Daniela Maria Edilma Japiassu Custodio³, Alexsandra Rossi³, Danilo Garcia Ruiz³, Allethéa Robertha Souza e Silva³, Paulo Geovanny Pedreira³.

RESUMO

Piomiosite tropical (PT) é uma doença infecciosa dos músculos esqueléticos que apresenta dor na área envolvida e é acompanhada pela formação de abscessos. A PT geralmente é mais predominante em homens e envolve os grandes músculos da cintura pélvica e extremidades inferiores. Aqui relatamos um caso de um paciente de 16 anos de idade, do sexo masculino que apresentou-se com história de dor e edema em joelho direito de início há 12 dias. As investigações laboratoriais não são específicas e raramente são úteis no diagnóstico de piomiosite. Os exames laboratoriais revelaram leucocitose com desvio à esquerda, VHS e PCR aumentados e cultura do sangue negativa. Várias modalidades de diagnóstico não invasivo, como USG, TC e RNM, podem ser utilizadas para avaliar pacientes com suspeita de infecção musculoesquelética. Neste caso, foi utilizado inicialmente USG, que revelou presença de coleção purulenta em proximidade ao fêmur. Após, foi realizada RNM de joelho e coxa direitos, que revelou volumosa coleção líquida junto à superfície óssea do fêmur, associado a osteomielite extensa. Um grande volume de material purulento foi drenado após a incisão cirúrgica da região do abscesso, seguido do desbridamento do tecido muscular necrótico. As culturas do material de abscesso da coxa direita revelaram *Staphylococcus aureus* com perfil multi-suscetível, resistente apenas a penicilina. O tratamento com antibióticos apresentou boa resposta clínica.

Palavras-chave: Piomiosite tropical; Osteomielite; Reumatologia.

ABSTRACT

Tropical pyomyositis (TP) is an infectious disease of the skeletal muscles that presents pain in the involved area and is accompanied by the formation of abscesses. TP is generally more prevalent in men and involves the large muscles of the pelvic girdle and lower extremities. Here we report a case of a 16-year-old male patient who presented with a history of pain and edema in the right knee onset 12 days ago. Laboratory investigations are not specific and are rarely useful in the diagnosis of pyomyositis. Laboratory tests revealed left leukocytosis, increased erythrocyte sedimentation rate (ESR) and C-reactive protein, and negative blood culture. Several non-invasive diagnostic modalities, such as USG, CT and MRI, can be used to evaluate patients with suspected musculoskeletal infection. In our case, USG was initially used, which revealed presence of a purulent collection in proximity to the femur. After that, it was performed knee and thigh right MRI, which revealed a large net collection near the bone surface of the femur, associated with extensive osteomyelitis. A large volume of purulent material was drained after surgical incision of the abscess region, followed by debridement of the tissue necrotic muscle. Cultures of the right thigh abscess material revealed *S. aureus* with a multi-susceptible profile, resistant only to penicillin. Treatment with antibiotics showed good clinical response.

Keywords: Tropical pyomyositis; Osteomyelitis; Rheumatology.

 **ACESSO LIVRE**

Citação: Schwaner JBV, Freire RAC, Rodrigues Junior CA, Rocha RAS, Rossoni HCM, Custodio DMEJ, Rossi A Ruiz DG, Silva ARS, Pedreira PG (2018) Piomiosite Tropical complicada com osteomielite: relato de caso. Revista de Patologia do Tocantins, 5(3): 44-47.

Instituição: ¹Médica Residente em Reumatologia – Hospital Geral Público de Palmas. ²Estudante de Medicina - Hospital Geral Público de Palmas. ³Reumatologista - Hospital Geral Público de Palmas

Autor correspondente: Jacyanne Bessa Von Schwaner; jacybessa@hotmail.com

Editor: Guedes V. R. Medicina, Universidade Federal do Tocantins, Brasil.

Publicado: 09 de setembro de 2018.

Direitos Autorais: © 2018 Schwaner et al. Este é um artigo de acesso aberto que permite o uso, a distribuição e a reprodução sem restrições em qualquer meio, desde que o autor original e a fonte sejam creditados.

Conflito de interesses: os autores declararam que não existem conflitos de interesses.

INTRODUÇÃO

Piomiosite tropical (PT) é uma doença infecciosa dos músculos esqueléticos que apresenta dor na área envolvida e é acompanhada pela formação de abscessos¹. A PT é mais prevalente em homens, envolvendo os grandes músculos da cintura pélvica e extremidades inferiores².

A patogênese não é clara, no entanto, o trauma muscular causa o sequestro de ferro elementar levando a predisposição para o crescimento bacteriano. O evento iniciador é, talvez, a semente bacteriológica durante bacteremia transitória contra um pano de fundo de trauma ou exercício vigoroso para músculos, infecções subjacentes a vírus ou parasitas ou deficiência nutricional³. Um trauma como no exercício ou lesão contundente pode facilitar o acesso hematogênico ao músculo e fornecer um requisito nutricional bacteriano crítico na forma de ferro da mioglobina⁴.

A PT causada por bactérias gram negativas é incomum e é vista principalmente em pacientes imunocomprometidos, sendo identificada em apenas 11% dos casos de acordo com uma meta-análise americana. O diagnóstico pode ser difícil, particularmente quando nos deparamos com um caso clínico atípico⁵.

Segundo Chawla et al. (2016)⁴, a consciência sobre PT está em falta. Os fatores predisponentes comuns devem ser mantidos em mente, sendo o estado imunossupressor um fator predisponente importante na patogênese da piomiosite. O tratamento agressivo por drenagem cirúrgica aberta e desbridamento largo deve ser realizado depois de confirmar a presença de pus por ultrassonografia (USG) ou aspiração com agulha guiada por tomografia computadorizada (TC). O tratamento antibiótico precoce é fundamental no manejo e a intervenção cirúrgica, quando relevante, não deve ser adiada⁴. Os médicos devem considerar a possibilidade desta entidade potencialmente fatal, mas curável em pacientes com sepsis⁶.

Estudo conduzido por Comegna et al. (2016)⁷, revelou que a piomiosite foi relacionada a fatores que afetam o próprio músculo, incluindo exercícios extenuantes e trauma muscular direto. O padrão-ouro para o diagnóstico de piomiosite é a ressonância nuclear magnética (RNM). A USG é útil para monitorar a inflamação muscular. Em sua série, a terapia foi iniciada com um antibiótico de cefalosporina e a teicoplanina foi posteriormente adicionada para cobrir a infecção por *Staphylococcus aureus*. O período mínimo de tratamento foi de 3 semanas. Nenhum de seus pacientes eram imunocomprometidos, todos viviam em clima temperado, confirmando que a piomiosite não é uma patologia exclusiva dos países tropicais⁷.

As investigações mostram leucocitose com predominância neutrofílica e elevação da velocidade de hemossedimentação (VHS). A RNM é a modalidade de imagem de escolha em suspeita de piomiosite. No entanto, a ultrassonografia e a TC estão mais disponíveis, sendo a primeira rentável. O diagnóstico diferencial inclui osteocondrite, osteomielite, tromboflebite e trombose venosa profunda. O tratamento é com antibióticos sistêmicos como cloxacillin e flucloxacilina que cobrem *S. aureus*, administrado por 2 a 6 semanas. O tratamento agressivo permanece cirúrgico ou aspirações de agulhas guiadas por TC ou por USG,

se a condição assim for necessária, drenagem aberta de pus e desbridamento extensivo⁸.

A piomiosite tropical é uma doença rara, enigmática e em evolução. A variabilidade e a raridade dos casos, juntamente com a mudança do perfil do paciente e bacteriológico, também precisam ser reavaliados. Os perfis de doenças também podem sofrer alterações ao longo do tempo. Segundo Manikandan et al. (2017)⁹, uma avaliação detalhada de seis relatórios publicados ao longo de 130 anos em duas revistas pan-indianas não produziu características específicas para o diagnóstico. Embora o trauma e uma fonte de sepsis em um jovem saudável provavelmente sejam os traços mais críticos, a patogênese precisaria de mais pesquisas. Um alto índice de suspeita e um baixo limite para a RNM aumentaria o diagnóstico da doença no estágio I e ajudaria na identificação de características para o melhor gerenciamento precoce. Apesar de avaliar fatores de risco em todos os relatórios de casos publicados, não se pode chegar a conclusões específicas sobre fatores predisponentes a esta doença. Uma extrema escassez de casos e literatura também impediu a identificação de características iniciais ou típicas da doença⁹.

O tratamento da PT envolve altas doses de antibióticos intravenosos. A escolha inicial do fármaco é, muitas vezes, empírica e deve cobrir *S. aureus* e estreptococos hemolíticos. Se o organismo causador for identificado, o tratamento pode ser orientado pela sensibilidade dos testes. A intervenção cirúrgica é reservada para casos com evidência de coleção¹⁰. Segundo Pereira et al. (2010)¹¹, a drenagem percutânea dos abscessos em associação com a terapia antibiótica constitui um método eficaz para tratar a piomiosite tropical, reduzindo assim a duração total do uso de antibióticos e a internação hospitalar¹¹.

RELATO DE CASO

R.G.B., 16 anos de idade, do sexo masculino, procedente de São Felix – Tocantins, apresentou-se com história de dor e edema em joelho direito de início há 12 dias, evoluindo para dificuldade de deambulação. Após seis dias houve piora do quadro, além do surgimento de dor e edema em região distal da coxa direita associado a febre não aferida. Negou trauma, infecções recentes, comorbidades ou episódios anteriores semelhantes. Negou dor em outras articulações ou dor lombar. Negou disúria ou corrimento uretral. O exame físico revelou presença de linfonodo inguinal à direita, joelho e coxa direita com sinais flogísticos (Figura 1), além de dentes em mal estado de conservação e fissuras em pés e mãos.

Evolução e exames complementares durante a internação: na admissão, pela suspeita de artrite séptica foi iniciada antibioticoterapia dupla com ceftriaxona e oxacilina pelo serviço de Clínica Médica do Hospital Geral Público de Palmas. Após dois dias de evolução foi solicitada avaliação do serviço de Reumatologia. Nesse momento, foi realizada punção articular em joelho direito com saída de 15 mL de líquido sinovial amarelo citrino (Figura 2). A análise laboratorial do líquido evidenciou aspecto inflamatório: leucócitos = 16.000/mm³, glicose = 100 mg/dL e proteínas = 3 g/dL, células e cristais ausentes). Optou-se por manter antibioticoterapia. Após cinco dias em uso de ceftriaxona e oxacilina foi trocado esquema de antibióticos para vancomicina e meropenem, pois o paciente apresentou outro episódio de

febre, mantinha leucócitos séricos elevados, proteína C reativa (PCR) e VHS altos, além de aumento de volume em coxa direita.

Os exames laboratoriais revelaram o seguinte: hemoglobina 12,0 g/dL, contagem de glóbulos brancos $17,50 \times 10^3 / \text{mm}^3$ com 70% de neutrófilos, VHS = 63 mm/h e nível de PCR = 115,45 mg/L (normal < 8,0 mg/dL). A cultura do sangue foi negativa; as sorologias para o vírus da imunodeficiência humana (HIV) e para as hepatites B e C não foram reagentes; o Venereal Disease Research Laboratory (VDRL) foi negativo. A dosagem de hormônios tireoidianos apresentou valores dentro da normalidade. Fator reumatoide e fator anti-nuclear apresentaram resultados negativos. Eletroforese de proteínas apresentou resultado normal.

A RNM do joelho e coxa direitos revelou edema do trabéculo ósseo do fêmur direito, que compromete principalmente o seu segmento distal, com volumosa coleção líquida junto à superfície óssea do fêmur, notadamente em sua face posterior associado a importante edema dos planos musculares ao redor. Determina erosões corticais e edema com heterogeneidade e impregnação da medula óssea do fêmur distal, inferindo osteomielite extensa associada a provável extensão articular no joelho (Figura 3).

Um grande volume de material purulento foi drenado após a incisão cirúrgica da região do abscesso, seguido do desbridamento do tecido muscular necrótico. As culturas do material de abscesso da coxa direita revelaram *S. aureus* com perfil multi-suscetível, resistente apenas a penicilina. O tratamento com antibióticos apresentou boa resposta clínica.

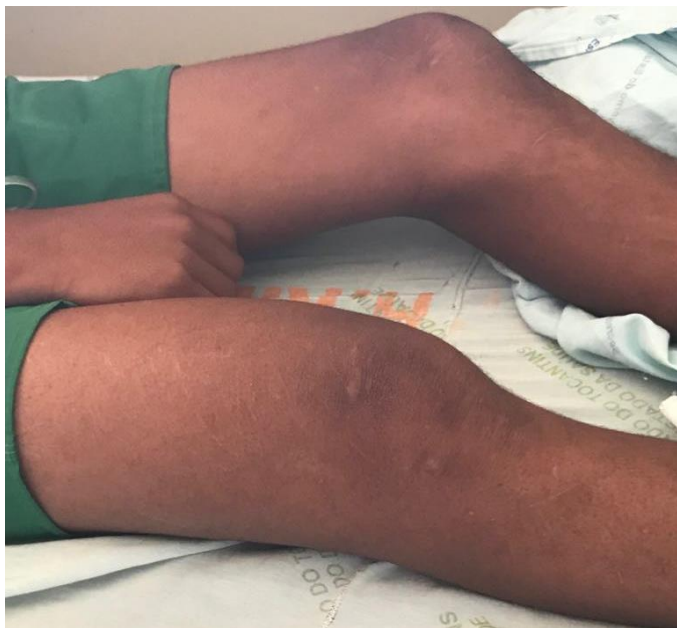

Figura 1. Massa flutuante grande que envolve a porção posterior distal da coxa direita, pele intacta apresentando aspecto eritematoso.

DISCUSSÃO

Os abscessos são principalmente solitários, mas em 12-40% dos casos, podem ser multifocais. A doença passa por estágios invasivos e supurativos seguidos por um estágio de complicações. Algumas das complicações são septicemia, abscessos metastáticos, paralisia nervosa e síndrome compartimental. As investigações laboratoriais podem revelar

anemia, leucocitose (desvio para a esquerda), taxa de sedimentação dos eritrócitos e reagentes de fase aguda elevados. As culturas de sangue podem ser positivas variando de 5% a 10% nos trópicos para 20-30% em regiões temperadas. Os níveis séricos de enzimas musculares, como aldolase e creatina fosfoquinase, podem ser ligeiramente aumentados¹².



Figura 2. Amostra de líquido sinovial aspirado do joelho direito.

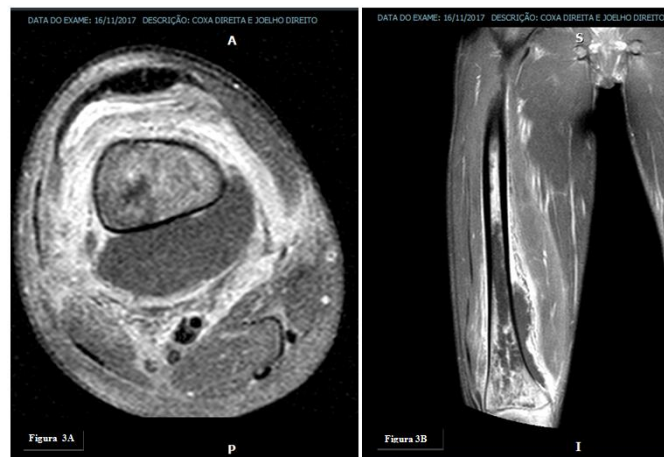


Figura 3A. A ressonância magnética axial em T1 da coxa direita revelou edema do trabéculo ósseo do fêmur, que compromete principalmente o seu segmento distal, com extensão para região da metáfise e epífase, parcialmente visualizado no presente exame. **Figura 3B.** Envolvendo o segmento distal do fêmur, notadamente junto à sua face posterior, nota-se a presença de grande coleção líquida, de limites definidos, com realce periférico pelo material do contraste, medindo aproximadamente 13,6x5,8x4,9 cm nos maiores eixos. A referida coleção promove deslocamento regular nos ventres musculares ao seu redor, que apresentam importante edema em seu interior, com maior comprometimento do vasto intermédio, vasto medial e adutor magno. Nota-se pequena quantidade laminar de líquido perimiofascial.

As investigações laboratoriais não são específicas e raramente são úteis no diagnóstico de piomiosite¹³. Neste caso relatado, encontrou-se leucocitose com desvio à esquerda, VHS e PCR aumentados e cultura do sangue negativa.

Várias modalidades de diagnóstico não invasivo, como USG, TC e RNM, podem ser utilizadas para avaliar pacientes com suspeita de infecção musculoesquelética¹⁴. Neste caso, foi utilizado inicialmente USG, que revelou presença de coleção purulenta em proximidade ao fêmur. Após, foi realizada RNM.

A escolha do tratamento geralmente está relacionada ao estágio de apresentação da doença. Um diagnóstico preciso seguido de iniciação precoce de antibióticos intravenosos pode prevenir a formação de abscessos e evitar a drenagem cirúrgica¹⁵. No estágio invasivo precoce, na ausência de uma coleção drenável de líquido purulento na RNM, a inflamação difusa pode ser tratada empiricamente apenas com antibióticos¹⁶. Com base nas bactérias causadoras mais prováveis, a cloxacilina é uma escolha comum. Uma combinação de cloxacilina e aminoglicosídeos atinge um efeito sinérgico para pacientes sépticos ou imunocomprometidos¹³. A maioria dos pacientes com piomiosite primária pode ser tratada com sucesso com administração intravenosa de um único antibiótico. Neste caso, o paciente foi tratado inicialmente com antibioticoterapia endovenosa empírica e posteriormente guiada por cultura e antibiograma específicos para *S. aureus* com vancomicina e meropenem.

Portanto, a piomiosite é uma doença rara e desafia o diagnóstico clínico sem recursos de imagem. Em populações com altas taxas de diabetes mellitus e doença renal ou em pacientes imunocomprometidos, o seguimento, com a resolução expectante, de lesões musculares traumáticas ou inflamatórias presumidas seria prudente. Se os sintomas piorarem, a imagem de TC / RNM pode ser justificada, especialmente se houver evidência de infecção¹⁷. A piomiosite pode ser potencialmente fatal se não for diagnosticada suficientemente cedo e tratada adequadamente¹⁸.

CONCLUSÃO

O diagnóstico rápido é fundamental para se obter um bom resultado terapêutico. No caso relatado, apesar de já ter sido encontrada a presença de osteomielite, uma complicação importante, o tratamento com antibióticos seguido de procedimento cirúrgico apresentou boa resposta clínica. Isso mostra a necessidade de os médicos estarem conscientes da piomiosite como condição clínica, particularmente porque sua incidência aumenta em áreas tropicais e naquelas em que se tratam mais pacientes imunocomprometidos.

REFERÊNCIAS

- Christin L, Sarosi GA. Pyomyositis in North America: case reports and review. *Clin Infect Dis* 1992; 15: 668-77.
- Chauhan, S, Jain, S, Varma, S, Chauhan SS. Tropical pyomyositis (myositis tropicans): current perspective. *Postgrad Med J* 2004; 80: 267-70.
- Chauhan S, Kumar R, Singh KK, Chauhan SS. Tropical pyomyositis: A diagnostic dilemma. *J Indian Acad Clin Med* 2004;5:52-4.
- Chawla S, Bansal M, Chawla L. Tropical pyomyositis: A report of two cases. *Med J DY Patil Univ* 2016;9:657-60.
- Pinto Carneiro JB, de Souza TP, Lippi MM, Silva Gama FA, Alves Pereira HL, Euzébio Ribeiro SL. Tropical pyomyositis caused by *Klebsiella pneumoniae* with rheumatoid arthritis. *Eur J Rheumatol* 2017; 4.
- Gouda TGS, Hande HM, Stanley W, Bargur R. Tropical pyomyositis presenting as sepsis with acute respiratory distress syndrome. *Asian Pacific Journal of Tropical Medicine*. 2011: 325-327.
- Comegna L, Guidone PI, Prezioso G et al. Pyomyositis is not only a tropical pathology: a case serie. *J Med Case Rep*. 2016; 10: 372.
- Langer V, Chauhan A. Non-operative management of tropical pyomyositis. *Med J Armed Forces India*. 2012 Jul; 68(3): 254–256.
- Manikandan V, Mehrotra S, Anand S, Maurya V. Tropical Pyomyositis: Revisited. *Indian Journal of Surgery*. 2017; 79(1): 33-37.
- Collier S, Vig N, Collier J. Two cases of tropical pyomyositis of the sternocleidomastoid muscle occurring in the UK. *British Journal of Oral and Maxillofacial Surgery*. 2010; 48: 216–217.
- Pereira PE, Gitahy RN, Serra RG, et al . Drenagem aberta versus drenagem percutânea no tratamento da piomiosite tropical: estudo prospectivo e randomizado. *Rev. bras. ortop.* 2010; 45(3): 260-268.
- Trusen A, Beissert M, Schultz G, Chittka B, Darge K. Ultrasound and MRI features of pyomyositis in children. *Eur Radiol* 2003;13:1050-5.
- Bickels J, Ben-Sira L, Kessler A, Wientroub S. Primary pyomyositis. *J Bone Joint Surg*. 2002;84-A:2277–86.
- Klein-Kremer A, Jassar H, Nachtigal A, Zeina AR. Primary pyomyositis in a young boy. *Isr Med Assoc J*. 2010;12(8):511–3.
- Mitsionis GI, Manoudis GN, Lykissas MG, Sionti I, Motsis E, Georgoulis AD, et al. Pyomyositis in children: early diagnosis and treatment. *J Pediatr Surg*. 2009; 44(11):2173–8.
- Chong XL, et al. Obturator internus pyomyositis in a child: a case report. *Malays Orthop J*. 2014;8(1):69–70.
- Loewen K, Kirlaw M, Benvenuto PS et al. Northern tropics? Seven cases of pyomyositis in northwestern Ontario. *JAMMI*. 2018; 6: 13-31.
- Lapumnuaypol K, Fatima S, Ram P et al. *Haemophilus influenzae* Pyomyositis in a Patient with Diabetic Ketoacidosis: A Unique Case and Review of Literature. *Case Reports in Infectious Diseases*. 2017: 6307361.