

CASE REPORT

Relato de caso: Linfoma esplênico primário em um homem de 70 anos**A case report: Primary splenic lymphoma in a 70-year-old man**

Isabella C. Oliveira¹, Caroline André Souto¹, Micael C. Santana¹ e Virgílio R. Guedes² Maria Cristina da S. Pranchevicius³

RESUMO

Os linfomas esplênicos primários são neoplasias malignas que ocorrem em menos de 1% dos pacientes com linfoma. São raramente diagnosticados porque não causam sintomas até a sua disseminação, fato que obscurece a sua localização primária no baço. No presente relato de caso, ilustramos um exemplo de linfoma primário de baço em um homem de 70 anos completamente assintomático que ao se submeter a um exame de imagem simples foi constatada a presença de um nódulo esplênico inespecífico. Com base nesse relato, foi realizada uma revisão da literatura sobre essa neoplasia e discutido os pontos de maior relevância sobre o assunto.

Palavras-chave: Linfoma esplênico primário. Neoplasia. Baço.

ABSTRACT

The primary splenic lymphomas are malignancies that occur in less than 1% of patients with lymphoma. Rarely diagnosed because they do not cause symptoms until its spread, a fact that obscures the primary location in the spleen. In this case report, we illustrate an example of a primary splenic lymphoma in a 70-year-old man who was completely asymptomatic until he did an common image examn that showed the presence of a nonspecific splenic nodule. Based on this report, a literature review was performed on this neoplasm and discussed the points of greatest relevance on the subject.

Key-words: Primary splenic lymphoma. Neoplasm. Spleen.

1. Graduando em Medicina, Universidade Federal do Tocantins (UFT) – Palmas, Tocantins (TO), Brasil.
2. Mestrando, docente do Curso de Medicina da Universidade Federal do Tocantins (UFT) – Palmas, Tocantins (TO), Brasil.
3. Pós-Doutorado, docente do Curso de Medicina da Universidade Federal do Tocantins (UFT) – Palmas, Tocantins (TO), Brasil. Docente do Departamento de Genética e Evolução (DGE), Universidade Federal de São Carlos (UFSCar), São Paulo (SP), Brasil.

Correspondência: CDA Palmas – Laboratórios de Anatomia Patológica e Citopatologia. 306 Sul Avenida LO 05, loja 1 - Lt 23 - Plano Diretor Sul, Palmas – Tocantins. CEP: 77021-026. Email: vrguedes@ig.com.br.

INTRODUÇÃO

Os linfomas esplênicos primários (LEP) são descritos nos contextos de Linfomas Hodking (LH) e não Hodking (LNH)^{1,2}. O tipo LNH consiste em um câncer extra-nodal biologicamente virulento^{1,2} que é capaz de envolver o baço em uma pequena parcela dos pacientes³. O acometimento esplênico pode fazer parte de uma disseminação difusa do LNH, na qual o baço é apenas um dos múltiplos órgãos acometidos³, ou pode ser o local de origem primária desse tumor³. De modo geral, os linfomas esplênicos primários são neoplasias malignas que ocorrem em menos de 1% dos pacientes com linfoma^{4,5,6,7}. Constituem um conjunto de doenças amplo e heterogêneo, cujo comportamento clínico varia de um curso indolente até um altamente agressivo, sendo que tal heterogeneidade clínica se relaciona ao alto grau de variação biológica das células linfoides⁸.

Esses tumores se originam no baço e podem se espalhar para outros locais quando em fase avançada, em um padrão de disseminação não previsível³, como para linfonodos regionais, medula óssea e fígado³. Pode haver envolvimento adicional de linfonodos

hilares e esplenomegalia marcante, mas a adenopatia periférica está geralmente ausente³. Além disso, pelo menos 75% dos pacientes apresentam citopenias.^{3,9,10}

A maioria desses pacientes têm tumores com características morfológicas e um prognóstico de LEP de baixo grau. Poucos evoluem com curso clínico desfavorável dos linfomas de grandes células^{9,11,12}. Segundo Falk e Sutte¹³, os LEP são raramente diagnosticados porque não causam sintomas até a sua disseminação, fato que obscurece a sua localização primária no baço. Apesar de sua raridade, eles são importantes clinicamente, uma vez que a esplenectomia associada, ou não, à quimioterapia pode levar à remissão a longo prazo, e até mesmo à cura definitiva¹³.

RELATO DE CASO

O.M.C., 70 anos, sexo masculino, aposentado, com histórico de episódios recorrentes de nefrolitíase ao longo de um ano, foi submetido à ultrassonografia (USG) de abdome para confirmação diagnóstica de litíase renal. O ultrassom evidenciou litíase renal bilateral, hidronefrose à direita e uma imagem nodular esplênica não

esclarecida. Foi submetido então à Tomografia Computadorizada (TC) de abdome para melhor investigação clínica da imagem nodular do baço. O aspecto da imagem revelou-se inespecífico, e teve como hipóteses diagnósticas neoplasia primária do baço (incluindo hemangioma) e doença linfoproliferativa. Outros exames laboratoriais, como hemograma, leucograma e esfregaço de sangue periférico não apresentaram anormalidades.

Após 30 dias, foi submetido à abordagem cirúrgica, por meio de esplenectomia total com envio da peça para análise anatomopatológica, e à biópsia de medula óssea. A análise macroscópica do baço revelou: pesando 189 g, pesando 189g, medindo 14,5x8,5x7,3cm, com cápsula espessada e opaca (Figura 1). Aos cortes mostrou várias formações nodulares brancacentas medindo, o conjunto: 4,0x3,4x2,8 cm, associadas a áreas vinhosas de consistência friável e difluente (Figura 2).

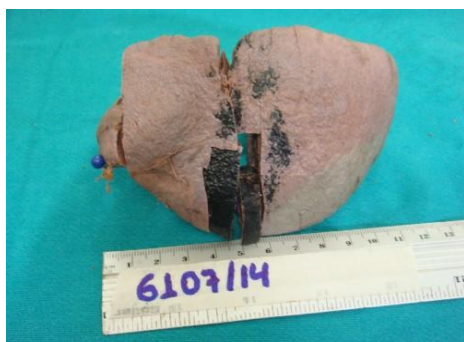


Figura 1: Análise macroscópica do baço. Baço com cápsula espessada e opaca.



Figura 2: Cortes do baço. Múltiplas formações nodulares brancacentas infiltrativas em parênquima esplênico.

O exame histopatológico do baço revelou arquitetura alterada com infiltração e proliferação linfóide difusa. O tecido esplênico apresentou áreas de proliferação de pequenas células com fibrose em traves completas delimitando o nódulo e a vascularização é evidente. Nota-se ainda fundo celular o composto por células linfóides médias e grandes, com moderado número de mitoses, sendo a distribuição de maneira difusa (Figuras 3 e 4).

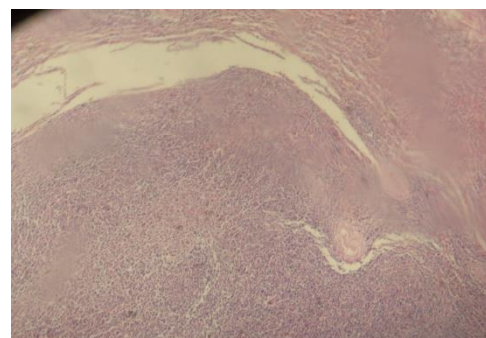


Figura 3: Análise histopatológica do baço. Arquitetura esplênica alterada por infiltração e proliferação linfóide difusa. Coloração HE. Aumento de 40x.

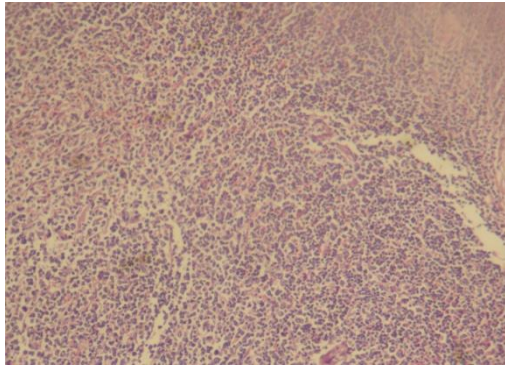


Figura 4: Análise histológica do baço. Distribuição difusa de linfócitos atípicos em áreas de polpa vermelha e polpa branca. Coloração HE. Aumento de 100x.

Os cortes histológicos do órgão com representação neoplásica foram analisados por métodos imunohistoquímicos com marcadores linfóides selecionados e amplificados através de reações pelo sistema polímero MACH 1 (Biocare). Os resultados obtidos foram:

TABELA 1 – ESTUDO IMUNOISTOQUÍMICO DO BAÇO.

Anticorpos	Clone	Resultado	
Ki-67 (antígeno de proliferação celular)	MIB1	Positivo	40%
CD10 - antígeno comum da leucemia linfóide aguda (CALLA)	56C6	Negativo	
CD20 – antígeno de linfócitos B	L26	Positivo	
CD23 – células dendríticas foliculares	MRK-57	Negativo	

CD3 – receptor de linfócitos T (cadeia epsilon)	Polyclonal	Negativo
Ciclina-D1 – proteína reguladora do ciclo celular (bcl-1)	SP4	Negativo
Proteína antiapoptótica bcl-2	124	Focalmente positivo

O estudo imunohistoquímico revelou positividade para CD20 e para BCL-2 (Figura 5). Evidenciou-se também hiperplasia de células dendríticas foliculares nos nódulos. Os achados foram, portanto, compatíveis com linfoma de pequenas e grandes células B.

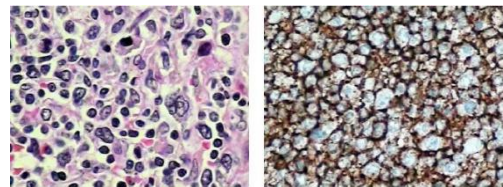


Figura 5: Estudo imunohistoquímico do baço. À esquerda, fragmentos de parênquima esplênico com arquitetura geral alterada, à custa de proliferação de células linfóides pequenas / intermediárias e grandes, com núcleos irregulares. À direita, estudo imunohistoquímico revelando positividade para CD20.

A análise histológica da medula óssea mostrou uma celularidade de 70% à custa das três linhagens hematopoéticas, em diversos estágios de maturação. Solicitou-se estudo imunohistoquímico para estadiamento, cujo resultado é apresentado a seguir:

TABELA 2 – ESTUDO IMUNOISTOQUÍMICO DA MEDULA ÓSSEA.

Anticorpos	Clone	Resultado	
CD20 – antígeno de linfócitos B	L26	Positivo	Agregado linfóide
CD3 – receptor de linfócitos T (cadeia epsilon)	Polyclonal	Focalment e positivo	Alguns linfócitos T
CD138Synd1 – antígeno de plasmócitos	MI15	Positivo	Alguns plasmócitos
Mieloperoxidase (células de linhagem mielgranulocítica) a)	MPO-7	Positivo	Granulócitos

Observaram-se diversos agregados linfóides constituídos por pequenos linfócitos B (CD20+) e alguns linfócitos T (CD3+) (Figura 6). No contexto clínico de estadiamento de linfoma folicular previamente diagnosticado, esses achados foram considerados suspeitos de infiltração medular por linfoma B de pequenas células de pequena carga tumoral.

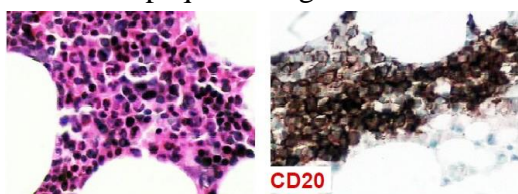


Figura 6: Estudo imunoistoquímico da medula óssea. Medula óssea ricamente celular para a idade, com hematopoese normal presente, em maturação. Nota-se agregado linfóide próximo à trabécula (foto à esquerda) constituído por pequenos linfócitos B (CD20+; foto à direita) e alguns linfócitos T (CD3+).

Com o auxílio dos exames histológico e imunohistoquímico, o paciente foi diagnosticado com um linfoma esplênico primário de pequenas e grandes células B CD20+ e BCL-2+, e provável infiltração neoplásica de medula óssea. O paciente foi então submetido à quimioterapia e vem sendo acompanhado por equipe médica especializada. Seis meses após ter concluído o tratamento, os exames periódicos de PET-scan não mostraram recidiva da doença ou surgimento de metástases.

DISCUSSÃO

Como é um órgão linfóide secundário, o baço pode ser acometido por neoplasias linfóides durante seu processo de disseminação. No entanto, raramente se apresenta como único local de uma neoplasia linfóide⁸. Baseado num critério meramente anatômico, a designação "linfoma esplênico" (LE) está restrita a neoplasias que cumprem esta última condição⁸. O diagnóstico de linfoma esplênico primário é confirmado se a esplenomegalia isolada ocorre em ausência de qualquer outro linfoma localizado, especialmente no fígado ou

em gânglios linfáticos paraórticos ou mesentéricos¹⁴.

Segundo a literatura, a idade média de apresentação do LEP é de 36 anos, variando numa faixa de 22-48 anos. É mais frequente em mulheres, com uma relação de 4:1^{14,15}. Diante dessas informações, infere-se que o paciente em questão enquadrou-se num perfil fenotípico bem diferente daquele no qual a neoplasia costuma se apresentar, já que acometeu um homem idoso de 70 anos.

Em relação à apresentação desses pacientes, observa-se uma grande variedade clínica. Os indivíduos podem apresentar-se assintomáticos com esplenomegalia assintomática; ou com esplenomegalia e mudanças quantitativas no sangue periférico; ou com sintomas orgânicos e/ou desconforto abdominal devido à esplenomegalia marcante⁸. Além disso, pelo menos 75% dos pacientes apresentam citopenias^{3,9,10}.

No caso apresentado, o paciente não apresentava esplenomegalia, adenopatias ou outras alterações do exame físico. Além disso, seus exames laboratoriais encontravam-se sem anormalidades. O que desencadeou a suspeita de linfoma esplênico foram os

exames de imagem, inicialmente uma ultrassonografia de abdome, seguida por uma TC. De acordo com a literatura, esses dois exames são mandatórios para todos os pacientes com suspeita de linfoma esplênico⁸. Como método padrão-ouro na investigação e estadiamento dos linfomas, a TC permite determinar se a desordem linfoproliferativa suspeita está confinada ao baço ou se envolve outros locais nodais e extranodais^{8,16}.

Ainda segundo a literatura, ao se suspeitar de um caso de linfoma esplênico, deve-se confirmar o diagnóstico através da interpretação integrada dos sintomas clínicos, exames laboratoriais, exames de imagem, análise de sangue periférico e medula óssea, tentando assim evitar que a esplenectomia seja um método diagnóstico dessa patologia⁸. Ainda que esse procedimento cirúrgico seja um método dispensável para diagnóstico de LEP, muitos diagnósticos precoces de linfoma não Hodgkin só podem ser firmados através da retirada do órgão¹⁷, informação que entra em consonância com o caso clínico apresentado. Juntamente à esplenectomia, outros métodos que podem confirmar um LNH são: biópsias prévias de nódulos

linfáticos, medula óssea e/ou tecidos extraganglionares¹⁷.

A análise de sangue periférico também é um passo importante e obrigatório no diagnóstico de linfoma esplênico. Ela permite identificar tipos celulares peculiares, que podem indicar uma doença linfoproliferativa⁸. Por outro lado, ela também pode demonstrar a presença de populações celulares linfóides atípicas, e essa informação é crucial para a análise subsequente da amostra por métodos de citometria, histopatologia e imunoistoquímica^{8,18,19}. Outro passo fundamental na condução de um caso de LEP é a biópsia de medula óssea, uma vez que quase sempre esse órgão é acometido^{8,20}. Esse procedimento permite realizar uma análise histopatológica, imunofenotípica, biomolecular e citogenética das células colhidas^{8,20}.

Esses dois procedimentos foram realizados no paciente em questão. A análise de sangue periférico não evidenciou anormalidades, fato esse que tornou ainda mais difícil o diagnóstico de LEP. Foi a esplenectomia que possibilitou a análise do tecido por métodos histológicos e imunoistoquímicos e, portanto, a confirmação diagnóstica de linfoma

esplênico primário de pequenas e grandes células B CD20+ e BCL-2+. Concomitantemente, a biópsia de medula óssea revelou suspeita de infiltração tumoral por pequenas células B, demonstrando assim que a neoplasia encontrava-se em progressão, e poderia piorar o prognóstico desse paciente caso levasse ao surgimento de metástases e não fosse diagnosticada precocemente.

A ação conjunta de esplenectomia e quimioterapia pode trazer a cura definitiva para os indivíduos acometidos por essa neoplasia¹³. Até o momento, não há evidências suficientes que apoiem a adoção de estratégias de tratamento diferentes para o LEP. Por essa razão, a associação de Rituximab^R e poliquimioterapia, precedida ou não pela esplenectomia, pode ser considerada como o tratamento mais adequado para esses tipos de paciente.⁸ No caso apresentado, após seis meses de concluído o tratamento quimioterápico, os exames seriados de PET-scan não evidenciaram reaparecimento do tumor ou surgimento de metástases, indicando que o paciente provavelmente encontra-se curado.

CONCLUSÃO

Os linfomas esplênicos primários são neoplasias raras que podem ser de difícil diagnóstico, pelo fato de as manifestações clínicas poderem ser assintomáticas ou oligossintomáticas. Esse relato de caso é um exemplo incomum dessa neoplasia, uma vez que envolveu um indivíduo do sexo masculino, idoso, totalmente assintomático. A interpretação conjunta de exames de imagem, resultados dos estudos anatomopatológicos do baço e da medula óssea, e imunoistoquímica foram fundamentais para o diagnóstico da doença. Sem dúvida alguma, a interpretação correta do exame de ultrassonografia e, posteriormente, a tomografia computadorizada, possibilitaria a condução do caso até que fosse possível a confirmação diagnóstica através dos métodos imunoistoquímicos.

REFERÊNCIAS BIBLIOGRÁFICAS

1. Kattepur AK, Rohith S, Shivaswamy BS, Babu R, Santhosh CS. Primary splenic lymphoma: a case report. *Indian J Surg Oncol.* Sep 2013; 4(3):287-290.
2. Konstantiadou I, Mastoraki A, Papanikolaou I, Sakorafas G, Safioleas M. Surgical approach of primary splenic lymphoma: Report of a case and review of literature. *Indian J Hematol Blood Transfus.* 2009; 25(3):120–124.
3. Kehow J, Strauss DJ. Primary Lymphoma of the Spleen - clinical features and outcome after splenectomy. *Cancer* 1988; 62(7):1433-1438.
4. Montanaro A, Patton, R. Primary splenic malignant lymphoma, histiocytic type, with sclerosis. *Cancer* 1976; 38:1625-1628.
5. Skarin AJ et al. Lymphosarcoma of the spleen. *Arch of Intern Med* 1971; 27:259-265.
6. Ahmann DI, Kiely JM, Harrison EG, Payne WS. Malignant lymphoma of the spleen. *Cancer* 1966; 19:461-469.
7. Bostick WL. Splenic neoplasms. *Am J Pathol* 1945; 21(1):1143-1165.
8. Iannitto E, Tripodo C. How I diagnose and treat splenic lymphomas. *Blood* 2011; 117(9):2585-2595.
9. Morel P Dupriez B, Gosselin B, Fenaux P, Estienne MH, Facon T, Jouet JP, et al. Role of early

- splenectomy on malignant lymphomas with prominent splenic involvement (primary lymphomas of the spleen) - a study of 59 cases. *Cancer* 1993; 71:207-215.
10. Spier CM, Kjeldsberg CR, Eyre HJ et al. Malignant lymphoma with primary presentation in the spleen: a study of 20 patients. *Arch Pathol Lab Med* 1985; 109:1076-1080.
 11. Aisenber AC. Malignant lymphoma: biology, natural history, and treatment. Lea & Febiger 1991; p. 293-295.
 12. Narang S, Wolf BC, Neiamn RS. Malignant lymphoma presenting with proeminent splenomegaly: a clinicopathologic study with special reference to intermediate cell lymphoma. *Cancer* 1985; 55: 1948-1957.
 13. Falk S, Sutte HJ. Primary malignant lymphomas of the spleen - a morphologic and immunohistochemical analysis of 17 cases. *Cancer* 1990, 66:2612-2619.
 14. Medina VJM, Rodríguez MR, Armas AIC, Mutis, AOG, Herrera RMM. Linfoma primario de bazo. Presentación de un caso. *Gac Méd Espirit* 2013; 15(3):287-292.
 15. Carvajal JB, González MLS, Torres SOD, Almenta MMG, Segovia JC, Gamarra LP, Hernández CMC. Linfoma primario de bazo de presentación asintomática. *Mapf Med* 2007; 18(3):219-224.
 16. Peddu P, Shah M, Sidhu PS. Splenic abnormalities: a comparative review of ultrasound, microbubble-enhanced ultrasound and computed tomography. *Clin Rad* 2004; 59(9): 777-792.
 17. Kraemer BB, Osborne BM, Butler JJ. Primary splenic presentation of malignant lymphoma and related disorders - a study of 49 cases. *Cancer* 1984; 54:1606-1619.
 18. Tripodo C, Iannitto E, Florena AM, Pucillo CE, Piccaluga PP, Franco V, et al. Gammadelta T-cell lymphomas. *Nat Rev Clin Oncol* 2009; 6(12):707-717.
 19. Verbunt RJAM, Den Ottolander GJ, Kluin PM et al. Circulating buttock cells in non-Hodgkin's lymphoma. *Leukemia* 1989; 3(8):578-584.

20. Wilkins BS, Clark DM. Making the most of bone marrow trephine biopsy. *Histopathol* 2009; 55(6): 631-640.