

EFICACIA DEL VAC ARTESANAL EN EL MANEJO DEL ABDOMEN ABIERTO EN EL HOSPITAL BELEN TRUJILLO

RESUMEN

Con el **Objetivo** de determinar la eficacia del Sistema VAC artesanal, como cubierta temporal del abdomen abierto en cirugía complicada (control de daños, Sepsis intraabdominal severa, Síndrome compartimental abdominal e isquemia mesentérica aguda), comparado con la bolsa de Bogotá y el cierre de piel. **Material y métodos:** se realizó un estudio retro- prospectivo de corte anidado; ingresaron al estudio 28 pacientes, a quienes se los sometió a cirugía con abdomen abierto en el Hospital Belén de Trujillo (HBT), entre enero 2007 a diciembre 2012. Se conformaron 3 grupos: bolsa de Bogotá, cierre de piel y con VAC artesanal. En todos los pacientes se determinó estancia intrahospitalaria, estancia en UCI y el grado de complicaciones. El VAC artesanal reduce la estancia hospitalaria en 30% ($P < 0,001$), las complicaciones disminuyen 15% y la mortalidad se reduce en 7% ($P < 0,001$). **Se concluye** que el uso de VAC Artesanal en el paciente operado y manejado con abdomen abierto, mejora la sobrevida y reduce la tasa de complicaciones; su sencillez y bajo costo de esta técnica facilitan su uso.

Palabras clave: *abdomen abierto, VAC artesanal, bolsa de Bogotá, laparotomía (BIREME DesK)*

SUMMARY

With the objective of determining the effectiveness of the VAC system craft as a temporary cover complicated open surgery (damage control, severe intraabdominal sepsis, abdominal compartment syndrome and acute mesenteric ischemia) abdomen, compared with Bogota bag closure and skin. Material and Methods: A retro-prospective study nested cut was made; 28 patients entered the study, who were subjected to open abdomen surgery in the Hospital Belen de Trujillo (HBT), between January 2007 to December 2012 groups were formed. Bogota bag, skin closure and Brew VAC. In all patients hospital stay, ICU stay and degree of complications was determined. The craft VAC reduces hospitalization by 30% ($P < 0.001$) 15% decrease complications and mortality is reduced by 7% ($P < 0.001$). We conclude that the use of VAC Artisanal operated and managed with open abdomen patient improves survival and reduces the rate of complications; its simplicity and low cost of this technique easy to use.

Keywords: open abdomen, VAC craft, Bogota bag, laparotomy (BIREME DesK)

I.- INTRODUCCIÓN

El manejo de los pacientes con sepsis intra-abdominal severa, tiene una alta morbi-mortalidad, con el fin de mejorar los resultados, se han introducido técnicas terapéuticas, que se basan en tres principios quirúrgicos fundamentales: drenaje del foco séptico, desbridamiento del tejido necrótico desvitalizado y prevención de su re acumulación (1).

Steimberg en 1970, propone el manejo de la cavidad peritoneal como un gran absceso, dejándola abierta por 48-72 horas, obteniendo una disminución de la mortalidad a 7%. En la década de 1980 emergieron los conceptos de laparostomía y relaparotomía planeada o a demanda (*etappen lavage*), con el objetivo de regresar a la cavidad abdominal y reexplorar, evacuar, desbridar y reseca, hasta que los procesos sean resueltos (2,3).

Los pacientes críticos y severamente lesionados ocasionalmente requieren manejo con “abdomen abierto” posterior a laparotomía de control de daños, empaquetamiento abdominal y control de hemorragias; el edema intestinal y el síndrome compartimental, imposibilitan el cierre de la pared abdominal. Dejar el abdomen abierto ha mejorado la sobrevida de estos pacientes, sin embargo, se han reportado algunas complicaciones como infección, dehiscencia y fístulas (4-7)

El empaquetamiento para el control de las lesiones fue usado por Pringle en 1908 (8), investigaciones de la década de los 80 y los 90, la popularizan como la técnica de laparotomía válida para control de daños y el manejo del síndrome compartimental abdominal.

. La aplicación de estos conceptos para trauma abdominal, ha demostrado, mejorar la sobrevida en los pacientes con trauma abdominal, críticamente enfermos que

requieren re laparotomías; al final de varios lavados, el cierre de la fascia abdominal no es posible y el cirujano se ve forzado a dejar el abdomen abierto (9-12).

El abdomen abierto se ha constituido en uno de los avances más importantes en el manejo de la patología abdominal grave ocasionada por trauma, por infecciones abdominales y otras catástrofes; a pesar que no existe una definición operativa de abdomen abierto, ni guía universalmente aceptada que indique su realización (13).

La técnica de abdomen abierto, ha reducido la mortalidad en un 7%, no obstante las complicaciones descritas (abscesos intra-abdominales, fístulas intestinales, pérdida de calor y líquidos, infecciones de pared abdominal, obstrucción intestinal y grandes eventraciones), la califican como la complicación iatrogénica de la cirugía moderna. Convirtiéndola en un desafío clínico para el cirujano (14-16).

Se idearon varias formas de dejar el abdomen abierto, desde el uso de mallas de tantalio, taponamiento abdominal con gasas, mallas de Marlex, uso de cremalleras o zipper, malla de velero y en 1984 en el Hospital San Juan de Dios de Bogotá, el Dr Oswaldo Borrález utilizó una bolsa de plástico para cubrir el abdomen abierto conocido hoy como bolsa de Bogotá (17). Sin embargo, a pesar de los adelantos técnicos logrados, optar por un cierre temporal de la pared abdominal, es asumir las potenciales complicaciones asociadas: fístulas entéricas, evisceración, pérdida masiva de líquidos, electrolitos y proteínas, contaminación potencial de la herida abierta etc. (18)

En el Hospital Belén de Trujillo, se utilizó la bolsa de Bogotá, el cierre de piel, y el VAC artesanal indistintamente. En el presente trabajo se demostró que el sistema de VAC artesanal es el método más eficaz para el manejo de cirugías con pared abdominal abierta.

Material y métodos

La muestra fue de 28 pacientes y representa el censo de pacientes sometidos a laparotomía a quienes se dejó el abdomen abierto, entre enero 2007 a diciembre 2012, en el Hospital Belén de Trujillo. Se conformaron 3 grupos grupo A) 8 casos con bolsa de Bogotá, B) 7 casos con cierre de piel y C) 13 con VAC artesanal.

Las 3 técnicas se utilizan indistintamente en el manejo de laparotomías con abdomen abierto, en el servicio de cirugía del HBT. El ingreso a cada uno de los grupos, fue determinado por el azar de la ocurrencia, asociada por la preferencia del cirujano por uno u otro método.

En todos los casos se determinó, la causa que originó la cirugía, se determinó el tiempo de estancia hospitalaria, estancia en UCI, el número de complicaciones y severidad de las mismas y la tasa de mortalidad. Los datos fueron recogidos en un protocolo diseñado para el trabajo (anexo 4), debidamente numerados guardando la confidencialidad de cada paciente, el análisis de las diferencias se realizó con el método “t” de Student.

Se realizó una búsqueda de historias clínicas de los pacientes sometidos a cirugía de control de daños por: Sepsis intraabdominal severa, Síndrome compartimental abdominal e isquemia mesentérica aguda. Se revisaron las historias clínicas, una por una, los datos fueron registrados en un protocolo numerado, garantizando la confidencialidad de cada paciente. Los datos fueron , conformando 3 grupos según el método de manejo del abdomen abierto: A bolsa de Bogotá, B cierre de piel y C inserción de un VAC artesanal (anexo 5). Los datos fueron procesados en el programa SPSS versión 13. Las variables categóricas se expresan en porcentajes. Las variables continuas en promedios y desviación estándar. El análisis de las diferencias se realizó con t de Student entre variables continuas y con Chi cuadrado o prueba de Fisher para

variables categóricas. Se utilizó la Z de proporciones para comparar los resultados de ambos grupos. Se consideró un valor de $p < 0.05$ como estadísticamente significativo.

Definiciones operacionales:

Abdomen Abierto: o laparotomía, consiste en dejar el abdomen abierto después de una laparotomía.

Complicaciones: la presencia de fístulas entéricas, evisceración, pérdida masiva de líquidos, electrolitos y proteínas, absceso residual, abdomen congelado et c. que durante el 1º acto quirúrgico no estuvo presente.

Eficacia del método: referida a la menor proporción de complicaciones y o muertes y/o menor promedio de estancia hospitalaria.

Fístula entero atmosférica: fístula intestinal en abdomen abierto

Sistema VAC Artesanal: cubierta temporal del abdomen abierto. Que consiste en 3 capas, la primera una lámina de polivinilo fenestrada colocada entre la pared abdominal, hasta las goteras y las vísceras intestinales, la segunda capa formada por dressing quirúrgico unido a drenaje de aspiración negativa y la tercera capa, formada por una lámina de polietileno o polivinílico adherida a la piel (16,17,18,19)

RESULTADOS

No se encontró diferencia significativa entre las 3 técnicas en relación, a la edad, sexo, etiología, APACHE II, ISS. Encontramos diferencias significativas a favor del Sistema de VAC artesanal en relación a los días de estancia en UCI y hospitalización, de igual manera encontramos que el VAC artesanal tiene menor tasa de complicaciones y mortalidad.

Tabla N° 1. Distribución de pacientes sometidos a cirugía abdominal con abdomen abierto, según días de estancia hospitalaria. HBT 2007-2012.

Criterio	Bolsa Bogotá	Cierre sólo piel	VAC artesanal
Estancia UCI	14	15	7
Estancia Hospital	16	19	10
Días promedio	15	17	8.5

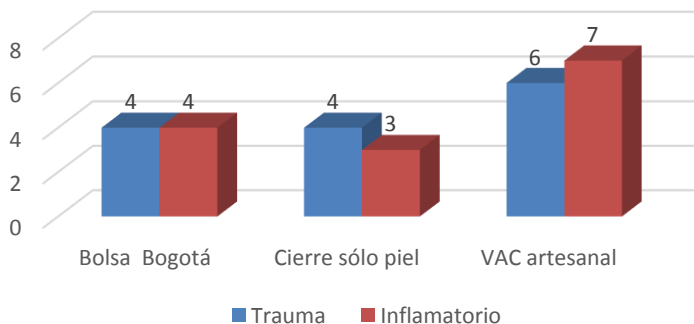
P < 0.01

Tabla N° 2. Distribución de pacientes sometidos a cirugía abdominal con abdomen abierto, según complicaciones y/o muerte. HBT 2007-2012.

	Bolsa Bogotá	Cierre sólo piel	VAC artesanal
Complicaciones	38%	41%	25%
Muerte	20%	19%	13%

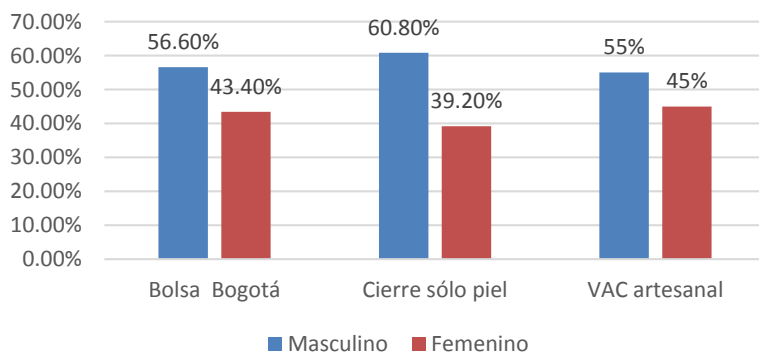
P < 0.001

Gráfica 1. Distribución de pacientes sometidos a cirugía con abdomen abierto, según causa. HBT 2007-2012.

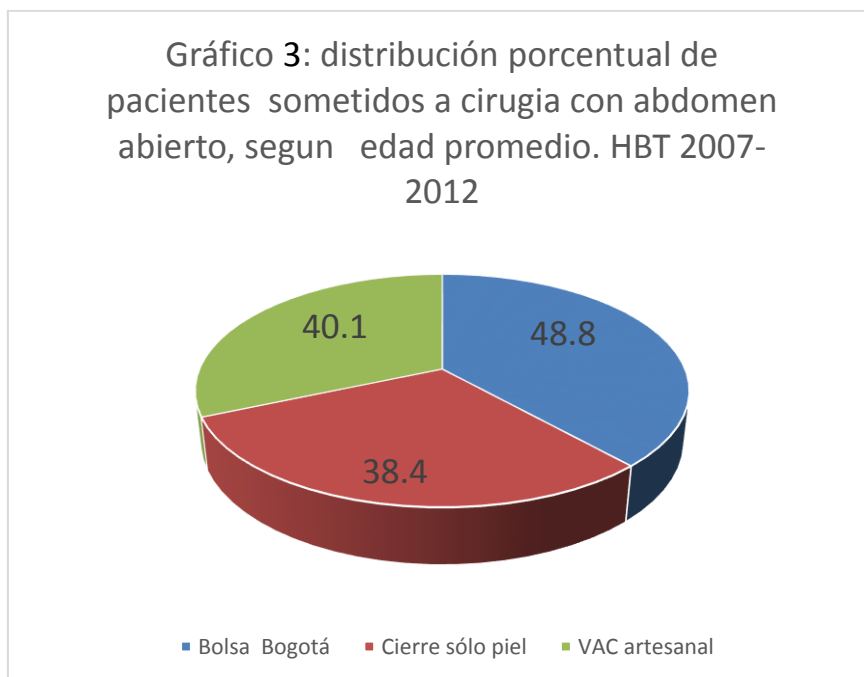


P > 0.05

Gráfico 2. Distribución de pacientes sometidos a cirugía de abdomen abierto, según método utilizado y sexo. HBT 2007-2012.



P > 0.05



P > 0.05

DISCUSIÓN

En la tabla 1 se observa que la estancia promedio de 8.5 días entre UCI y hospitalización es menor en el grupo con VAC artesanal, comparado con la bolsa de Bogotá y el cierre de piel, que coincide con lo reportado en otros estudios (19,20), no obstante nuestra serie no es muy grande nos permite valorar la bondad del método, cuyo disponibilidad, bajo costo y fácil de usar la convierten en el método más eficiente para el manejo de cirugías con abdomen abierto. Mantiene la herida limpia, permite medir el volumen de pérdidas y la reposición de líquidos y electrolitos.

La tabla 2 muestra que la mortalidad en el grupo con VAC artesanal es solo de 13 % , frente a 19 y 20 % de los otros métodos, que coincide con lo reportado en otros estudios y que permite valorar la importancia de este método en el manejo de las cirugías con abdomen abierto en los pacientes críticamente enfermos o potencialmente infectados. Uno podría suponer que hubo un sesgo en la edad lo cual se descarta pues en el gráfico se observa que todos los grupo tuvieron una edad promedio similar entre 38 a 45 años, con un P> de 0.05, lo que nos indica que la muestra es homogénea en función a la edad y que esta

no influye en el resultado, hecho que no podemos afirmar en relación a la habilidad del cirujano, que es un factor que influye en el resultado, pues el diseño del estudio no lo consideró y este dato no se maneja, pero que se puede asumir, pues las cirugías se realizaron en el departamento y todos los son expertos en cirugía.

La grafica 1 nos muestra que la etiología inflamatoria o traumática tampoco influye en el resultado pues tiene un valor $P > 0.05$, tal como ocurre con el sexo, resultados que son similares a los reportados en otros estudios (21-23).

La técnica de abdomen abierto para re-laparotomía planeada ha demostrado ser una estrategia segura en el manejo de los pacientes quirúrgicos más complejos. Esta permite un control adecuado del foco infeccioso en la peritonitis, facilita la re intervención, previene y trata el síndrome de compartimento abdominal y es fundamental en la cirugía de control de daños (1- 5), que corresponde con nuestros hallazgos.

Las complicaciones más severas como fueron las fístulas entero-atmosféricas y los abscesos intraabdominales residuales fueron con la Bolsa de Bogotá, seguido del cierre de la piel del abdomen. Mientras que con el uso del Sistema VAC artesanal las complicaciones sólo fueron 2 casos de absceso residual. Resultados semejantes a los encontrados por Ordoñez en Cali, Colombia y otros (24).

En relación a la muerte está se presentó en dos casos para la Bolsa de Bogotá y dos en el cierre sólo de la piel. Mientras que un solo caso para el VAC artesanal; pero sin diferencia significativa. Resultado diferente a otros, que encontraron menor mortalidad significativa con los Sistema VAC. Probablemente este resultado se debe a que nuestra muestra fue pequeña en relación a los estudios comparados. (21,23).

Reportan rangos de mortalidad variable para cada técnica: bolsa de Bogotá 41%, sólo cierre de piel 39%, empaquetamiento abdominal 39%, parche de Wittman o técnica de Velcro 17% y VAC mostró una mortalidad de 18%. Aunque existe poca información respecto a los índices de severidad, se encontró que en el VAC estos índices fueron ligeramente superiores.(24,25) En España encontraron menor morbimortalidad cuando usaron el VAC. Cabe también resaltar la sencillez de la técnica del Sistema VAC artesanal que consiste en introducir una lámina de polivinilo fenestrada en la cavidad abdominal entre las vísceras y la pared abdominal, luego colocar esponjas o compresas sobre esta

lámina y después dejar una sonda nelaton 16 entre las esponjas o compresas, para finalmente cubrir con otra lámina de polivinilo cocida a la piel. La sonda de nelaton es conectada a un sistema de aspiración intermitente. De 30 minutos cada 2 horas, con una presión negativa de 100 a 150 mmHg . A diferencia del VAC original, descrito por Barker en 2000 aceptada para cualquier tipo de cirugía abdominal compleja complicada. La diferencia con el Sistema VAC original es que el VAC artesanal usa esponjas de poliuretano con poros más chicos y la cubierta es con un polivinilo que no se adhiere fuertemente a la piel, permitiendo un cierre no muy hermético del abdomen para facilitar la acción de la presión negativa que viene de una bomba de presión negativa continua. (26,27).

Se han ideado varias formas de dejar el abdomen abierto, desde el uso de mallas de tantalio, taponamiento abdominal con gasas, mallas de Marlex, uso de cremalleras o zipper, malla de velero y en 1984 en el Hospital San Juan de Dios de Bogotá, el Dr Oswaldo Borrález, cuando era residente del último año de cirugía, tuvo la necesidad de dejar el abdomen abierto a un paciente sometido a ya varias intervenciones y que presentaba además un ileo severo.

El defecto de la pared lo cubrió con una lámina plástica (polivinilio) fijado a la aponeurosis, procedimiento sin antecedentes en el mundo. Hoy conocido como la bolsa de Bogotá o la bolsa de Borrález (15,18) Sin embargo, a pesar de los adelantos técnicos logrados, optar por un cierre temporal de la pared abdominal se debe realizar asumiendo las potenciales complicaciones asociadas: formación de fístulas entéricas, evisceración, pérdida masiva de líquidos, electrolitos y proteínas, contaminación potencial de la herida abierta por microorganismos exógenos, así como potencial formación de hernias gigantes de la pared abdominal (14,15,16)

Recientemente las Guías para el manejo del Abdomen Abierto desarrollada por un panel de expertos (28) recomiendan el uso del Vacuum Clousure Assisted como el mejor método para el manejo del abdomen abierto. Una de las grandes desventajas del sistema Vacuum Pack es el alto costo, por eso una excelente alternativa para nuestro medio es el manejo del paciente con abdomen abierto es el sistema de esponjas que se puede disponer en cualquier quirófano.

En el presente concluimos que la cirugía con abdomen abierto es el método más eficaz para el manejo de pacientes críticamente enfermos, el sistema de VAC artesanal es un método seguro, de bajo costo y con baja de tasa de complicaciones. Que se recomienda como primera opción para el manejo de cirugía con abdomen abierto en el HBT.

REFERENCIAS BIBLIOGRAFICAS

- 1) Elize BK, Coenraad A., Walter Kreis W, et al : Open abdomen management: A review of its history and a proposed management algorithm. Med Sci Monit, 2013; 19: 524-533
- 2) Schechter WP, Ivatury R, Rotondo M, et al: Open Abdomen after Trauma and Abdominal Sepsis: A Strategy for Management. American College of Surgeons 2006;203; 390-400
- 3) Quintero NL. Infección en Cirugía. 1ra. Edición. 2002. Edit Panamericana, Colombia; 120-130
- 4) Ertel W, Oberholzer A, Platz A, et al. Incidence and clinical pattern of the abdominal compartment syndrome after "damage-control" laparotomy in 311 patients with severe abdominal and/or pelvic trauma. Critical Care Medicine 2000; 28:1747-53
- 5) Graham-Sabrido JL, Tallado JM, Chirstou, et al. Morris JA Jr, Blimnman TA, et al. The staged celiotomy for trauma. Issues in unpacking and reconstruction. Annals of Surgery 1993 ;217 : 576-84.
- 6) Wittman HH, Iskander GA. The compartment syndrome of the abdominal cavity: a state of the art review. Journal of Intensive Care Medicine 2000;15:201-20.
- 7) Shapiro MB, Jenkins DH, Schwab CW, et al. Damage Control: collective review. Journal of Trauma 2000;49:969-78.
- 8) Aprahaamian C, Wittman DH, Bergestemine JM, et al. Temporary abdominal closure (TAC) for planned relaparotomy (etappenlavage) in trauma. Journal of Trauma. 1990;30:719-23
- 9) Robledo-Ogazón F. and Mier D.J. Uso del Sistema de cierre asistido al vacío VAC en el tratamiento de heridas quirúrgicas infectadas. Cirugía y Cirujanos 2006; 74: 107-113.

- 10) Morykwas MJ, Argenta LC, Shelton-Brown, et al. Vacuum Assisted closure: a new method for wound control and treatment: animal studies and basic foundation. *Ann Plastic Surgery* 1997;38: 553-62.
- 11) Barkere DE, Kaufman HJ, Smith LA, et al. Vacuum pack technique of temporary abdominal closure: a 7-years experience with 112 patients. *Journal of Trauma* 2000; 48: 201-6.
- 12) Markler MA, Mantor PC, Letton RW, et al. Pediatric vacuum packing wound closure-control laparotomy. *Journal of pediatric Surgery* 2002;37-42
- 13) Johnson JW, Gracias VH, Schwab CW, et al. Evolution in damage control for exsanguinating penetrating abdominal trauma. *Journal of Trauma* 2001 ; 51:261-271.
- 14) Fenn CH, Butler EM. Abdominoplasty wound-healing complications assisted closure using foam suction dressing. *British Journal of Plastic Surgery* 2001;54:348-351
- 15) Ivatury RR, Nallarthambiah M, Rao PM, et al. Open management of the septic abdomen: therapeutic and prognosis considerations based on APACHE II. *Critical Care Medicine* 1989;17:511-517
- 16) Levy E, Palmer DL, Frileux P, et al. Septic necrosis of the midline wound in postoperative peritonitis. Successful management by debridement, myocutaneous advancement and primary skin closure. *Ann of Surgery* 1998;207:470-479
- 17) Girard S, Sideman M and Spain D. A novel approach to the problem of intestinal fistulization arising in patients managed with open peritoneal cavities. *Am J Surg.* 2002;184:166 –167.
- 18) DeFranzo, A, Argenta L. Vacuum-Assisted Closure for the Treatment of abdominal Wounds *The Journal of TRAUMA and Injury, Infection, and Critical care.* 2006; 123: 245-256.
- 19) Garner GB, Ware DN, Cocanur CS, et al. Vacuum Assisted wound closure provides early fascial reapproximation in trauma patients with open abdomen. *American Journal of Surgery* 2001;182:630-8
- 20) Stonerock CE, Bynoe RP, Yost MU, et al. Use of a Vacuum-Assisted device to facilitate abdominal closure. *American of Surgery* 2001;182: 630-8

- 21) Stonerock CE, Bynoe RP, Yost MU, et al. Use of a Vacuum-Assisted device to facilitate abdominal closure. *American Surgery* 2003; 69:1030-4
- 22) Jeremy, Jay. The "Fistula VAC," a Technique for Management of enterocutaneous Fistulae Arising within the Open Abdomen. *Clinic of Plastic surgery* 2006; 120: 123-129.
- 23) Cro C, George KJ, Donnelly J, Irwin ST. Vacuum assisted closure system in the management of enterocutaneous fistulae. *Postgrad Med J.* 2002;78:364–365.
- 24) Rotondo MF, Schwab CW, McGonigal MD, et al. "Damage control": an approach for improved survival in exsanguinating penetrating abdominal injury. *J of Trauma.* 1993; 35: 375–382.
- 25) Ertel W, Oberholzer A, Platz A, et al. Incidence and clinical pattern of the abdominal compartment syndrome after "damage control" laparotomy in 311 patients with severe abdominal and/or pelvic trauma. *Crit Care Med.* 2000; 28:1747–1753.
- 26) Saggi BH, Sugerman HJ, Ivatury RR. Abdominal compartment syndrome. *J trauma.* 1998;45:597– 609.
- 27) Offner PJ, de Souza AL, Moore EE, et al. Avoidance of abdominal compartment syndrome in damage-control laparotomy after trauma. *Arch of surg.* 2001;136:676–680.
- 28) Dolfi Herscovici, Jr, DO, Roy W. Sanders, M. Vacuum-Assisted Wound closure (VAC Therapy) for the Management of Patients With High-Energy Soft tissue Injuries *Journal of Orthop Trauma.* 2003;10: 267- 277