



Revista Médica de Trujillo

Publicación oficial de la Facultad de Medicina de la Universidad Nacional de Trujillo - Perú

Imágenes en Medicina

Reduccion fallida de luxofractura de hombro

Failed shoulder fracture-dislocation reduction

Eduardo Rojas Hidalgo, Freddy Fernández Villacorta, Luis Salazar Leiva

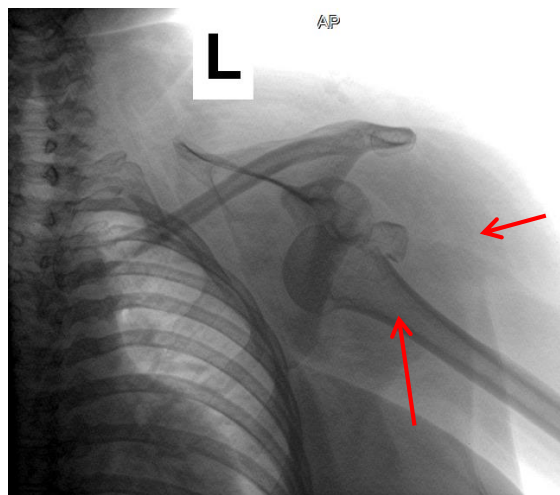
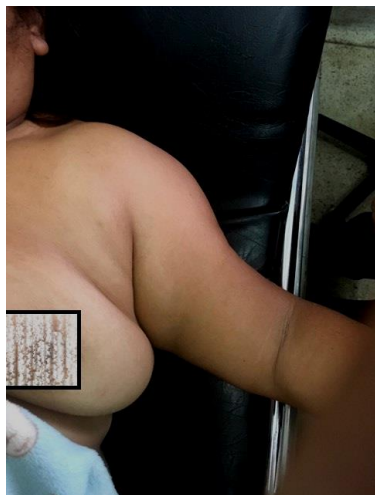Servicio de ortopedia y traumatología del Hospital Regional Docente de Trujillo.

Correspondencia: Freddy
Fernández Villacorta. HRDT.
Avenida Mansiche 795
freddy_fv@hotmail.com

Recibido el 16/11/17

Aceptado el 02/12/17

Paciente mujer de 48 años de edad que hace 48 horas sufre caída a nivel con miembro superior izquierdo en abducción y rotación externa. Presentando dolor e impotencia funcional. Antecedentes de importancia: ninguno. Al examen físico presenta signo elástico de Bergel positivo.



La vista radiográfica inicial del hombro impresiona una luxación de hombro y fractura tipo avulsión del troquiter.

Se realiza manipulación cerrada con técnica de Spaso en emergencia con anestesia articular con lidocaína 2% SP (10 cc). Sin reducción de la luxación. Se programa para sala de operaciones para manipulación bajo anestesia general.

Las luxaciones anteriores de hombro se reducen fácilmente con las maniobras conocidas, la de Spaso es una maniobra fácil, rápida y con pocas complicaciones. En el presente caso no fue posible ya que además presentaba una fractura, así, fue necesario hacerlo bajo anestesia general.