



## Artículo de Revisión

# Malformación de cresta neural por mutación del gen NF1 y su repercusión en el nivel de autoestima

## MALFORMATION OF NEURAL CREST BY MUTATION OF GENE NF1 AND ITS REPERCUSSION ON THE LEVEL OF SELF – ESTEEM

Ibeht Chiguala<sup>1a</sup>, Paola Chuquimango<sup>1a</sup>, Anggelo Cieza<sup>1a</sup>, Lucía Cortijo<sup>1a</sup>, María Cruz<sup>1b</sup>, Jhon Cruz<sup>1a</sup>, Tania Cruz<sup>1a</sup>, Diana Cumpa<sup>1a</sup>, Kevin De la Cruz<sup>1a</sup>, Julio del Río<sup>1a</sup>

1. Facultad de Medicina de la Universidad Nacional de Trujillo a. Estudiante de Medicina b. Especialista en Biología Molecular y Genética Doctora en Ciencias Biomédicas Bachiller en Ciencias Biológicas

Citar como: Chiguala I, Chuquimango P, Cieza A, Cortijo L, Cruz M, Cruz J et al. Malformación de cresta neural por mutación del gen NF1 y su repercusión en el nivel de autoestima. Rev méd Trujillo 2017;12(2):74-86

Correspondencia: Jhon Anderson  
Cruz Martínez.

Dirección: CPME El Milagro VII MZ.  
I LT.19

Código postal: 13007

Correo electrónico:  
jhon\_cruz72@hotmail.com

Teléfono: (044)272307 /  
932768152 .

### RESUMEN

La neurofibromatosis tipo 1 (NF1) es un trastorno del sistema nervioso, tegumentario y ocular con patrón de herencia autosómico dominante de penetrancia completa y expresividad variable que se observa en 1 de cada 3000-3500 recién nacidos. Se origina por mutaciones a nivel del gen NF1 (Cr17q11.2), que afectan el dominio Ras-GAP de la proteína supresora tumoral neurofibromina encargada de regular principalmente el desarrollo del cerebro, medula espinal y sistema nervioso periférico. La falla de NF1 se manifiesta en deficiencias en la migración, proliferación y diferenciación de los derivados de la cresta neural tales como los melanocitos y las células de Schwann, estas anomalías ocasionan nódulos de Lisch en el iris y defectos dermatológicos como la presencia de manchas café con leche y los neurofibromas plexiformes y cutáneos que requieren de un factor hormonal para su desarrollo durante el embarazo o en la pubertad-adolescencia, siendo en esta última etapa donde ocurre un crecimiento exponencial de neurofibromas que afectan ciertas regiones externas del cuerpo. Durante el desarrollo de la identidad personal del adolescente, la autoestima es un factor importante que se ve influenciado por la apariencia externa determinada por una deformación estética neurofibromatosa, la cual crea un impacto en su entorno que puede traducirse en dispersión, desconocimiento y aislamiento dando como resultado una disminución en el nivel de autoestima del afectado.

Por lo expuesto anteriormente la presente revisión planteamos como objetivo general describir cómo la malformación de la cresta neural ocasionada por la mutación del gen NF1 disminuye el nivel de autoestima en los adolescentes.

Para el desarrollo de tal objetivo primero describiremos cómo la expresión del gen NF1 influye en el desarrollo de la cresta neural. Asimismo, describiremos las alteraciones de los derivados de la cresta neural a causa de la mutación del gen NF1 y el impacto de los neurofibromas en la autoestima del afectado.

Palabras clave: Neurofibromatosis tipo 1, cresta neural, neurofibroma, adolescencia y autoestima.

**ABSTRACT**

Neurofibromatosis type 1 (NF1) is a disorder of the nervous, tegumentary and ocular system with autosomal dominant inheritance pattern of complete penetrance and variable expressivity that is observed in 1 of each 3000-3500 newborns. It is caused by mutations at the level of the NF1 gene (Cr17q11.2), affecting the Ras-GAP domain of the neurofibromin tumor suppressor protein responsible for regulating mainly the development of the brain, spinal cord and peripheral nervous system. The failure of NF1 is manifested in deficiencies in the migration, proliferation and differentiation of neural crest derivatives such as melanocytes and Schwann cells, these anomalies cause Lisch nodules in the iris and dermatological defects such as the presence of Café-au-lait and the plexiform and cutaneous neurofibromas that require a hormonal factor for their development during pregnancy or puberty-adolescence, being in this last stage where an exponential growth occurs of neurofibromas that affect certain external regions of the body. During the development of the adolescent's personal identity, the self-esteem is an important factor that is influenced by the external appearance determined by a neurofibromatosa esthetic deformation, which creates an impact in its surroundings that can be translated into dispersion, ignorance and isolation giving as result in a decrease in the self-esteem level of the affected person.

Key words: Neurofibromatosis type 1, neural crest, neurofibroma, adolescence and self-esteem

**MARCO TEÓRICO****BASES MOLECULARES DEL DESARROLLO DE LA CRESTA NEURAL.****GEN NF1**

El gen NF1 está localizado en la región pericentromérica del cromosoma 17 (17q11.2) y posee más de 335 kb. El promotor se encuentra en una región CpG ubicada en su extremo 5'. Presenta 58 exones constitutivos y 3 exones empalmados alternativamente (9bR, 23a y 48a).<sup>1</sup> Los exones 21-27a codifican un dominio de secuencia similar con el dominio catalítico de la familia de proteínas activadoras GTPasas (GAPs) de Ras, denominado NF1-GRD (NF1-GAP related domain).<sup>2</sup> El intrón 35 posee 3 pequeños genes que presentan una expresión en dirección opuesta al gen NF1: EV12A, EV12B (ecotropic viral integration site) y OMG (oligodendrocyte myelin glycoprotein) que codifica una glicoproteína durante la mielinización del sistema nervioso<sup>3</sup>, mientras que en el intrón 39 se encuentra un pseudogén AK3 (adenylate kinase isozyme 3).

La región 3'UTR abarca unos 3,3 kb y presenta sitios de unión para microARN (miR-128, miR-

137 y miR-103)<sup>5</sup>(Fig. 1.1) y para factores de transcripción como SP1, AP2 y CREB que regulan la expresión génica. El gen NF1 se transcribe en sentido de centrómero hacia telómero y posee un marco de lectura abierta de 8454 nucleótidos.<sup>6</sup>

En la expresión del gen NF1 se producen más de 2 formas alternativas del mRNA NF1: el transcrito tipo I de 58 exones es el principal y codifica una proteína de 2818 aminoácidos, el transcrito tipo II incluye un exón adicional 23a de 63pb, que introduce 21aa en el dominio GRD de la proteína, por lo que se denomina GRD2 (GAP-related domain 2).<sup>7</sup>

El mRNA NF1 puede editarse y modificar la citosina 3916 del codón de arginina (CGA) por un uracilo formándose un codón stop (UGA).<sup>8</sup> (Fig. 1.2) Un fallo en este proceso puede originar una proteína truncada en la región amino terminal del dominio GRD o un mRNA inestable a causa de la presencia de la mutación de terminación.

**PROTEÍNA NEUROFIBROMINA**

El producto del gen NF1 es la proteína neurofibromina de 2818 aminoácidos, 280kD de

peso y de estructura globular. Se encuentra en neuronas, oligodendrocitos y células de Schwann en el adulto <sup>8</sup>, asimismo se expresa en otros tipos celulares como queratinocitos, células de la médula suprarrenal y glóbulos blancos, por el contrario, en neurofibromas su expresión es baja.<sup>9</sup>

La proteína está compuesta por 3 dominios funcionales:

- Dominio GRD (GAP-related domain) posee 360 aminoácidos y homología con la familia Ras- GAP, lo que permite la hidrólisis de Ras-GTP a Ras-GDP, regulando negativamente la vía de señalización del oncogén p21ras. Presenta su antagónico, GEF permita la proliferación celular .<sup>11</sup>

- Dominio CSRD presenta varios sitios de reconocimiento para la proteína quinasa dependiente de AMP-cíclico y posee residuos ricos en cisteína y serina.

- Dominio SEC14, actúa como regulador de señales tales como RhoGEF, RhoGAPs y PTPasas, junto al dominio PH se unen a fosfolípidos.<sup>11</sup> Mediante este dominio la neurofibromina interactúa con proteínas y fosfolípidos que determinan su funcionalidad en el tráfico intracelular, diferenciación neuronal, localización de membrana, remodelación del citoesqueleto de filamentos de actina, ubiquitinización, adhesión celular y la señalización celular a través del óxido nítrico. (Fig. 1.3)

La neurofibromina actúa como supresor tumoral al inactivar la vía Ras/ MAPK la cual es fundamental para el crecimiento y división de células nerviosas especializadas (oligodendrocitos y células de Schwann) así como la motilidad, apoptosis y senescencia celular.

La vía ras/MAPK inicia con la unión de los factores de crecimiento a los receptores tirosina quinasa (RTK) donde sus dominios fosforilados se comunican con GEFs que promueven el intercambio de GTP por GDP formando el complejo Ras-GTP que activa proteínas efectoras tales como PI3K, Akt, mTOR, S6 quinasa, RAF, MEK, ERK, así como RAC1 y PAK1 encargados del crecimiento celular; así la neurofibromina acelera la conversión de Ras-GTP activo a Ras inactiva unida a GDP regulando negativamente la vía.<sup>9</sup>

#### MECANISMO DE FORMACIÓN DE LA CRESTA NEURAL Y SUS DERIVADOS

La señalización emitida por la notocorda induce el engrosamiento del neuroectodermo que formara la placa neural de donde se derivan el tubo neural y la cresta neural. <sup>13</sup> El desarrollo de la cresta neural inicia en el borde de la placa neural con la inducción mediada por los factores de crecimiento de fibroblastos (FGF) del mesodermo subyacentes, así como las señales Wnts del ectodermo de superficie, ambas señales inducen la expresión de Pax3 y Zic1 que actúan sinérgicamente y regulan los especificadores de la cresta neural tales como Snail y FoxD3 en los pliegues neurales y el tubo neural dorsal durante el día 18 del periodo embrionario.

Cuando los pliegues neurales se han fusionado, se forma el tubo neural; consecuentemente en los bordes libres del surco neural ciertas células pierden afinidad y se separan del tubo neural formándose la cresta neural. <sup>14</sup> Dichas células inician procesos de proliferación celular, delaminación y una transición epitelio - mesenquimatosa, eventos que implican la expresión de genes efectores como cadherinas, metaloproteasas, integrinas, neuropilinas y Eph.<sup>15</sup> por FOXD3 - Snail y Sox 10 que persisten

en las células epiteliales y mesenquimales, respectivamente.<sup>11</sup>

Culminada la migración inicia el proceso de diferenciación de las células de las crestas neurales para dar origen a sus derivados mediante la acción del factor de transcripción SoxE que persiste en sus derivados para regular los genes de la diferenciación. Entre sus derivados destacan: neuronas del sistema nervioso periférico, melanocitos, células endocrinas, músculo liso y células encargadas de la formación del hueso (Fig. 1.5).

A finales del periodo embrionario, las células de la cresta neural migran hacia el mesénquima de la dermis en desarrollo y se diferencian en melanoblastos, estos se desplazan hacia la unión dermoepidérmica y se diferencian en melanocitos. Los melanoblastos se especifican desde la cresta neural para poder diferenciarse por acción de SOX10 que sinérgicamente con MITF (factor de transcripción asociado a microftalmia) controlan la expresión de la enzima dopacromo tautomerasa (Dct/TRP2) encargada de la síntesis de melanina. Mientras que el gen NF1 regula negativamente la

migración de melanoblastos y la melanogénesis dirigida por CKIT y EDNRB a través de MITF.<sup>16</sup>

El factor transcripcional SOX10 actúa también en la generación temprana de las células de Schwann y en su proceso de mielinización ya que regula directamente los genes específicos de la producción de mielina en las células de Schwann tales como el gen de la proteína cero (P0), la proteína básica de la mielina (MBP), la proteína proteolipídica (PLP) y las proteínas de la unión gap (Fig.1.6).<sup>16</sup>

Puesto que las células de Schwann se disponen alrededor de los axones neuronales a medida que se extienden hacia la periferia son influenciadas en esta fase por una variedad de moléculas señalizadoras como el factor de crecimiento nervioso (NGF), el factor neurotrófico derivado del cerebro (BDNF), el factor neurotrófico derivado de la línea celular glial (GDNF) y la neurotrofina NT3. Asimismo, la supervivencia y diferenciación de una célula precursora de célula de Schwann también depende de las señales axonales secretadas por las prolongaciones de las neuronas en desarrollo como la familia de los factores de crecimiento llamados neurogulinas.<sup>11</sup>

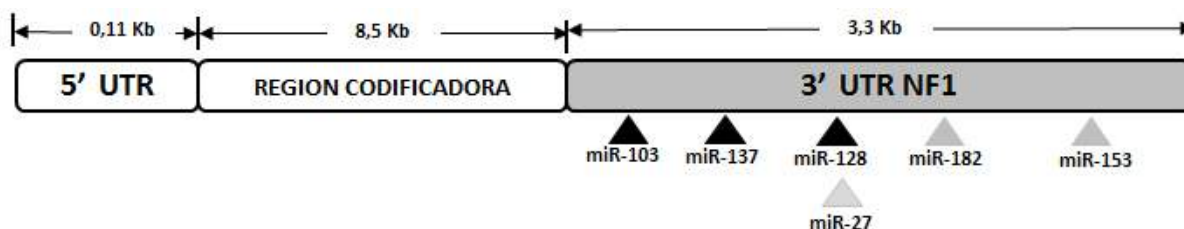


Fig. 1.1. Sitios de unión para los microARN en el extremo 3'.<sup>5</sup>

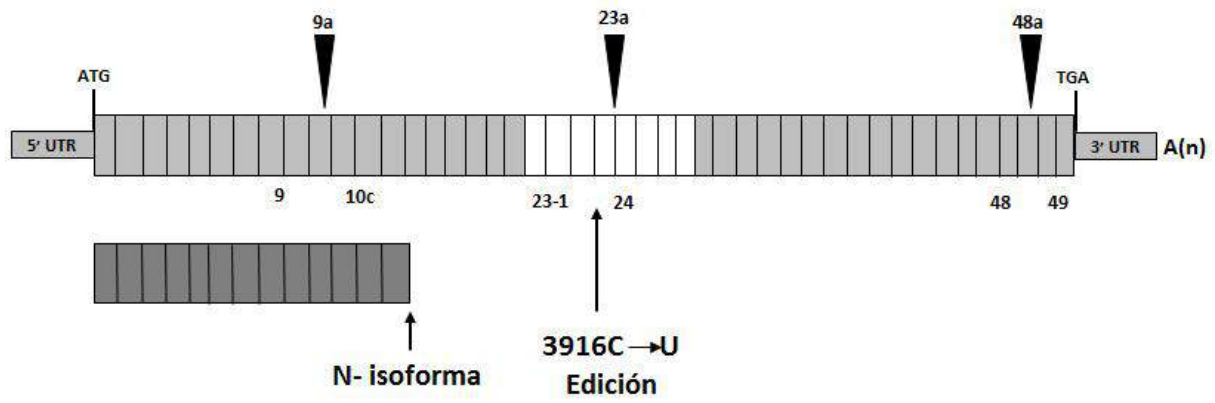


Fig. 1.2. Lugares de splicing alternativo y editing del mRNA NF1. <sup>17</sup>

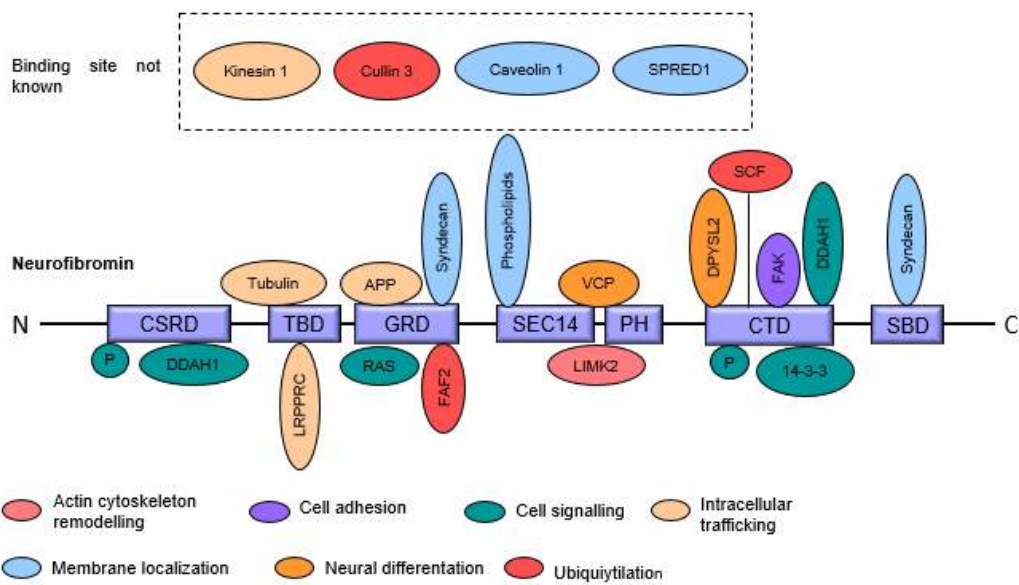


Fig. 1.3. Estructura de la proteína neurofibromina y su interacción con otras proteínas. <sup>11</sup>

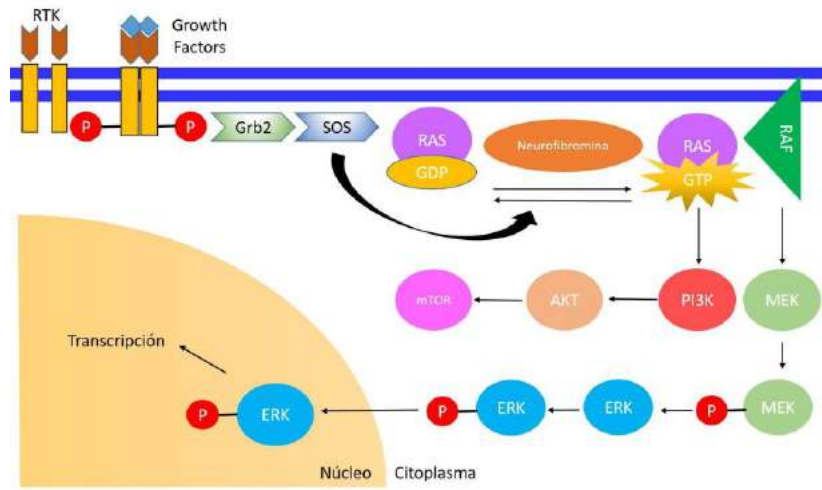


Fig.1.4. Vía de señalización de la neurofibromina. <sup>12</sup>

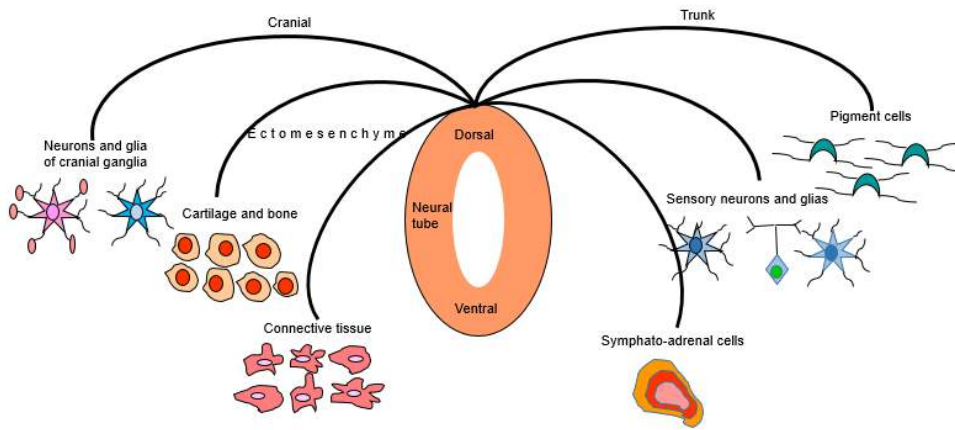


Fig. 1.5. Derivados de la cresta neural. <sup>23</sup>

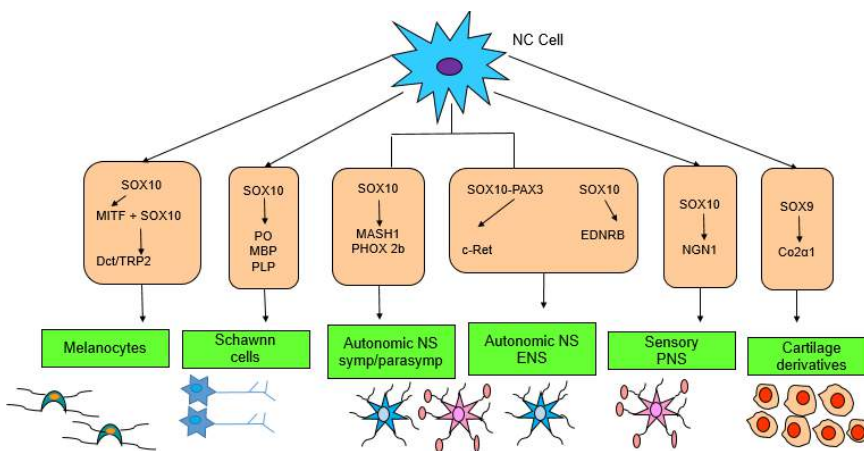


Fig. 1.6. Diferenciación de los derivados de la cresta neural. <sup>14</sup>

## ALTERACIONES DEL DESARROLLO DE LA CRESTA NEURAL

### MUTACIÓN DEL GEN NF1

La mayoría de individuos afectados son heterocigotos debido a una mutación germinal inicial; sin embargo según la hipótesis de Knudson (LOS) el supresor tumoral NF1 tiene la posibilidad de manifestar daño génico a lo largo de la vida del individuo ocasionando un genotipo homocigoto recesivo para la mutación, por lo tanto, la haploinsuficiencia del gen NF1 es una característica inicial de la enfermedad en la cual una sola copia funcional del gen no produce suficiente neurofibromina para asegurar la regulación adecuada de la proliferación celular, conduciendo a un estado anormal. En general, para que se manifieste el cuadro clínico en una persona predispuesta a la neurofibromatosis se requiere mutaciones que inactiven al NF1, entre ellas:

a) Mutaciones puntuales y microdeleciones/inserciones ocasionan cambio de marco de lectura y terminación prematura de la proteína. Las microdeleciones son más frecuentes en el cromosoma materno. Las mutaciones puntuales son más comunes en el cromosoma paterno (>80 %) <sup>3,17,18</sup>

b) El 5-7% de los casos NF1 son causados por largas deleciones, entre ellas: deleciones tipo I las cuales abarcan 1.4Mb y comprenden 14 genes localizados entre las regiones de NF1-LCR (Nf1 - Rep A y Nf1- Rep C); también inciden las deleciones tipo II las cuales abarcan 1.2Mb y comprenden 13 genes diferentes localizados entre el gen JJAZ1 y las deleciones tipo III, este último contiene genes localizados entre las secuencias Nf1 - RepB y Nf1- RepC. <sup>3</sup> (Fig. 2.1)

### ALTERACIONES DE LA NEUROFIBROMINA

Las mutaciones del gen NF1 determinan la formación de una proteína truncada. La pérdida de la función de la neurofibromina, en individuos NF1 heterocigotos y homocigotos evita la conversión de Ras-GTP a Ras-GDP, esto a su vez propaga un efecto cancerígeno en las células donde se expresa la neurofibromina, sin embargo, la deficiencia de otras proteínas participantes de la vía Ras provocan estados clínicos similares a la neurofibromatosis, denominadas "Rasopatías".

### MALFORMACION DE LA CRESTA NEURAL Y SUS DERIVADOS

Los pacientes con NF1 presentan defectos en los tejidos que derivan de la cresta neural como fallas en la pigmentación de la piel, aberraciones del sistema nervioso, huesos, ojos, vasos sanguíneos y la predisposición a desarrollar neurofibromas. Los neurofibromas a veces van acompañados de una complicación de tumores nerviosos malignos con proliferación de células de Schwann y otros elementos tales como células perineurales, fibroblastos, vasos sanguíneos y células cebadas.

Los neurofibromas plexiformes son de carácter congénito y se detecta en el momento del nacimiento o en la infancia temprana, con riesgo de metástasis a medida que avanza la edad resultando mortal para las personas. Usualmente los neurofibromas plexiformes se hallan en la región para-espinal relacionada con ganglios de la raíz dorsal pero también se hallan a nivel del cuello y cara. (Fig.2.3)

Relacionado directamente con NF1 se halla un factor de transcripción denominado Runx1 que regula el desarrollo neuronal y diferenciación glial, también podría actuar como oncogén dentro del neurofibroma debido a la inhibición

de NF1. Runx1 se incrementa rápidamente solamente en las células iniciadoras de los neurofibromas más no en neurofibromas diferenciados.<sup>21</sup> Runx1 se mantiene bajo regulación mediante varios mecanismos tales como fosforilación, desfosforilación, acetilación o metilación. De manera específica al perderse la acción RAS-GTP activadora y la vía Ras-MEK-ERK de NF1, Runx1 puede ser sobrefosforilado y sobreactivado iniciándose el neurofibroma. Otra vía de activación del Runx1 se da por la elevada Wnt o señalización Notch que aceleran la transición de G1-S y estimulan la proliferación celular. Principalmente la pérdida de NF1 aumenta la concentración de Runx1 + /Blbp + en el tejido embrionario progenitor de células de Schwann que permiten la formación de neurofibromas.<sup>22</sup> (Fig. 2.2)

La presencia de manchas color café con leche (MCL) también son un signo característico en este tipo de pacientes, sin embargo, los mecanismos que vinculan los defectos en la concentración de neurofibromina con las vías de señalización en los melanocitos aún no han sido esclarecidas totalmente. Un requisito para la hiperpigmentación y la presencia de MCL es el genotipo homocigoto recesivo para la mutación NF1; es decir Nf1 -/- para las células precursoras de los melanocitos- células de Schwann.<sup>23</sup>

En los análisis histológicos de las MCL se hallan numerosos melanocitos, gránulos de melanina y las enzimas productoras del pigmento: tirocinasa y dopacromo tautomerasa. La razón

de la proliferación excesiva se explica debido a la función reguladora de NF1 en el ciclo celular durante la etapa control metafase-anafase, así mismo, estudios comparativos muestran que los melanoblastos NF1-/- poseen mayor grado y velocidad de maduración que los que no lo son, esto producto de una mayor expresión de tirocinasa. En conclusión, el déficit de NF1 conduce a un aumento en el número de melanoblastos, enzima tirocinasa y contenido de melanina.<sup>13</sup>

Generalmente el embrión presenta una mutación germinal, es decir todas sus células presentan un alelo mutante del gen NF1, pero en este estadio no pronuncia defectos en la mayoría de los casos a pesar que se está dando eventos de proliferación celular. Al iniciar la formación de la cresta neural se expresan agentes especificadores (SOX9 y FOXD3) que comandarán los procesos de migración y delaminación de las células de la cresta neural, y posteriormente el proceso de diferenciación de los derivados de la cresta neural. Es a partir de la diferenciación donde las células son capaces de determinar la mayor expresión y la inactivación de ciertos genes para su desarrollo. Derivados de la cresta neural como las células de Schwann y los melanocitos, manifiestan mayor expresión del gen NF1 durante su diferenciación, es por ello que la pérdida de heterocigosidad del gen NF1 ocasiona alteraciones en estas líneas celulares, sin embargo, no se conoce mucho de cuando sucede esta pérdida durante el desarrollo embrionario.



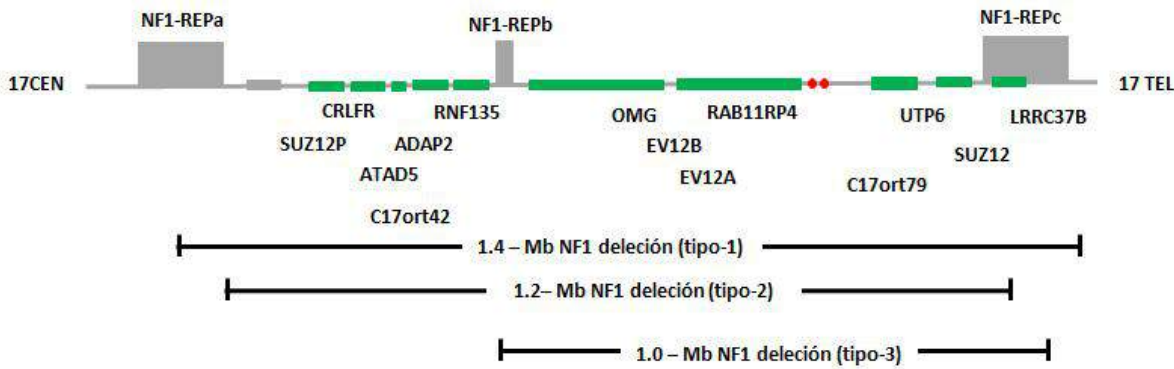


Fig. 2.1. Tipos de deleciones del gen NF1. <sup>19</sup>

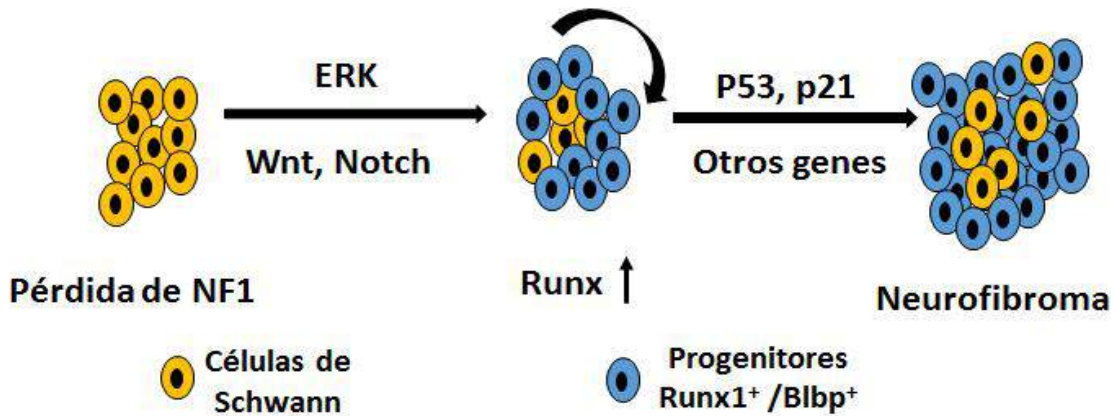


Fig. 2.2. Formación del neurofibroma. La pérdida de NF1 en células de Schwann (verde) conduce a la activación de ERK, Wnt o vías de señalización Notch, así como aumento del número de Runx1 + / BLBP + progenitores de células de Schwann (rojo) que darán un neurofibroma. <sup>22</sup>

## NEUROFIBROMATOSIS Y ADOLESCENCIA

### NEUROFIBROMAS

El cuadro clínico de la neurofibromatosis tipo 1 presenta rasgos mayores entre los que destacan las maculas café con leche, efélides axilares e inguinales, neurofibromas cutáneos y plexiformes y los nódulos de Lisch siendo los neurofibromas los que contribuyen a la malignidad de la enfermedad. <sup>24</sup>

Normalmente las fibras nerviosas están formadas por axones y asociadas a células de Schwann. Las fibras nerviosas de nervios

periféricos en conjunto forman fascículos que están recubiertos de perineuro compuesto por fibroblastos aplanados, colágeno y fibras elásticas, además están suspendidas en un tejido conectivo compuesto por mastocitos, capilares y matriz extracelular denominado endoneuro. Sin embargo, en un neurofibroma, las células del eje nervioso normal aumentan en número. Hay más células de Schwann fuera de lo normal que incluso pueden disociarse de los axones. Se pueden detectar dos tipos de células de Schwann: NF1 +/- y NF1 - / -, asimismo los fibroblastos y los mastocitos también están

aumentados en número, pero son todos heterocigotos (NF1 +/-), en consecuencia, los depósitos de colágeno también se incrementan y el perineuro se altera.<sup>25</sup> (Fig. 3.1)

Hay diferentes tipos de neurofibromas: cutáneos, subcutáneos y plexiformes (nodular y difuso). La edad de aparición y frecuencia es distinta para los diferentes tipos de neurofibromas. Los neurofibromas cutáneos son los más frecuentes, y al igual que los subcutáneos suelen aparecer en la adolescencia y su número aumenta con la edad.<sup>26</sup> Los neurofibromas plexiformes generalmente son congénitos y el impacto durante la pubertad no está del todo claro.

Algunos autores consideran que el avance de los neurofibromas (tamaño y número) así como la transformación maligna de estos se da específicamente en el embarazo y la adolescencia lo que indica una influencia de las hormonas esteroideas en la enfermedad.<sup>32,33</sup>

Rosneau reporta que en 32 de los 50 voluntarios los neurofibromas tenían receptores de progesterona, pero solo 1 tenía receptores para estrógenos, lo cual muestra un resultado compatible con los estudios de McLaughlin y Jacks<sup>33</sup> que reportan que el 75 % fue positivo para PR (receptores de progesterona) y el 5% para el ER (receptores de estrógenos) esto plantea la posible existencia de receptores de estrógeno y progesterona en neurofibromas en hombres y mujeres ya que participan en la regulación transcripcional de genes involucrados en el desarrollo, metabolismo y reproducción<sup>34</sup>.

Neurofibromas plexiformes debido a su potencial para causar desfiguración y discapacidad, son una de las mayores dificultades psicológicas y fisiológicas de las

manifestaciones de la NF1 y más aún en la etapa de la adolescencia.

La adolescencia es un periodo donde las preocupaciones de apariencia, la aceptación de pares y la integración social se convierten en lo más importante para el joven<sup>35</sup>, asimismo el desarrollo de la identidad de los adolescentes es vulnerable a la influencia de la sociedad. Estas dificultades se ven reflejadas en su auto concepto, el cual para algunos autores presenta como componentes: la autoimagen y la autoestima.

Tausch<sup>36</sup> señala que la autoimagen, es la imagen mental influenciada por las relaciones interpersonales, opiniones de lo demás y experiencias de vida propia; que determina un rol importante en el adolescente, sobre todo en su autoestima, debido a que contribuye a un desarrollo psicosocial adecuado. Torres<sup>23</sup> postula que la autoestima es el grado relativo de valoración que las personas perciben sobre su autoimagen, es decir la opinión de sí mismo formada a partir de actitudes, valoraciones y juicios que emiten los demás.

Su medición es realizada comúnmente por la Escala de Autoestima de Rosemberg, la cual consiste en un autoinforme de 10 ítems que la evalúa de manera global, dividiéndola en tres niveles: autoestima alta, mediana y baja.

- Alta autoestima: Donde el sujeto se define como bueno y se acepta plenamente.
- Mediana autoestima: El sujeto no se considera superior a otros, ni tampoco se acepta a sí mismo plenamente.
- Baja autoestima: El sujeto se considera inferior a los demás y hay desprecio hacia sí mismo.

En un estudio a pacientes entre adolescentes y adultos con diagnóstico de NF1, se utilizó esta escala, en donde se obtuvieron puntuaciones completas de autoestima para el 94% de los participantes. De estos individuos, el 22% (10/46) tenía bajo autoestima (<15) con un puntaje promedio de 9,5, el 57% (26/46) tenía una autoestima normal (15-25) con un puntaje promedio de 19,1 y el 22% (10/46) tenía una autoestima superior a la media (> 25) con una puntuación promedio de 28,6.<sup>24</sup>

En esta etapa las manifestaciones de la neurofibromatosis y su impacto en personalidad del adolescente afectado son muy diversas. A pesar de que no se puede generalizar por las diversas formas de reaccionar ante una situación así, la mayoría de adolescente pasa por tres estados: dispersión, desconocimiento y aislamiento, que derivan de un cambio de identidad social, debido a su condición de enfermo<sup>25</sup>. Kodra y col<sup>26</sup> reportan que aproximadamente el 40% de los pacientes con neurofibromatosis afirman sentirse avergonzados por su condición de piel, y más del 20% preocupado por tener cicatrices; la presencia de neurofibromas en muchos casos origina dificultades en la comunicación, manifestándose en la negativa de las interacciones sociales y su posterior aislamiento social.

#### IMPACTO DE LOS NEUROFIBROMAS EN LA AUTOESTIMA DEL AFECTADO

La pérdida de heterocigosidad del gen NF1 en distintos momentos de la vida del individuo afectado con NF1 produce la pérdida de la función reguladora de la neurofibromina y con ello la hiperactivación de la vía RAS que converge en la sobreexpresión de RUNX1 en las células de Schwann, formándose los neurofibromas tanto cutáneos como

plexiformes. Además, se indica que las células de Schwann heterocigóticas NF1(+/-) suelen ser resistentes a las hormonas placentarias durante el estadio embrionario y fetal, por ello estas células nacen con predisposición a desarrollar tumores, pero también requieren del agente hormonal que se dará en la pubertad o al inicio de la adolescencia, para su proliferación anómala y crecimiento exponencial de neurofibromas cutáneos en cara, cuello, espalda, extremidades inferiores o zonas bastante inervadas que deforman gravemente el aspecto físico de la persona y en consecuencia afecta el autoestima de la misma.

El adolescente NF1 forma su autoimagen basándose en la apariencia deformada que observa de sí mismo y que muchas veces es influenciada por la opinión de los demás la cual se traduce en rechazo social frecuentemente. Los adolescentes afectados señalan sentirse avergonzados de su apariencia, tienen temor e inseguridad de sí mismos. Todos estos rasgos psicológicos son evidencia de una baja autoestima por parte del afectado. Sin embargo, esto varía dependiendo del grado de la enfermedad puesto que pueden llevar una vida normal siempre y cuando no se manifiestan discapacidades motoras o cognitivas, las cuales son rasgos no tan frecuentes de la enfermedad, pero si probables.

- La acción de la neurofibromina determina el desarrollo de las células de Schwann al regular el protooncogén RUNX1 y sobre los melanoblastos al regular la proteína MITF.
- Las mutaciones del gen NF1 permite la amplificación génica del RUNX1 y MITF formando neurofibromas cutáneos, subcutáneos, plexiformes y manchas café con leche.

• El impacto de los neurofibromas en la adolescencia se manifiesta en tres características: dispersión, desconocimiento y

aislamiento, en las cuales la deformidad del aspecto físico ocasiona rechazo social, lo cual produce una baja autoestima en el afectado.

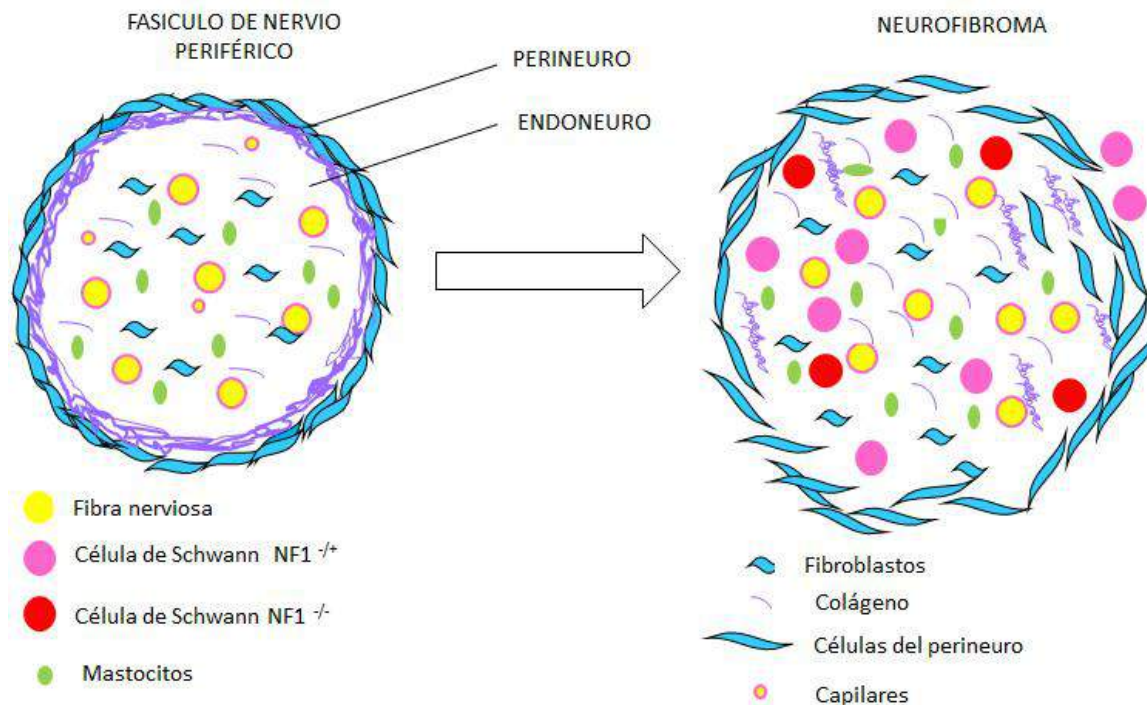


Fig. 3.1. Estructura celular de un fascículo nervioso y un neurofibroma.<sup>25</sup>

## REFERENCIAS BIBLIOGRÁFICAS

- Li H, Wallace M. NF1 Gene: Promoter, 5'UTR, and 3'UTR. En: Cooper D, Upadhyaya M. Neurofibromatosis type 1 molecular and cellular biology . 1era ed. Londres: Springer-Verlag Berlin Heidelberg; 2012. p.105 – 113.
- Gómez M, Batista O. Neurofibromatosis tipo 1 (NF1) y su diagnóstico molecular como estrategia del diagnóstico diferencial y a edades tempranas. Rev Med Chile. 2015; 143(10):1320-1330.
- Abramowicz A, Gos M. Neurofibromin in neurofibromatosis type 1 – mutations in NF1 gene as a cause of disease. Dev Period Med . 2014; 18(3):297-306.
- Upadhyaya M. NF1 Gene Structure and NF1 Genotype/Phenotype Correlations Monogr Hum Genet. 2008;16: 46–62.
- Paschou M, Doxakis E. Neurofibromin 1 is a miRNA target in neurons. PLoS ONE . 2012; 7(10): e46773.
- Fernández S, Della P. Neurofibromina: qué hay de nuevo. Arch Argent Dermatol. 2009; 59(6):245-249.
- Gottfried ON, Viskochil DH, Couldwell WT. Neurofibromatosis Type 1 and tumorigenesis: molecular mechanisms and therapeutic implications. Neurosurg Focus. 2010; 28(1): E8.
- Baralle M, Baralle D. Splicing mechanisms and mutation in the NF1 gene. En: Cooper D, Upadhyaya M. Neurofibromatosis

- type 1 molecular and cellular biology. 1era ed. Londres: Springer-Verlag Berlin Heidelberg; 2012. p.135 – 151.
- Yap YS, McPherson JR, Ong CK, Rozen SG, Teh BT, Lee AS, Callen DF. The NF1 gene revisited – from bench to bedside. Oncotarget. 2014; 5(15): 5873-5892.
- Welti S, D'Angelo I, Scheffzek K. Structure and Function of Neurofibromin. Monogr Hum Genet. 2008; 16:113–128.
- Ratner N, Miller S. A RASopathy gene commonly mutated in cáncer: the neurofibromatosis type 1 tumour suppressor. Nat Rev Cancer. 2015 ;15(5): 290–301.
- Brems H, Beert E, Ravel T, Legius E. Mechanisms in the pathogenesis of malignant tumours in neurofibromatosis type 1. Lancet Oncol. 2009; 10(5): 508–515.
- Knecht A, Bronner M. Induction of the neural crest: a multigene process. Nat Rev Genet. 2002; 3(6):453 – 461.
- Sauka T, Bronner M. A gene regulatory network orchestrates neural crest formation. Nat Rev Mol Cell Biol. 2008; 9(7): 557- 568.
- Carlson B. Embriología humana y biología del desarrollo. 5ta ed. Barcelona: Elsevier. 2014. p.254 – 268.
- Larriberre L, Utikal J. Multiple roles of NF1 in the melanocyte lineage. Pigment Cell Melanoma Res. 2016; 29(4): 417–425.
- Messiaen L, Vogt J, Bengesser K, Fu C, Mikhail F, Serra E, et al. Mosaic type-1 NF1 microdeletions as a cause of both generalized and segmental neurofibromatosis type-1 (NF1). Hum Mutat . 2011; 32(2): 213 – 219.

18. Dorschner M, Sybert V, Weaver M, Pletcher B, Stephens K. NF1 microdeletion breakpoints are clustered at flanking repetitive sequences. *Hum Mol Genet.* 2000; 9(1): 35-46.
19. Terribas E, García C, Lazaro C, Serra E. Probe-based quantitative PCR assay for detecting constitutional and somatic deletions in the NF1 gene: application to genetic testing and tumor analysis. *Clin Chem.* 2013; 59(6): 928 – 937.
20. Dinesh Singh Chauhan R. and Yadavalli Guruprasad Y. Craniofacial Plexiform Neurofibroma with Neurofibromatosis Type 1. *Clinic Case Reports.* 2012; 2:5
21. Li H, Zhao X, Yan X, Jessen W, Kim M, Dombi E, et al. Runx1 contributes to neurofibromatosis type 1 neurofibroma formation. *Oncogene.* 2016; 35(11):1468-1474.
22. Wu J, Huang G, Ratner N. Runx1: a new driver in neurofibromagenesis. *Oncoscience.* 2015; 2(11):904–905.
23. Allouche J, Bellon N, Saidani M, Stanchina L, Masson Y, Patwardhan A, et al. In vitro modeling of hyperpigmentation associated to neurofibromatosis type 1 using melanocytes derived from human embryonic stem cells. *PNAS.* 2015; 112(29):9034-9039.
24. Duat Rodríguez A. Características fenotípicas y genéticas en la neurofibromatosis tipo 1 en la edad pediátrica. [tesis doctoral en Internet]. Madrid: Universidad autónoma de Madrid; 2015.153 p.
25. Gutierrez A, Iribar H, Tuneu A, Izeta A. Skin-Derived Precursor Cells as an In Vitro Modelling Tool for the Study of Type 1 Neurofibromatosis. *Stem Cells International.* 2012; 1-9.
26. Hart L. Primary care for patients with neurofibromatosis 1. *Nurse Pract.* 2005; 30(6):38-43.
27. Lim C, Kwon K, Lee K. Plexiform neurofibroma treated with pharmacopuncture. *J Pharmacopuncture.* 2014; 17(3):74-77.
28. Gonçalves K, Porto E, Carvalho E. Identification of growth hormone receptor in plexiform neurofibromas of patients with neurofibromatosis type 1. *Clinics.* 2008; 63(1):39-42.
29. Dagalakis U, Lodish M, Dombi E, Sinaii N, Sabo J, Baldwin A, et al. Puberty and Plexiform Neurofibroma Tumor Growth in Patients with Neurofibromatosis Type I. *J Pediatr.* 2014; 164(3):620-624.
30. Geller M, Mezitis S, Pereira F, Ribeiro M, Prufer A, Bronstein M, et al. Progesterone and Estrogen Receptors in Neurofibromas of Patients with NF1. *Clin Med Pathol.* 2008; 1:93-97.
31. Vrancenu AM, Merker VL, Park ER, Plotkin SR. Quality of life among children and adolescents with neurofibromatosis 1: a systematic review of the literatura. *J Neurooncol.* 2015; 122(2):219-228.
32. Sánchez G, Jiménez F, Merino V. Autoestima y autocontrol en adolescentes: una reflexión para la orientación educativa. *Revista de Psicología de la PUCP.* 1997; 15(2):201-221.
33. Montt M, Ulloa F. Autoestima y salud mental en los adolescentes. *Salud mental.* 1996; 19(3): 30-35.
34. Rosnau K, Hashmi S, Northrup H, Slopis J, Noblin S, Ashfaq M. Knowledge and self- esteem of individuals with neurofibromatosis type 1(NF1). *J Genet Couns.* 2016; 1-8.
35. Li H, Wallace M. Molecular and Cellular Basis of Human Cutaneous Neurofibromas and Their Development. En: Cooper D, Upadhyaya M. *Neurofibromatosis type 1 molecular and cellular biology.* 1era ed. Londres: Springer-Verlag Berlin Heidelberg; 2012. p.105 – 113.
36. Smith KB, Wang DL, Plotkin SR, Park ER. Appearance concerns among women with neurofibromatosis: examining sexual/bodily and social self-consciousness. *Psychooncology.* 2013; 22(12): 2711-2719