

DOI: 10.15690/vramn738

В.А. Бывальцев^{1,2,3,4}, А.А. Калинин^{1,2,3}, А.К. Оконешникова¹, Т.Т. Керимбаев¹, Е.Г. Белых^{1,3}

¹ Иркутский государственный медицинский университет, Иркутск, Российская Федерация

² Дорожная клиническая больница на станции Иркутск-Пассажирский ОАО «РЖД», Иркутск, Российская Федерация

³ Иркутский научный центр хирургии и травматологии, Иркутск, Российская Федерация

⁴ Иркутская государственная медицинская академия последипломного образования, Иркутск, Российская Федерация

Фасеточная фиксация в комбинации с межтеловым спондилодезом: сравнительный анализ и клинический опыт нового способа хирургического лечения пациентов с дегенеративными заболеваниями поясничного отдела позвоночника

375

Обоснование. В лечении пациентов с дегенеративными заболеваниями поясничного отдела позвоночника широкое распространение получила методика транспедикулярной фиксации, когда после открытой декомпрессии канала винты фиксирующей конструкции вводятся в тело позвонка сзади через ножки позвонка. Нами впервые применен принципиально новый способ задней фиксации с использованием фасеточного плат-кейджа *Facet Wedge*, когда хирургическая коррекция производится посредством замыкания фасеточных суставов минимально инвазивным чрескожным способом. Данные о клинической эффективности фасеточной фиксации в научной литературе отсутствуют. **Цель исследования:** провести сравнительный анализ клинической эффективности фасеточной фиксации в комбинации с межтеловым спондилодезом при лечении пациентов с дегенеративными заболеваниями поясничного отдела позвоночника. **Методы.** В исследование включено 145 пациентов, которые разделены на 2 группы. Основную группу проспективного наблюдения составили пациенты ($n=100$), которым выполнен новый метод поясничной фиксации, заключающийся в односторонней или двусторонней имплантации титанового кейджа *Facet Wedge* в суставную щель фасеточного сустава в комбинации с передним, боковым и трансфораминальным межтеловым спондилодезом. Группу клинического сравнения ($n=45$) составили ретроспективно набранные пациенты, которым после открытой декомпрессии и межтелового спондилодеза выполнена задняя поясничная фиксация путем транспедикулярной установки титановых винтов. Динамическое наблюдение и комплексную клиническую оценку результатов лечения проводили в течение 18 мес после операции. **Результаты.** Технология установки фасеточного кейджа достаточно проста, является универсальной для стабилизации заднего опорного комплекса после межтелового спондилодеза из переднего, бокового и заднего доступов, не требует интраоперационного применения дорогостоящего высокотехнологичного оборудования. При сравнительном анализе в основной группе выявлены значимо лучшие результаты по продолжительности операции [основная группа, ОГ, 125 (90; 140) мин, группа клинического сравнения, ГКС, 205 (160; 220) мин; $p=0,01$], объему кровопотери [ОГ 80 (70; 120) мл, ГКС 350 (300; 550) мл; $p=0,008$], времени активизации [ОГ 2 (1; 2) дн., ГКС 4 (3; 5) дн.; $p=0,02$], срокам госпитализации [ОГ 9 (10; 11) дн., ГКС 13 (12; 15) дн.; $p=0,03$], уровню болевого синдрома по визуальной аналоговой шкале [ОГ 3 (2; 4) мм, ГКС 15 (12; 18) мм; $p=0,001$], качеству жизни (по индексу Освестри) [ОГ 8 (6; 8) баллов, ГКС 23 (20; 28) баллов; $p=0,003$] и трудовой реабилитации [ОГ 3 (2; 6) мес, ГКС 9 (6; 12) мес; $p=0,0001$]. Количество послеоперационных осложнений в группе I составило 13%, в группе II — 31,1% ($p=0,0012$). Новая методика задней фиксации сопряжена со значительно меньшей операционной травмой паравертебральных мягких тканей, что позволяет проводить раннюю активизацию пациентов, ведет к сокращению сроков пребывания в стационаре и лучшему функциональному восстановлению пациентов. **Заключение.** При лечении пациентов с дегенеративными заболеваниями поясничного отдела позвоночника использование фасеточной фиксации в комбинации с межтеловым спондилодезом позволяет достичь лучших клинических исходов, снизить число послеоперационных осложнений в ближайшем и отдаленном периодах наблюдения в сравнении с традиционной методикой транспедикулярной стабилизации. Сочетание малой травматичности и надежности методики фасеточной фиксации для задней стабилизации оперированного сегмента создает благоприятные условия для восстановления функционального состояния пациентов, полноценной социальной и физической реабилитации.

Ключевые слова: поясничный отдел позвоночника, дегенеративные заболевания, декомпрессия, межтеловой спондилодез, фасеточная стабилизация, транспедикулярная фиксация.

(Для цитирования: Бывальцев В.А., Калинин А.А., Оконешникова А.К., Керимбаев Т.Т., Белых Е.Г. Фасеточная фиксация в комбинации с межтеловым спондилодезом: сравнительный анализ и клинический опыт нового способа хирургического лечения пациентов с дегенеративными заболеваниями поясничного отдела позвоночника. *Вестник РАМН.* 2016;71(5):375–384. doi: 10.15690/vramn738)

Обоснование

Значительная часть дегенеративных заболеваний пояснично-крестцового отдела позвоночника при неэффективности стандартной консервативной терапии требует осуществления декомпрессивно-стабилизиру-

ющих хирургических вмешательств [1–3]. Вне зависимости от вида доступа к позвоночному столбу «золотым стандартом» дорзальной стабилизации позвоночных сегментов после декомпрессии нервных структур является методика классической открытой транспедикулярной фиксации [4–6]. Тем не менее это сопряжено со

значимым повреждением мышечно-связочного аппарата, что сопровождается длительным болевым синдромом, снижением качества жизни и увеличением сроков нетрудоспособности, связанных с оперативным вмешательством [7–9]. Для нивелирования отрицательных побочных эффектов за счет уменьшения травматизации окружающих мягких тканей в хирургии дегенеративных поражений пояснично-крестцового отдела позвоночника в последние годы распространение получил способ перкутанной транспедикулярной стабилизации [10, 11]. Несмотря на чрескожное минимально инвазивное проведение погружной конструкции, сохраняются риски повреждения невралных структур при введении винтов [12, 13].

В период с 2005 по 2016 г. в центре нейрохирургии НУЗ «ДКБ на ст. Иркутск-Пассажирский ОАО «РЖД» выполнено свыше 2000 декомпрессивно-стабилизирующих вмешательств при дегенеративных заболеваниях пояснично-крестцового отдела позвоночника из переднего, бокового и заднего доступов с задней транспедикулярной стабилизацией. Проведенный ранее анализ послеоперационных результатов показал, что подавляющее большинство неудовлетворительных клинических исходов связано со

значительной операционной травмой мягких тканей и локальной мышечной атрофией при выполнении этапов хирургических вмешательств, а также мальпозицией транспедикулярных винтов с компрессией спинномозговых корешков и неврологической симптоматикой [1]. В связи с этим актуальным является исследование возможности контролируемой и безопасной стабилизации заднего опорного комплекса при минимальной агрессивности вмешательства.

Одним из технологических решений является транспедикулярная фиксация заднего опорного комплекса [14, 15]. С октября 2014 г. мы внедрили новый метод стабилизации поясничного отдела позвоночника с использованием фасеточного плат-кейджа в комбинации с передним, боковым и трансфораминальным межтеловым спондилодезом. Методика фасеточной фиксации с использованием кейджа Facet Wedge (Synthes, Швейцария) осуществлена в России впервые. Кроме того, в профессиональных литературных источниках нами не найдено исследований клинической эффективности фасеточного кейджа при лечении пациентов с дегенеративными поражениями пояснично-крестцового отдела позвоночника, что обуславливает новизну данной работы.

V.A. Byvaltsev^{1, 2, 3, 4}, A.A. Kalinin^{1, 2, 3}, A.K. Okoneshnikova¹, T.T. Kerimbayev¹, E.G. Belykh^{1, 3}

¹ Irkutsk State Medical University, Irkutsk, Russian Federation

² Railway Clinical Hospital on the station Irkutsk-Passazhirskiy of Russian Railways Ltd, Irkutsk, Russian Federation

³ Scientific Center of Surgery and Traumatology, Irkutsk, Russian Federation

⁴ Irkutsk State Medical Academy of Continuing Education, Irkutsk, Russian Federation

Facet Fixation Combined with Lumbar Interbody Fusion: Comparative Analysis of Clinical Experience and A New Method of Surgical Treatment of Patients with Lumbar Degenerative Diseases

Background: For the treatment of patients with degenerative diseases of the lumbar spine the technique of pedicle fixation is widespread, when after open decompression channel structure locking screws are introduced into the vertebral body through the back vertebra legs. We first used a fundamentally new way of fixing the rear using the facet-boards Cage «Facet Wedge», when posterior fixation is done by closing the facet joints with minimally invasive, percutaneous method. We have not found data on the clinical efficacy of facet fixation in scientific literature. **Aims:** To compare the clinical efficacy of facet fixation combined with interbody fusion in the treatment of patients with degenerative lumbar spine disease. **Materials and methods:** The study included 145 patients who were divided into 2 groups. The study group with long-term observation included patients (n=100) who underwent a new method for lumbar fixation; the method comprises unilateral or bilateral implantation of titanium Cage «facet Wedge» in the joint space facet joint in combination with the anterior, lateral, and transforaminal interbody fusion. Clinical comparison group (n=45) included retrospectively recruited patients who were performed titanium pedicle screw installation after open decompression and interbody fusion posterior lumbar fixation. Dynamic observation and comprehensive evaluation of the treatment clinical results was carried out for 18 months after surgery. **Results:** Cage facet installation technology is quite simple, universal for the stabilization of the rear of the complex after interbody fusion from the front, side, and rear access; and does not require the intraoperative application of expensive high-tech equipment. Comparative analysis of the main group showed significantly better results in terms of the duration of the operation [CG 125 (90; 140) min, the CCG 205 (160; 220) min; p=0.01], the volume of blood loss [CG 80 (70; 120) ml, CCG 350 (300; 550) ml; p=0.008], activation time [CG 2 (1; 2) days, 4 CCG (3; 5) days; p=0.02], length of hospitalization [CG 9 (10; 11) days, the CCG 13 (12; 15) days; p=0.03], the level of pain on a visual analog scale [CG 3 (2; 4) mm, CCG 15 (12; 18) mm; p=0.001], quality of life (by index Oswestry) [CG 8 (6; 8) points, the CCG 23 (20; 28) points, p=0.003], and labor rehabilitation [CG 3 (2; 6) months, CCG 9 (6; 12) months; p=0.0001]. The number of postoperative complications in group 1 was 13%, in the 2nd — 31,1% (p=0,0012). The new method involves fixing the back with considerably less surgical trauma of paravertebral soft tissue that results in early activation of patients, reduction of stay in hospital period, and better functional recovery of patients. **Conclusions:** The application of facet fixation combined with interbody fusion in the treatment of patients with degenerative diseases of the lumbar spine allows achieving the best clinical outcomes and fewer postoperative complications during the short and long-term follow-up if compared with the traditional method of transpedicular stabilization. The combination of low-impact and reliability facet fixation techniques for posterior stabilization of the operated segment creates favorable conditions for the restoration of a functional condition of patients, full social and physical rehabilitation. **Key words:** lumbar spine degenerative disease, decompression, interbody fusion, facet stabilization, transpedicular fixation.

(For citation: Byvaltsev VA, Kalinin AA, Okoneshnikova AK, Kerimbayev TT, Belykh EG. Facet Fixation Combined with Lumbar Interbody Fusion: Comparative Analysis of Clinical Experience and A New Method of Surgical Treatment of Patients with Lumbar Degenerative Diseases. *Annals of the Russian Academy of Medical Sciences*. 2016;71(5):375–384. doi: 10.15690/vramn738)

Цель исследования: провести сравнительный анализ клинической эффективности фасеточной фиксации в комбинации с межтеловым спондилодезом при лечении пациентов с дегенеративными заболеваниями поясничного отдела позвоночника.

Методы

Дизайн исследования

Выполнено одноцентровое проспективное исследование. Произведен ретроспективный анализ полученных данных.

Критерии соответствия

Критерии включения: необходимость в стабилизации заднего опорного комплекса с целью формирования спондилодеза при дегенеративных заболеваниях поясничного отдела позвоночника, резистентных к консервативной терапии.

Критерии исключения: ревизионные декомпрессионно-стабилизирующие вмешательства, рентгенологические признаки спондилолистеза выраженные изменения или разрушение структур фасеточного сустава IV степени по классификации А. Fujiwara [16].

Условия проведения

Исследование проведено в центре нейрохирургии НУЗ «ДКБ на ст. Иркутск-Пассажи́рский ОАО «РЖД». Хирургический доступ, выполнение прямой и непрямо́й декомпрессии нервных структур осуществляли по общепринятым в нейрохирургии стандартам с использованием операционного микроскопа OPMI Pentero (Carl Zeiss, Германия), специализированного силового инструментария (высокоскоростная дрель Anspach Effort, США) и ретракторных систем для минимально инвазивной хирургии, индивидуальных для каждого анатомического коридора: SynFrame (Synthes, Швейцария) для переднего (Anterior lumbar interbody fusion, ALIF) с установкой кейджа Synster ALIF (Корея), Oracle (Synthes, Швейцария) для бокового (Direct lumbar interbody fusion, DLIF) с имплантацией кейджа Oracle (Synthes, Швейцария), Insight (Synthes, Швейцария) для трансфораминального (Transforaminal lumbar interbody fusion, TLIF) поясничного межтелового спондилодеза кейджем T-pal (Synthes, Швейцария) и унилатеральной транспедикулярной стабилизацией винтовой системой Viper II (Synthes, Швейцария). Для открытой задней декомпрессии использовали билатеральные ранорасширители Егорова (Россия) и Caspar (Германия), межтеловой спондилодез осуществляли кейджем Pezo-T (Ulrich, Германия) и установкой четырехвинтовой системы «Конмет» (Россия). Для проведения транспедикулярной стабилизации использованы стандартные хирургические приемы и подходы.

Анализ в подгруппах

Группу I (основная группа, ОГ; n=100) составили пациенты, прооперированные с использованием нового метода задней поясничной фиксации, заключающегося в одно- или двусторонней имплантации титанового кейджа Facet Wedge в суставную щель фасеточного сустава в комбинации с передним, боковым или задним трансфораминальным межтеловым спондилодезом.

Группу II (группа клинического сравнения, ГКС; n=45) составили пациенты, отобранные ретроспективно случайным способом. Пациенты соответствовали всем

критериям включения и исключения и были прооперированы ранее по тем же показаниям, но с использованием методики открытой транспедикулярной фиксации системой «Конмет» (Россия) в комбинации с задним межтеловым спондилодезом.

Продолжительность исследования

В группе I оценивали значения клинических параметров до операции, при выписке и при контрольных обследованиях, рекомендованных через 3, 6, 12, 18 мес после вмешательства. Медиана наблюдения в группе I составила 20 (18; 22) мес, в группе II — 42 (36; 52) мес.

Описание медицинского вмешательства

Пациенты группы I в зависимости от способа хирургической коррекции были разделены на 3 подгруппы:

- IA (ALIF) — 28 пациентов, прооперированных методом переднего ретроперитонеального межтелового спондилодеза кейджем Synster ALIF (Корея) с двусторонней фасеточной фиксацией Facet Wedge;
- IB (DLIF) — 31 пациент, прооперированный методом бокового ретроперитонеального межтелового спондилодеза кейджем Oracle с билатеральной фасеточной фиксацией Facet Wedge;
- IB (TLIF) — 41 пациент, в хирургической коррекции которых использована методика трансфораминального межтелового спондилодеза кейджем T-pal (Synthes, Швейцария) с унилатеральной транспедикулярной стабилизацией винтовой системой Viper II (Synthes, Швейцария) и фасеточной фиксацией Facet Wedge с контрлатеральной стороны.

В первой и второй подгруппах после этапа декомпрессии осуществляли переворот пациента на живот с последующим выполнением этапа задней поясничной фиксации.

В группе ретроспективного анализа выполняли реконструкцию позвоночного канала из срединного доступа в виде ламинэктомии с одно- или двусторонней частичной или полной фасетэктомией, с последующим задним межтеловым спондилодезом кейджем Pezo-T (Ulrich, Германия) и четырехвинтовой транспедикулярной стабилизацией системой «Конмет» (Россия).

Во всех случаях хирургические манипуляции осуществлялись на одном позвоночно-двигательном сегменте, одной хирургической бригадой. Вмешательства проводились под внутривенным обезболиванием с искусственной вентиляцией легких. Этапы операции осуществлялись под флюороскопическим контролем С-дуги (Philips, Голландия) и видеорегистрацией.

Исходы исследования

Основной исход исследования

Эффективная стабилизация оперированного сегмента при помощи фасеточной фиксации имплантатом Facet Wedge при низкой травматичности вмешательства.

Дополнительные исходы исследования

Исследовали технические особенности оперативного вмешательства: продолжительность операции, объем кровопотери, сроки госпитализации и время активизации.

Методы регистрации исходов

Оценку клинической эффективности проводили на основании изучения выраженности болевого синдрома по визуально-аналоговой шкале боли; уровня качества жизни, связанного с проблемой в спине, по индексу Освестри (Oswestry Disability Index, ODI), удовлетворенно-

сти результатом оперативного лечения по шкале Маснав и хирургических осложнений [17].

Этическая экспертиза

Исследование одобрено Этическим комитетом ИГМУ; каждый из включенных в исследование пациентов дал письменное информированное согласие.

Статистический анализ

Принципы расчета размера выборки

Для обнаружения минимального клинически значимого различия в уровне качества жизни по классификации Освестри в 10 баллов и при стандартном отклонении равном 15, 80% мощности исследования и статистической значимости (*p*) 5% достаточно 37 наблюдений в группе.

Методы статистического анализа данных

Статистическая обработка результатов исследования проведена с использованием программ Microsoft Excel и Statistica 8,0. Для оценки значимости различий выборочных совокупностей использованы критерии непараметрической статистики, в качестве нижней границы достоверности принят уровень *p*<0,05. Данные представлены медианой и интерквартильным размахом в виде Ме (25; 75). Статистическая значимость различий установлена для повторных измерений (спустя 3, 6, 12 и 18 мес после операции), с учетом поправки Бонферрони, при *p*<2,5%. Используются критерии непараметрической статистики: Манна–Уитни (M-U) для межгруппового сравнения, критерий Вилкоксона (W) для зависимых выборок, хи-квадрат Пирсона (χ^2) для бинаминальных признаков.

Результаты

Объекты (участники) исследования

Общие сведения о пациентах исследуемых групп представлены в табл. 1: отмечены преимущественно лица мужского пола, двух периодов зрелого возраста (35–60 лет), повышенного питания (индекс массы тела >25 кг/м²). При проведении сравнительного анализа между группами исследуемых пациентов по полу (*p*=0,64), возрасту (*p*=0,42) и конституциональным особенностям (*p*=0,28) статистически значимых различий не выявлено (см. табл. 1).

При осуществлении межгруппового сравнения уровня болевого синдрома по визуальной аналоговой шкале (*p*=0,36) и качества жизни по индексу Освестри (*p*=0,62)

установлено, что дооперационные показатели статистически значимо не отличались.

Основные результаты исследования

После операции у пациентов обеих групп отмечено существенное уменьшение интенсивности болевого синдрома. В группе I: с 70 (65,5; 80) до 24 мм (23,5; 36) при выписке и до 4 мм (2; 6) через 18 мес после операции (*p*<0,001) для подгруппы IA; с 79 (75; 85) до 15 (14; 16) и 3,5 мм (2; 6) (*p*<0,001) для подгруппы IB; с 82 (78; 85) до 15 (14; 16) и 3 мм (2; 4) соответственно (*p*<0,001) для подгруппы IB; в группе II: с 84 (74;92) до 21 мм (16; 28) при выписке и до 15 мм (12; 18) в отдаленном послеоперационном периоде (*p*<0,001) (рис. 1).

На момент выписки из стационара и в течение всего периода наблюдения (Ме 18 мес) в группе I отмечен статистически значимо меньший уровень болевого синдрома (*p*<0,05; см. рис. 1).

Оценка уровня качества жизни пациентов по индексу ODI позволила выявить позитивную динамику функционального состояния после операции по сравнению с дооперационным уровнем. В группе I: с 66 (63; 68) до 24 баллов (22; 30) при выписке и 8 баллов (6; 8) в отдаленном послеоперационном периоде (*p*<0,001) для подгруппы IA; с 68 (62; 74) до 20 (20; 22) и 8 баллов (6; 8) (*p*<0,001) для подгруппы IB; с 74 (66; 78) до 22 (20; 24) и 8 баллов (6; 8) соответственно (*p*<0,001) для подгруппы IB; в группе II: с 75 (60; 85) до 30 баллов (24; 36) при выписке и 23 баллов (20; 28) через 18 мес после операции (*p*<0,001) (рис. 2).

При сравнительной оценке качества жизни пациентов по индексу Освестри на момент выписки из стационара и в катамнезе (в среднем 18 мес) в группе I отмечены статистически значимо лучшие показатели уровня качества жизни пациентов (*p*<0,05; см. рис. 2).

При субъективной оценке пациентами результата хирургического лечения по шкале Маснав через 18 мес после операции в группе I получены преимущественно отличные и хорошие послеоперационные исходы, неудовлетворительных — не наблюдалось; в группе II выявлены в основном хорошие и удовлетворительные исходы, в 4 случаях (9%) диагностирован неудовлетворительный результат (рис. 3).

Анализ трудовой реабилитации в группе I показал, что 64 (64%) пациента вернулись к прежней работе спустя 2 мес после операции, 20 (20%) прооперированных были переведены на легкий труд через 2 мес после операции и спустя 6 мес полностью восстановили прежнюю трудоспособность; 15 (15%) респондентов, являясь пенсионерами, вернулись к обычному ритму жизни в сроки от 4 до 6 мес после операции.

Таблица 1. Распределение исследуемых пациентов по группам в зависимости от способа хирургической коррекции

Признак		Группа I, n=100			Группа II, n=45	p*
		IA (ALIF) n=28	IB (DLIF) n=31	IB (TLIF) n=41		
Возраст, лет, Ме		38 (30; 46)	39 (32; 49)	43 (38; 52)	38 (32; 44)	0,42
Пол	Мужской пол, n (%)	21 (75)	22 (71)	31 (75)	33 (73)	0,64
	Женский пол, n (%)	7 (25)	9 (29)	10 (25)	12 (27)	
Индекс массы тела, кг/м ² , Ме		26,4 (23,1; 29,4)	26,8 (23,5; 29,7)	27,1 (22,5; 30,1)	25,8 (22,9; 29,1)	0,28

Примечание. * — доверительная вероятность анализировалась между средними значениями всех подгрупп основной группы и данными группы клинического сравнения.

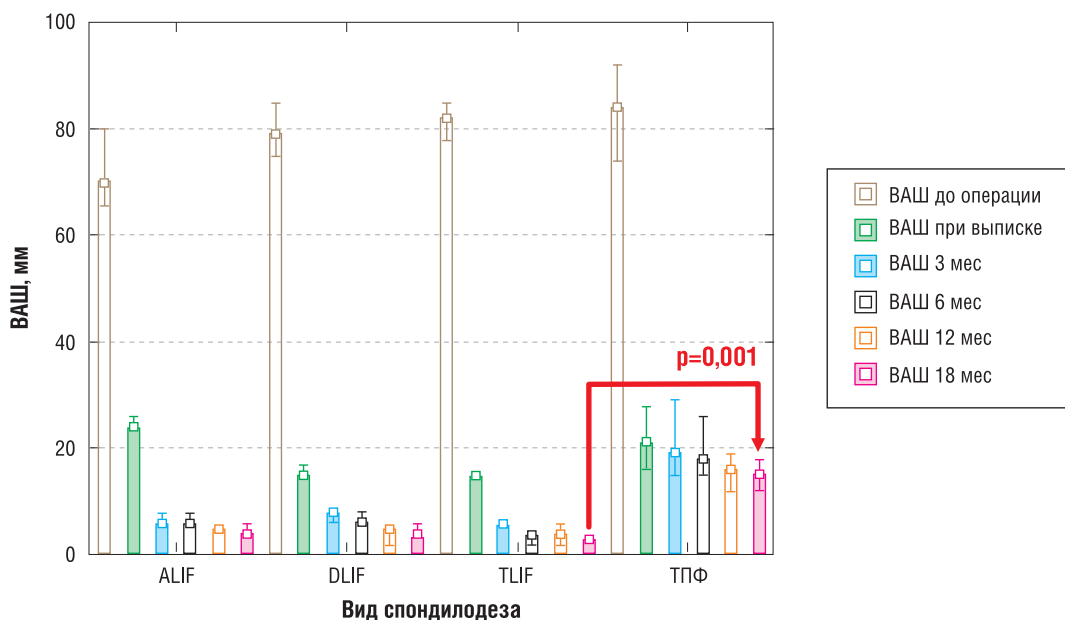


Рис. 1. Динамика уровня болевого синдрома по визуально-аналоговой шкале (ВАС) среди пациентов исследуемых групп

Примечание. ALIF – передний поясничный межтеловой спондилодез, DLIF – боковой поясничный межтеловой спондилодез, TLIF – трансфораминальный поясничный межтеловой спондилодез, ТПФ – транспедикулярная фиксация.

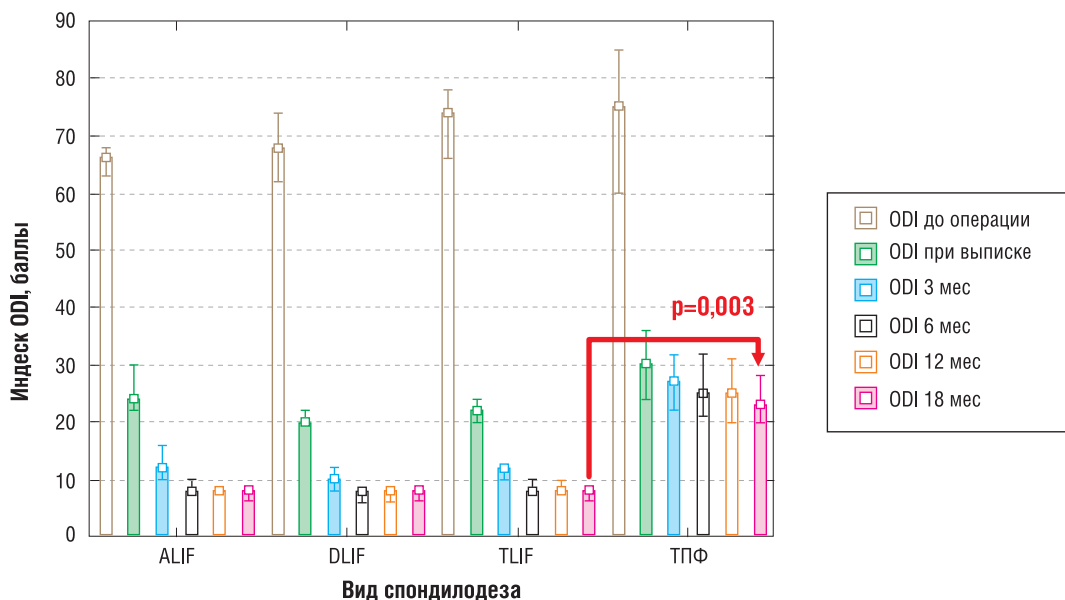


Рис. 2. Динамика функционального состояния пациентов по индексу ODI среди пациентов исследуемых групп

Примечание. ALIF – передний поясничный межтеловой спондилодез, DLIF – боковой поясничный межтеловой спондилодез, TLIF – трансфораминальный поясничный межтеловой спондилодез, ТПФ – транспедикулярная фиксация.

В группе II установлено, что к прежней работе спустя 3 мес после операции вернулось 8 (18%) человек, перешли на легкий труд через 3 мес и восстановили свою работоспособность в сроки от 6 до 12 мес 26 (58%) пациентов; 7 (15%) респондентов, являясь пенсионерами, вернулись к обычному ритму жизни в сроки от 6 до 12 мес после операции. Четверо (9%) пациентов трудоспособного возраста, учитывая сохраняющийся болевой синдром, связанный с рубцово-спаечным интраканальным патологическим процессом, не смогли восстановить трудоспособность и получили группу инвалидности.

Дополнительные результаты исследования

Сводные данные о продолжительности операции, объеме кровопотери, времени активизации и сроках го-

спитализации представлены в табл. 2. При сравнительном анализе установлено, что исследуемые параметры были статистически значимо меньше в группе I, чем в группе II. Так, фасеточная фиксация в комбинации со спондилодезом может быть осуществлена в среднем на 40% быстрее [125 (90; 140) мин в группе I и 205 (160; 220) мин в группе II ($p=0,01$)] и менее травматичным доступом, чем транспедикулярная фиксация, что обеспечивает возможность безопасной ранней активизации пациентов и сокращение сроков пребывания в стационаре (см. табл. 2).

Нежелательные явления

В ходе исследования в обеих группах не обнаружено неблагоприятных последствий, связанных с непосредственной установкой стабилизирующих конструкций.

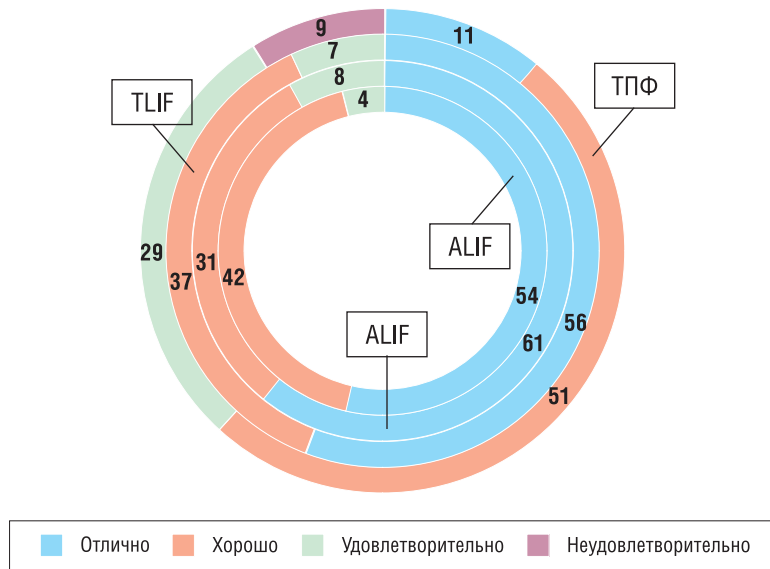


Рис. 3. Субъективная удовлетворенность проведенной операцией по шкале Маснаб (в %) через 18 мес после операции среди пациентов исследуемых групп

Примечание. ALIF – передний поясничный межтеловой спондилодез, DLIF – боковой поясничный межтеловой спондилодез, TLIF – трансфораминальный поясничный межтеловой спондилодез, ТПФ – транспедикулярная фиксация.

380

Таблица 2. Характеристика пациентов по операционным критериям

Исследуемые параметры	Группа I, n=100			Группа II, n=45	p
	IA (ALIF) n=28	IB (DLIF) n=31	IV (TLIF) n=41		
Длительность операции, мин	145 (90; 160)	135 (95; 140)	150 (90; 175)	205 (160; 220)	0,01
Объем кровопотери, мл	75 (65; 135)	80 (70; 140)	90 (65; 150)	350 (300; 550)	0,008
Время активизации, сут	2 (2; 3)	2 (1; 2)	2 (1; 3)	4 (3; 5)	0,02
Сроки госпитализации, сут	10 (10; 12)	10 (9; 11)	10 (10; 11)	13 (12; 15)	0,03

При сравнительном анализе количества послеоперационных осложнений их статистически значимо большее число выявлено в группе II ($p=0,0012$).

В группе I верифицировано 13 (13%) осложнений: 2 (2%) интраоперационных (краевое ранение подвздошной вены при переднем доступе и дуротомия при трансфораминальном подходе, в обоих случаях микрохирургическая техника позволила восстановить анатомическую герметичность поврежденных анатомических структур); 5 (5%) — в раннем послеоперационном периоде (диагностировано формирование межмышечной гематомы, из них в 2 случаях выявлены признаки локальной инфекции на фоне субкомпенсированного сахарного диабета; дренирование и использование местных антисептиков способствовали ликвидации инфекционного процесса, что не повлияло на стандартные сроки заживления послеоперационной раны); 6 (6%) — при оценке отдаленных результатов (из них в 3 случаях верифицировано значимое прогрессирование дегенеративного процесса в смежном с операцией сегменте при отсутствии клинических данных за компрессию невралных структур, при этом проведенное консервативное лечение позволило улучшить состояние пациентов). В 2 случаях возник рецидив болевого синдрома при отсутствии рентгенологических признаков

сужения межпозвонковых отверстий и позвоночного канала, а также признаков сегментарной нестабильности. Возникшие клинические ситуации расценены как явления послеоперационного рубцово-спаечного эпидурита. При этом повторные курсы консервативной терапии позволили снизить уровень болевого синдрома до минимальных значений. В 1 случае после хирургической коррекции методом бокового ретроперитонеального межтелового спондилодеза кейджем Oracle с билатеральной фасеточной фиксацией Facet Wedge через 5 мес после операции пациент упал с высоты трех метров, что привело к несостоятельности фасеточной фиксации с обеих сторон. Были выполнены удаление фасеточных винтов и билатеральная четырехвинтовая открытая транспедикулярная фиксация с положительным клиническим эффектом.

В группе II отмечено 14 (31%) осложнений: в 3 (7%) интраоперационных случаях наблюдалось ятрогенное повреждение твердой мозговой оболочки дурального мешка (выполнено микрохирургическое ушивание дефекта твердой мозговой оболочки с дополнительной аппликацией фибриновым клеем); 4 (9%) — в раннем послеоперационном периоде (в 3 случаях определена инфекция мягких тканей в связи с появлением признаков инфицирования гематомы: ликвидации инфекцион-

ного процесса способствовали дренирование послеоперационной раны и местная антибактериальная терапия; в 1 случае в связи с неправильным восстановлением биомеханики произошла перегрузка дугоотростчатых суставов на смежном с операцией уровне с формированием билатерального фасет-синдрома: после исключения другого генеза болевого синдрома выполнена радиочастотная денервация фасеточных суставов с полным регрессом симптоматики); 7 (16%) — в отдаленном периоде (у 2 пациентов рецидив болевого синдрома был обусловлен формированием грыжи диска в смежных сегментах на фоне прогрессирования дегенеративного процесса, в связи с чем было выполнено ревизионное оперативное вмешательство). Еще у 5 пациентов в отдаленном послеоперационном периоде (4–8 мес) рецидив корешковой симптоматики был обусловлен формированием послеоперационного перидурального фиброза при отсутствии рентгенологических признаков сужения межпозвонковых отверстий и позвоночного канала, а также признаков сегментарной нестабильности по результатам мультиспиральной компьютерной томографии с миелографией. И в этих случаях курсы консервативной терапии позволили значительно снизить уровень болевого синдрома.

Обсуждение

Резюме основного результата исследования

Методика фасеточной фиксации имплантатом Facet Wedge в комбинации с передним, боковым и задним трансфораминальным межтеловым спондилодезом при лечении пациентов с дегенеративными заболеваниями поясничного отдела позвоночника позволяет значительно улучшить функциональное состояние пациентов, что подтверждается минимальным количеством баллов по индексу ODI и низким уровнем болевого синдрома по визуально-аналоговой шкале боли в раннем и отдаленном операционных периодах.

При сравнительном анализе в основной группе выявлены значимо лучшие результаты по продолжительности операции [ОГ 125 (90; 140) мин, ГКС 205 (160; 220) мин; $p=0,01$], объему кровопотери [ОГ 80 (70; 120) мл, ГКС 350 (300; 550) мл; $p=0,008$], времени активизации [ОГ 2 (1; 2) дн., ГКС 4 (3; 5) дн.; $p=0,02$], срокам госпитализации [ОГ 9 (10; 11) дн., ГКС 13 (12; 15) дн.; $p=0,03$], уровню болевого синдрома по визуальной аналоговой шкале [ОГ 3 (2; 4) мм, ГКС 15 (12; 18) мм; $p=0,001$], качеству жизни (по индексу Освестри) [ОГ 8 (6; 8) баллов, ГКС 23 (20; 28) балла; $p=0,003$] и трудовой реабилитации [ОГ 3 (2; 6) мес, ГКС 9 (6; 12) мес; $p=0,0001$]. Количество послеоперационных осложнений в группе I составило 13%, в группе II — 31% ($p=0,0012$).

Использование фасеточной фиксации имплантатом Facet Wedge при низкой операционной травме позволяет добиться эффективной стабилизации оперированного сегмента, что способствует безопасному проведению ранней активизации пациентов, уменьшению рисков интра- и послеоперационных осложнений, ранней полноценной социальной и физической реабилитации пациентов в сравнении с традиционной методикой открытой транспедикулярной стабилизации.

Обсуждение основного результата исследования

Полная физическая и социальная реабилитация пациентов после операций на позвоночном столбе и структурах позвоночного канала вошла в мировые спиналь-

ные центры как обязательный критерий эффективности лечения. Результаты выполненной работы направлены на обеспечение условий к созданию стандартов лечения пациентов с проблемами позвоночника на основе проведенных исследований.

Этапы прямой и непрямо́й декомпрессии нервных структур и эффективная стабилизация оперированного сегмента являются необходимыми условиями при лечении пациентов с дегенеративными заболеваниями поясничного отдела позвоночника [18–20]. Значительная интраоперационная травма, а также относительно высокий риск развития ранних и отдаленных нежелательных последствий в виде рестеноза позвоночного канала, несостоятельности формирования костного блока являются частыми осложнениями открытой транспедикулярной стабилизации [1, 5, 21]. Исходы контрольной группы нашего исследования подтверждают литературные данные. Результаты применения фасеточной фиксации приводят к значимо меньшей интраоперационной травме и меньшему числу осложнений при схожем качестве замыкания оперируемых сегментов.

Использование методики чрескожной транспедикулярной стабилизации способствовало улучшению результатов оперативных вмешательств за счет меньшего повреждения паравerteбральной мускулатуры [22]. Но при этом даже перкутанное проведение винта через ножку позвонка создает высокие риски интраканальных повреждений при его мальпозиции, а длительное сдавление окружающих мягких тканей тубулярным ретрактором способствует развитию мышечной атрофии и раневой инфекции [23–25]. Кроме того, закрытое проведение транспедикулярных винтов требует знаний специфической анатомии для исключения интраканальных повреждений [26]. Для уменьшения таких осложнений используются интраоперационные навигационные системы, робототехника и нейрофизиологический мониторинг [27–29]. Тем не менее даже применение вышеперечисленных способов не позволяет во всех случаях избежать рисков повреждения содержимого позвоночного канала [30]. Кроме того, современное оборудование требует значительных экономических затрат — на приобретение, содержание, обучение медицинского персонала работе с ним [31]. В отличие от транспедикулярной фиксации фасеточная фиксация кейджем не несет значительных рисков повреждения интраканальных структур, так как осуществляется вне проекции от позвоночного канала структуры. Данная методика не требует обязательного наличия навигации и нейрофизиологического мониторинга.

Среди различных способов выполнения фасеточной фиксации [14, 15] используемая нами методика является, пожалуй, наиболее безопасной и сопряженной с меньшими рисками интраканальных повреждений, при этом жесткость фиксации является сопоставимой с транспедикулярной стабилизацией [23, 32].

В нашем исследовании использовалась комбинированная дорзальная стабилизация в виде одно- или двусторонней фасеточной фиксации в комбинации с передним, боковым и трансфораминальным межтеловым спондилодезом. Изучалась клиническая эффективность симультантной прямой и непрямо́й декомпрессии различными доступами с установкой имплантата Facet Wedge как универсальной системы стабилизации. Особенности данной конструкции позволяют выполнять фиксацию исключительно фасеточных суставов без необходимости внедрения имплантата в переднюю опорную колонну, что снижает возможные риски ин-

траканальных повреждений невралных структур при установке других погружных систем, в том числе транспедикулярных винтов. Это обстоятельство также делает возможным создание условий для менее ригидной стабилизации заднего опорного комплекса, что наряду с малой травматичностью методики фиксации позволяет предупредить развитие дегенерации в смежных позвоночно-двигательных сегментах и снизить ятрогенное повреждение мышечно-связочного аппарата.

В базе данных Pubmed и русскоязычной литературе авторами не обнаружено исследований, посвященных оценке клинических результатов применения фасеточной фиксации Facet Wedge. При этом изучение биомеханической эффективности вышеупомянутого имплантата на кадаверах свидетельствует о сопоставимости в стабильности сегментов по сравнению с транспедикулярной стабилизацией и биомеханических преимуществах перед трансламинарной фасеточной фиксацией [33–35].

В настоящем исследовании мы не получили принципиальных различий с данными, представленными в литературе, в клинических исходах и наличии осложнений после фасеточной фиксации по Magerl [15] и межтелового спондилодеза из переднего [24, 36, 37], бокового [38, 39] и трансфораминального [40–42] доступов.

Нами получены различия в ранних послеоперационных исходах по уровню болевого синдрома, что обусловлено меньшей инвазивностью вмешательства и операционной травмой паравертебральных мягких тканей. Полученные результаты исследования меньшего уровня болевого синдрома и лучшего качества жизни пациентов группы I, оперированных с использованием новой минимально инвазивной методики фасеточной фиксации, может быть связано с сохранением функционального состояния заднего мышечно-связочного комплекса и меньшей выраженностью интраканальных рубцово-спаечных изменений.

Ограничения исследования

Ограничением данного исследования является лимитированная продолжительность наблюдения (18 мес), что не позволяет во всех случаях оценить формирование спондилодеза в оперированном позвоночно-двигатель-

ном сегменте и степень дегенерации смежных с оперированным сегментами у всех пациентов.

Исследование проведено в одном хирургическом центре одной хирургической бригадой, не являлось рандомизированным мультицентровым.

Заключение

Технология установки фасеточного кейджа достаточно проста, является универсальной для стабилизации заднего опорного комплекса после межтелового спондилодеза из переднего, бокового и заднего доступа, а также не требует интраоперационного применения дорогостоящего высокотехнологического оборудования.

Использование фасеточной фиксации в комбинации с межтеловым спондилодезом позволяет достичь лучших клинических исходов, снизить число послеоперационных осложнений в раннем и отдаленном периодах наблюдения (18 мес) в сравнении с традиционной методикой транспедикулярной стабилизации.

Сочетание малой травматичности методики фасеточной фиксации и менее «агрессивной» задней стабилизации оперированного сегмента создает благоприятные условия для более раннего восстановления функционального состояния пациентов, полноценной социальной и физической реабилитации по сравнению с традиционной методикой транспедикулярной стабилизации.

Источник финансирования

Оригинальное исследование проведено в рамках научной программы, поддержанной грантом Российского научного фонда (проект № 15-15-30037).

Конфликт интересов

Авторы данной статьи подтвердили отсутствие конфликта интересов, о котором необходимо сообщить.

ЛИТЕРАТУРА

1. Бывальцев В.А., Калинин А.А., Белых Е.Г. и др. Оптимизация результатов лечения пациентов с сегментарной нестабильностью поясничного отдела позвоночника при использовании малоинвазивной методики спондилодеза // *Вопросы нейрохирургии им. Н.Н. Бурденко*. — 2015. — Т.79. — №3 — С. 45–54. [Byvaltsev VA, Kalinin AA, Belykh EG, et al. Optimization of segmental lumbar spine instability treatment using minimally invasive spinal fusion technique. *Zh Vopr Neurokhir Im N N Burdenko*. 2015;79(3):45–54. (In Russ).]
2. Коновалов Н.А., Шевелев И.Н., Корниенко В.Н., Назаренко А.Г. Клинико-диагностическая оценка выраженности дегенеративного поражения пояснично-крестцового отдела позвоночника // *Анналы клинической и экспериментальной неврологии*. — 2009. — №1 — С. 16–21. [Konovalov NA, Shevelev IN, Kornienko VN, Nazarenko AG. Kliniko-diagnosticheskaya otsenka vyrazhennosti degenerativnogo porazheniya poynasichno-kresttsovogo otdela pozvonochnika. *Annaly klinicheskoi i eksperimental'noi nevrologii*. 2009;(1):16–21. (In Russ).]
3. Masferrer R, Gomez CH, Karahalios DG, Sonntag VK. Efficacy of pedicle screw fixation in the treatment of spinal instability and failed back surgery: a 5-year review. *J Neurosurg*. 1998;89(3):371–377. doi: 10.3171/jns.1998.89.3.0371.
4. Park Y, Ha JW. Comparison of one-level posterior lumbar interbody fusion performed with a minimally invasive approach or a traditional open approach. *Spine (Phila Pa 1976)*. 2007;32(5):537–543. doi: 10.1097/01.brs.0000256473.49791.f4.
5. Крутько А.В. Сравнительный анализ результатов заднего межтелового спондилодеза (PLIF) и трансфораминального межтелового спондилодеза (TLIF) в сочетании с транспедикулярной фиксацией // *Вестник травматологии и ортопедии им. Н.Н. Приорова*. — 2012. — №1. — С. 12–21. [Krutko AV. Comparative analysis of posterior interbody fusion and transforaminal interbody fusion in combination with transpedicular fixation. *Vestnik travmatologii i ortopedii imeni N.N. Priorova*. 2012;(1):12–21. (In Russ).]
6. Logroscino CA, Proietti L, Pola E, et al. A minimally invasive posterior lumbar interbody fusion for degenerative lumbar spine instabilities. *Eur Spine J*. 2011;20 Suppl 1:S41–45. doi: 10.1007/s00586-011-1762-1.
7. Thalgott JS, Chin AK, Ameriks JA, et al. Minimally invasive 360 degrees instrumented lumbar fusion. *Eur Spine J*. 2000;9 Suppl 1:S51–56. doi: 10.1007/pl00010022.

8. Blumenthal S, Gill K. Complications of the Wiltse pedicle screw fixation system. *Spine (Phila Pa 1976)*. 1993;18(13):1867–1871. doi: 10.1097/00007632-199310000-00024.
9. France JC, Yaszemski MJ, Lauerman WC, et al. A randomized prospective study of posterolateral lumbar fusion. Outcomes with and without pedicle screw instrumentation. *Spine (Phila Pa 1976)*. 1999;24(6):553–560. doi: 10.1097/00007632-199903150-00010.
10. Jose-Antonio SS, Baabor-Aqueveque M, Silva-Morales F. Philosophy and concepts of modern spine surgery. *Acta Neurochir Suppl*. 2011;108:23–31. doi: 10.1007/978-3-211-99370-5_5.
11. Son S, Lee SG, Park CW, Kim WK. Minimally invasive multilevel percutaneous pedicle screw fixation for lumbar spinal diseases. *Korean J Spine*. 2012;9(4):352–357. doi: 10.14245/kjs.2012.9.4.352.
12. Regev GJ, Lee YP, Taylor WR, et al. Nerve injury to the posterior rami medial branch during the insertion of pedicle screws: comparison of mini-open versus percutaneous pedicle screw insertion techniques. *Spine (Phila Pa 1976)*. 2009;34(11):1239–1242. doi: 10.1097/BRS.0b013e31819e2c5c.
13. Ringel F, Stoffel M, Stuer C, Meyer B. Minimally invasive transmuscular pedicle screw fixation of the thoracic and lumbar spine. *Neurosurgery*. 2006;59(4Suppl2):ONS361–366. doi: 10.1227/01.NEU.0000223505.07815.74.
14. Boucher HH. A method of spinal fusion. *J Bone Joint Surg Br*. 1959;41–B(2):248–259.
15. Magerl FP. Stabilization of the lower thoracic and lumbar spine with external skeletal fixation. *Clin Orthop Relat Res*. 1984;(189):125–141. doi: 10.1097/00003086-198410000-00014.
16. Fujiwara A, Lim TH, An HS, et al. The effect of disc degeneration and facet joint osteoarthritis on the segmental flexibility of the lumbar spine. *Spine (Phila Pa 1976)*. 2000;25(23):3036–3044. doi: 10.1097/00007632-200012010-00011.
17. Бывальцев В.А., Сороковиков В.А., Белых Е.Г., Арсентьева Н.И. Использование шкал и анкет в вертебрологии // *Журнал неврологии и психиатрии им. С.С. Корсакова*. — 2011. — Т.111. — № 9–2 — С. 51–56. [Byvaltsev VA, Sorokovikov VA, Belykh EG, Arsent'eva NI. The use of scales and questionnaires in vertebrology. *Zh Nevrol Psikhiatr Im S S Korsakova*. 2011;111(9–2):51–56. (In Russ).]
18. Belykh E, Giers MB, Preul MC, et al. Prospective comparison of microsurgical, tubular-based endoscopic, and endoscopically assisted discectomies: clinical effectiveness and complications in railway workers. *World Neurosurg*. 2016;90:273–280. doi: 10.1016/j.wneu.2016.02.047.
19. Schwender JD, Holly LT, Rouben DP, Foley K.T. Minimally invasive transforaminal lumbar interbody fusion (TLIF): technical feasibility and initial results. *J Spinal Disord Tech*. 2005;18:S1–6. doi: 10.1097/01.bsd.0000132291.50455.d0.
20. Jacobs RR, Montesano PX, Jackson RP. Enhancement of lumbar spine fusion by use of translaminar facet joint screws. *Spine (Phila Pa 1976)*. 1989;14(1):12–15. doi: 10.1097/00007632-198901000-00003.
21. Калинин А.А., Бывальцев В.А. Взаимосвязь спондилометрических параметров с клиническим исходом хирургического лечения дегенеративного спондилолистеза при многоуровневых поражениях поясничных межпозвонковых дисков // *Хирургия позвоночника*. — 2015. — Т.12. — №4 — С. 56–62. [Kalinin AA, Byvaltsev VA. Relationship between vertebral metric parameters and outcome of surgical treatment of degenerative spondylolisthesis with multilevel lumbar intervertebral disc lesions. *Spine surgery*. 2015;12(4):56–62. (In Russ).]
22. Weber BR, Grob D, Dvorak J, Muntener M. Posterior surgical approach to the lumbar spine and its effect on the multifidus muscle. *Spine (Phila Pa 1976)*. 1997;22(15):1765–1772. doi: 10.1097/00007632-199708010-00017.
23. Reich SM, Kuflik P, Neuwirth M. Translaminar facet screw fixation in lumbar spine fusion. *Spine (Phila Pa 1976)*. 1993;18(4):444–449. doi: 10.1097/00007632-199318040-00007.
24. Moore KR, Pinto MR, Butler LM. Degenerative disc disease treated with combined anterior and posterior arthrodesis and posterior instrumentation. *Spine (Phila Pa 1976)*. 2002;27(15):1680–1686. doi: 10.1097/00007632-200208010-00018.
25. Parker SL, Adogwa O, Witham TF, et al. Postoperative infection after minimally invasive versus open transforaminal lumbar interbody fusion (TLIF): literature review and post analysis. *Minim Invasive Neurosurg*. 2011;54(1):33–37. doi: 10.1055/s-0030-1269904.
26. Mohi Eldin MM, Hassan AS. Percutaneous transpedicular fixation: technical tips and pitfalls of sextant and pathfinder systems. *Asian Spine J*. 2016;10(1):111–122. doi: 10.4184/asj.2016.10.1.111.
27. Lieberman JA, Lyon R, Feiner J, et al. The efficacy of motor evoked potentials in fixed sagittal imbalance deformity correction surgery. *Spine (Phila Pa 1976)*. 2008;33(13):E414–424. doi: 10.1097/BRS.0b013e318175c292.
28. Tian W, Han X, Liu B, et al. A robot-assisted surgical system using a force-image control method for pedicle screw insertion. *PLoS One*. 2014;9(1):e86346. doi: 10.1371/journal.pone.0086346.
29. Van de Kelft E, Costa F, Van der Planken D, Schils F. A prospective multicenter registry on the accuracy of pedicle screw placement in the thoracic, lumbar, and sacral levels with the use of the O-arm imaging system and StealthStation Navigation. *Spine (Phila Pa 1976)*. 2012;37(25):E1580–1587. doi: 10.1097/BRS.0b013e318271b1fa.
30. Jutte PC, Castelein RM. Complications of pedicle screws in lumbar and lumbosacral fusions in 105 consecutive primary operations. *Eur Spine J*. 2002;11(6):594–598. doi: 10.1007/s00586-002-0469-8.
31. Al-Khouja L, Shweikeh F, Pashman R, et al. Economics of image guidance and navigation in spine surgery. *Surg Neurol Int*. 2015;6(Suppl 10):S323–326. doi: 10.4103/2152-7806.159381.
32. Tuli SK, Eichler ME, Woodard EJ. Comparison of perioperative morbidity in translaminar facet versus pedicle screw fixation. *Orthopedics*. 2005;28(8):773–778.
33. Shao RX, Luo P, Lin Y, et al. [Treatment of low lumbar degenerative disease with unilateral pedicle screw combined with contralateral percutaneous transfacet screws fixation. (In Chinese).] *Zhongguo Gu Shang*. 2015;28(4):318–322.
34. Hartensuer R, Riesenbeck O, Schulze M, et al. Biomechanical evaluation of the Facet Wedge: a refined technique for facet fixation. *Eur Spine J*. 2014;23(11):2321–2329. doi: 10.1007/s00586-014-3533-2.
35. Beaubien BP, Mehbod AA, Kallemeier PM, et al. Posterior augmentation of an anterior lumbar interbody fusion: minimally invasive fixation versus pedicle screws in vitro. *Spine (Phila Pa 1976)*. 2004;29(19):E406–412. doi: 10.1097/01.brs.0000141187.53366.9b.
36. Jang JS, Lee SH, Lim SR. Guide device for percutaneous placement of translaminar facet screws after anterior lumbar interbody fusion. Technical note. *J Neurosurg Spine*. 2003;98(1):100–103. doi: 10.3171/spi.2003.98.1.0100.
37. Shim CS, Lee SH, Jung B, et al. Fluoroscopically assisted percutaneous translaminar facet screw fixation following anterior lumbar interbody fusion: technical report. *Spine (Phila Pa 1976)*. 2005;30(7):838–843. doi: 10.1097/01.brs.0000157473.17313.6f.
38. Rhee JW, Petteys RJ, Anaizi AN, et al. Prospective evaluation of 1-year outcomes in single-level percutaneous lumbar transfacet screw fixation in the lateral decubitus position following lateral transpoas interbody fusion. *Eur Spine J*. 2015;24(11):2546–2554. doi: 10.1007/s00586-015-3934-x.
39. Voyadzis JM, Anaizi AN. Minimally invasive lumbar transfacet screw fixation in the lateral decubitus position after extreme lateral interbody fusion: a technique and feasibility study. *J Spinal Disord Tech*. 2013;26(2):98–106. doi: 10.1097/BSD.0b013e318241f6c3.
40. Xu J, Mao K, Wang Y, et al. [A feasibility research of minimally invasive transforaminal lumbar interbody fusion using unilateral incision and hybrid internal fixation for dural-level lumbar degenerative disease. (In Chinese).] *Zhongguo Xiu Fu Chong Jian Wai Ke Za Zhi*. 2013;27(8):955–959.

41. Jiang X, Feng Z, Liu F, et al. Transforaminal lumbar interbody fusion using unilateral pedicle screw fixation plus contralateral translaminar facet screw fixation in lumbar degenerative diseases. *Indian J Orthop.* 2014;48(4):374–379. doi: 10.4103/0019-5413.136240.
42. Mao KY, Wang Y, Xiao SH, et al. [A feasibility research of minimally invasive transforaminal lumbar interbody fusion (MIS-TLIF) using hybrid internal fixation for recurrent lumbar disc herniation. (In Chinese.)] *Zhonghua Wai Ke Za Zhi.* 2013;51(8):723–727.

КОНТАКТНАЯ ИНФОРМАЦИЯ

Бывальцев Вадим Анатольевич, доктор медицинских наук, заведующий курсом нейрохирургии Иркутского государственного медицинского университета, главный нейрохирург ОАО «РЖД», руководитель центра нейрохирургии НУЗ «Дорожная клиническая больница на ст. Иркутск-Пассажирский» ОАО «РЖД», заведующий научно-клиническим отделом нейрохирургии и ортопедии Иркутского научного центра хирургии и травматологии, профессор кафедры травматологии, ортопедии и нейрохирургии Иркутской государственной медицинской академии последипломного образования

Адрес: 664082, Иркутск, ул. Боткина, д. 10, тел.: +7 (3952) 63-85-28, e-mail: byval75vadim@yandex.ru, SPIN-код: 5996-6477, ORCID: <http://orcid.org/0000-0003-4349-7101>

Калинин Андрей Андреевич, кандидат медицинских наук, доцент курса нейрохирургии Иркутского государственного медицинского университета, врач нейрохирургического отделения НУЗ «Дорожная клиническая больница на ст. Иркутск-Пассажирский» ОАО «РЖД», научный сотрудник Иркутского научного центра хирургии и травматологии

Адрес: 664082, Иркутск, ул. Боткина, д. 10, тел.: +7 (3952) 63-85-28, e-mail: andrei_doc_v@mail.ru, SPIN-код: 9707-8291, ORCID: <http://orcid.org/0000-0003-2707-0511>

Оконешникова Алёна Константиновна, аспирант курса нейрохирургии Иркутского государственного медицинского университета

Адрес: 664003, Иркутск, ул. Красного Восстания, д. 14, тел.: +7 (951) 632-66-35, e-mail: alena-okoneshnikova@mail.ru, ORCID: <http://orcid.org/0000-0003-1556-3095>

Керимбаев Талгат Тынышбаевич, доктор медицинских наук, исследователь курса нейрохирургии Иркутского государственного медицинского университета

Адрес: 664003, Иркутск, ул. Красного Восстания, д. 14, тел.: +7 (951) 632-66-35, e-mail: kerimbaev_t@mail.ru, ORCID: <http://orcid.org/0000-0002-0862-1747>

Бельх Евгений Георгиевич, ассистент курса нейрохирургии Иркутского государственного медицинского университета, научный сотрудник Иркутского научного центра хирургии и травматологии

Адрес: 664082, Иркутск, ул. Боткина, д. 10, тел.: +7 (3952) 63-85-28, e-mail: e.belykh@yandex.ru, SPIN-код: 4191-8687, ORCID: <http://orcid.org/0000-0003-2060-5739>