

DOI: 10.15690/vramn727

А.И. Ищенко, Л.С. Александров, А.А. Ищенко, Е.П. Худoley

Первый Московский государственный медицинский университет имени И. М. Сеченова,  
Москва, Российская Федерация

# Способ коррекции пролапса гениталий в сочетании с элонгацией шейки матки

**Обоснование.** Согласно данным различных авторов, доля тазового пролапса среди гинекологических заболеваний, требующих хирургической коррекции, достигает 28–38,9%. Несостоятельность мышц тазового дна — это вид тазового пролапса, часто ведущий к элонгации и гипертрофии шейки матки. Современные методы лечения данного состояния в 8,9–22% случаев сопровождаются рецидивами, что требует оптимизации хирургических методов. **Цель исследования:** оценить эффективность новой модификации манчестерской операции по сравнению с классическим вариантом хирургического лечения тазового пролапса с элонгацией шейки матки. **Методы.** В исследовании приняли участие 83 женщины с тазовым пролапсом и элонгацией шейки матки. Пациентам в группе I (n=47) была выполнена разработанная нами модификация манчестерской операции, дополняющая ее стандартную методику фиксацией культи шейки матки и другими улучшениями. Пациентам в группе II была выполнена стандартная манчестерская операция. Было проведено сравнение данных лабораторных исследований, длительности хирургического вмешательства, объема кровопотери, встречаемости осложнений и длительности послеоперационного пребывания в стационаре. Пациентов наблюдали в течение 2 лет для оценки долгосрочной эффективности. Статистический анализ был выполнен в программной среде SPSS 17.0. **Результаты.** Длительность хирургического вмешательства в группе II оказалась значимо дольше (соответственно  $47,8 \pm 26,2$  и  $57,5 \pm 35,1$  мин;  $p < 0,05$ ). Результаты лабораторных анализов и длительность послеоперационного пребывания в стационаре между группами достоверно не отличались (соответственно  $5,2 \pm 0,9$  и  $7,3 \pm 1,2$ ), как и встречаемость послеоперационных осложнений (соответственно 3 и 4 случая). В течение 2 лет наблюдения мы зафиксировали один случай рецидива в группе I и три рецидива в группе II, выявив, таким образом, статистически незначимое различие в долговременной эффективности (соответственно 97,9 и 91,7%). Необходимо отметить, что у всех женщин, перенесших рецидив, отмечались признаки системной дисплазии соединительной ткани. **Заключение.** Предложенная модификация манчестерской операции позволяет оптимизировать длительность хирургического вмешательства при сопоставимом уровне эффективности.

**Ключевые слова:** элонгация шейки матки, манчестерская операция, несостоятельность мышц тазового дна, сетчатые имплантаты.

(Для цитирования: Ищенко А.И., Александров Л.С., Ищенко А.А., Худoley Е.П. Способ коррекции пролапса гениталий в сочетании с элонгацией шейки матки. Вестник РАМН. 2016;71(6):413–419. doi: 10.15690/vramn727)

413

## Обоснование

Распространенность данной формы пролапса органов малого таза достигает, по данным различных авторов, от 28 до 38,9% среди всех гинекологических заболеваний, нуждающихся в хирургической коррекции

[1–3]. Актуальность данной патологии обусловлена распространенностью, ранней манифестацией, высокой частотой рецидивов. Наиболее подвержена риску развития патологии возрастная группа женщин старше 50 лет, на них приходится до 56,3% всех случаев заболевания [4–6]. Рассматривая генитальную грыжу в контексте

A.I. Ishchenko, L. S. Aleksandrov, A.A. Ishchenko, E.P. Hudoley

I.M. Sechenov First Moscow State Medical University, Moscow, Russian Federation

## Method of Surgical Management of Genital Prolapse with Cervical Elongation

**Objectives:** According to different authors, the percentage of genital prolapse among gynaecological diseases that require surgical correction reaches 28–38,9%. Pelvic muscle wasting is a special kind of pelvic prolapse, often leading to cervical elongation and hypertrophy. Contemporary methods of treatment for this condition have the high rate of relapse — 8,9–22%, thus urging to improve the existing techniques. The purpose of this research was to estimate the effectiveness of novel modification of Manchester operation in comparison with classic Manchester operation in the management of pelvic prolapse with cervical elongation. **Methods:** We enrolled 83 patients with pelvic prolapse and cervical elongation and divided them into two groups. In Group I (n=47) we used the novel surgical method, supplementing original Manchester procedure with cervical stump fixation and other improvements. In Group II we used original Manchester procedure. We compared laboratory measures as well as surgery duration, blood loss, incidence of complications, and duration of post-operational hospital stay. Patients were followed-up for 2 years to estimate long-term effectiveness of surgical intervention. Statistical analysis was performed in SPSS 17.0. **Results:** Surgery duration in Group II was significantly longer ( $47,8 \pm 26,2$  vs  $57,5 \pm 35,1$  minutes,  $p < 0,05$ ). There were no significant differences in lab tests, post-operational hospital stay ( $5,2 \pm 0,9$  vs  $7,3 \pm 1,2$ ) and incidence of post-operational complications (3 vs 4 cases). Over the 2 years of follow-up we registered 1 case of relapse in Group I and 3 cases of relapse in Group II, thus estimating the effectiveness of surgery as 97,9 vs 91,7%, a non-significant difference. We noticed that all relapsed women had signs of systemic dysplasia of connective tissue. **Conclusion:** Suggested modification of Manchester operation improves duration of surgical intervention itself, while providing a comparable level of effectiveness.

**Keywords:** cervical elongation, Manchester operation, pelvic floor wasting, mesh implants.

(For citation: Ishchenko AI, Aleksandrov LS, Ishchenko AA, Hudoley EP. Method of Surgical Management of Genital Prolapse with Cervical Elongation. Annals of the Russian Academy of Medical Sciences. 2016;71(6):413–419. doi: 10.15690/vramn727)

интегральной теории П. Петроса, необходимо отметить четкую взаимосвязь изменений статики внутренних половых и смежных органов с рядом их важнейших функций, нарушающих течение повседневной жизни женщины [7–10].

Определенное место в структуре различных форм тазового пролапса занимает несостоятельность мышц тазового дна, сопровождаемая увеличением длины (элонгацией) и размеров (гипертрофией) шейки матки. Подобные анатомические изменения могут приводить к характерным изменениям в промежности, вплоть до образования декубитальных язв. Основными методами коррекции пролапса органов малого таза в сочетании с элонгацией шейки матки, применяемыми в современной оперативной гинекологии, являются манчестерская операция (сочетание передней кольпорафии, ампутации шейки матки, укрепления культи шейки матки кардинальными связками и кольпоперинеолеваторопластики) и влагалищная экстирпация матки. Однако влагалищная экстирпация матки как метод хирургического лечения пролапса гениталий в сочетании с элонгацией шейки матки имеет свои ограничения. Использование его обосновано у возрастных женщин, неотягощенных соматическим статусом. Методика является технически сложной, что в свою очередь означает более высокий процент осложнений. Кроме того, зачастую экстирпация матки не приводит к желаемому результату в связи с высокой частотой выпадения купола влагалища у данной категории больных [1, 11, 12].

Манчестерская операция, разработанная еще в конце XIX в. А. Дональдом и усовершенствованная В. Фозергиллом, хорошо зарекомендовала себя в течение прошлого столетия. За это время рядом авторов были разработаны и предложены многочисленные ее модификации. Однако все попытки усовершенствования манчестерской операции не смогли нивелировать ее основные недостатки: пересеченные кардинальные связки не полностью поддерживают матку в физиологическом положении даже при их натяжении, поэтому полной коррекции нарушенной топографии органов малого таза не происходит; не устраняется нарушение везикоуретерального угла. По данным различных литературных источников, частота рецидивов после манчестерской операции составляет 9–22% [13–15].

Однако, принимая во внимание данные литературы последних лет о ведущей роли дисплазии соединительной ткани в генезе пролапса и высокой частоте рецидивов, мы сочли целесообразным дополнить предложенный ранее метод укреплением культи шейки матки синтетической нерассасывающейся лентой [9, 16, 17]. Это, по нашему мнению, будет способствовать более эффективной фиксации культи шейки матки и профилактике рецидива заболевания за счет более надежной ее фиксации и укрепления кардинальных связок.

В предложенной модификации манчестерской операции мы проводили коррекцию генитального пролапса в сочетании с элонгацией шейки матки при помощи сетчатого имплантата в виде узкой ленты, который фиксировали трансобтураторно. Использование в операции современных синтетических имплантатов повышает ее надежность и сокращает число рецидивов, не вызывая при этом тяжелых послеоперационных осложнений.

**Цель исследования:** оценить эффективность новой модификации манчестерской операции по сравнению с классическим вариантом хирургического лечения тазового пролапса с элонгацией шейки матки.

## Методы

### Дизайн исследования

В клинике акушерства и гинекологии им. В.Ф. Снегирёва Первого МГМУ им. И.М. Сеченова и Лечебно-реабилитационном центре (Москва) за период с 2011 по 2015 г. обследованы и получили оперативное лечение 83 пациентки с пролапсом органов малого таза в сочетании с элонгацией шейки матки. Больные были разделены на 2 группы: I — основная (n=47) и II — контрольная (n=36). В основной группе пациенткам было проведено оперативное лечение по предложенной нами методике (трансобтураторная цервикосуспензия сетчатым имплантатом). В контрольной группе была выполнена манчестерская операция по стандартной методике. Обследование пациенток выполняли через 1, 3, 6, 12 и 24 мес после операции. Проводили сравнительную оценку результатов хирургического лечения в зависимости от способа проведенного оперативного вмешательства.

### Критерии соответствия

*Критерии включения больных в исследование:*

- генитальный пролапс 1–2-й степени по классификации POP-Q, сопровождающийся элонгацией шейки матки, требующий оперативного лечения;
- наличие факторов риска возникновения рецидивов пролапса органов малого таза;
- отсутствие другой генитальной патологии, требующей хирургической коррекции.

*Критериями невключения* пациенток в исследование было:

- опущение стенок влагалища 3–4-й степени по POP-Q;
- наличие сопутствующей генитальной патологии;
- наличие экстрагенитальных заболеваний, не позволяющих провести адекватную анестезию;
- наличие на шейке матки декубитальных язв;
- планирование пациенткой в ближайшее время беременности.

*Критерии исключения* — отказ пациентки от дальнейшего участия в исследовании.

### Условия проведения

Клиника акушерства и гинекологии им. И. Ф. Снегирёва Первого МГМУ им. И. М. Сеченова; ФГАУ «Лечебно-реабилитационный центр» Министерства здравоохранения РФ.

### Продолжительность исследования

Исследование проводилось в период с 2011 по 2015 г. Контроль осуществлялся в послеоперационном периоде в сроки 1, 3, 6, 12 мес и далее через 1 год.

### Описание медицинского вмешательства

Всем пациенткам было проведено клинико-лабораторное и инструментальное обследование, включающее сбор анамнеза, общий осмотр, гинекологический осмотр с использованием функциональных проб, стандартное лабораторное обследование перед операцией, ультразвуковое исследование органов малого таза, кольпоскопию, при необходимости — консультацию смежных специалистов. Степень генитального пролапса указывали согласно классификации (POP-Q, 1996), разработанной международной группой исследователей, рекомендованной к практическому применению Международным обществом по удержанию мочи (International Continence Society, ICS).

Традиционная манчестерская операция выполнялась по стандартной методике. Варианты передней пластики

варьировали в зависимости от выраженности цистоцеле. Завершением операции являлась кольпоперинеорафия с леваторопластикой. Из задней стенки влагалища и кожи промежности выкраивался лоскут треугольной формы и отсепаровывался от подлежащих тканей острым путем. При наличии выраженного ректоцеле накладывались гофрирующие швы на переднюю стенку прямой кишки.

Модификация манчестерской операции, предложенная нашим коллективом (патент № 2533983 Способ коррекции пролапса гениталий в сочетании с элонгацией шейки матки), выполнялась следующим образом. Шейку матки фиксировали на пулевые щипцы и низводили. Расширителями Гегара увеличивали диаметр цервикального канала шейки матки с № 6 до № 10. Из слизистой оболочки передней стенки влагалища выкраивали лоскут овальной формы, начинающийся от точки на 1,5–2,0 см ниже уретры и заканчивающийся на уровне влагалищных сводов. Края разреза мобилизовывали. Мочевой пузырь отсепаровывали от шейки матки и слизистой оболочки влагалища, после чего тупым и острым путем формировали парауретральные каналы до obturatorных мембран. Далее разрез на слизистые оболочки влагалища продолжали циркулярно вокруг шейки матки. Кардинальные и крестцово-маточные связки пересекали и лигировали у основания. На нисходящие ветви маточных артерий накладывали прямые зажимы, после чего их пересекали и перевязывали (рис. 1). Мобилизованную часть шейки матки отсекали с формированием конуса к области внутреннего зева. Культю кардинальных связок подшивали к передней части шейки матки нерассасывающимися лигатурами. Затем на уровне клитора через запираемые отверстия по направлению к бедренным складкам проводили проводники с сетчатым имплантатом, представляющим собой узкую ленту. Проводники извлекали (рис. 2), а сетчатый имплантат фиксировали к шейке матки и культям кардинальных связок нерассасывающимися отдельными швами. После этого шейку матки фиксировали в малом тазу путем потягивания за свободные концы сетчатого имплантата. Шейку матки формировали при помощи наложения двух рассасывающихся швов по Штурмдорфу, на боковые отделы шейки матки накладывали

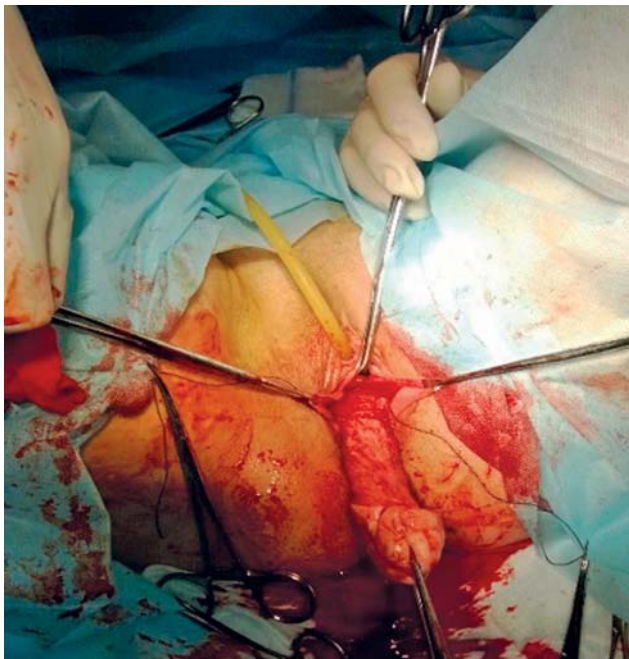


Рис. 1. Наложение прямых зажимов на нисходящие ветви маточных артерий

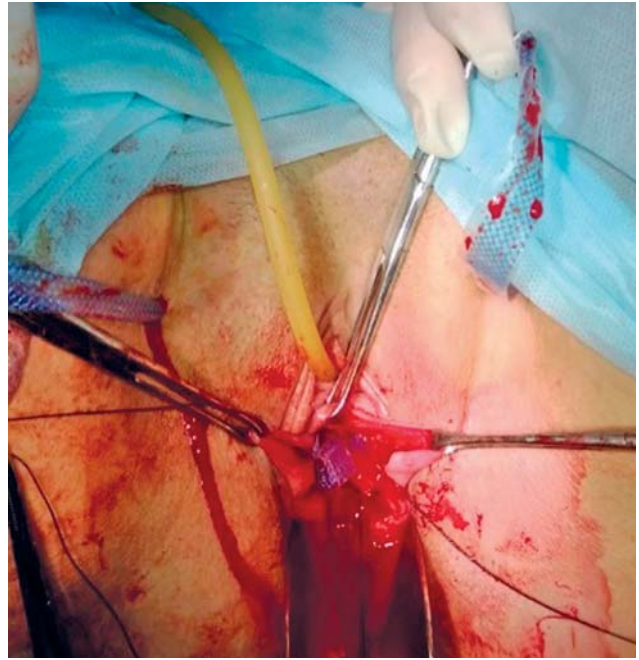


Рис. 2. Извлечение проводников

отдельные рассасывающиеся швы. Проприходимость канала шейки матки оценивали при помощи маточного зонда. Слизистую оболочку передней стенки влагалища восстанавливали отдельными рассасывающимися швами (рис. 3). При наличии выраженного ректоцеле (у 14 пациенток) выполняли заднюю пластику с использованием имплантата (alevate P). Остальным пациенткам выполняли заднюю кольпорафию с леваторопластикой по обычной методике. При сочетании ректоцеле с энтероцеле (у 5 пациенток) имплантат устанавливали не по классической схеме, а наоборот: длинную часть протеза разворачивали к культе шейки матки, моделировали по месту и фиксировали нерассасывающимися лигатурами к задней стенке культы под рассеченной и отсепарованной предварительно слизистой оболочкой заднего свода. Короткую часть имплантата фиксировали к передней стенке

415

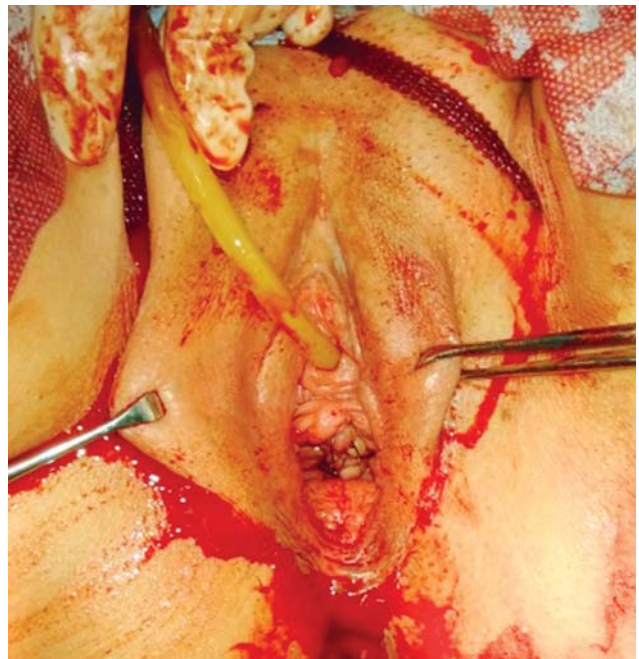
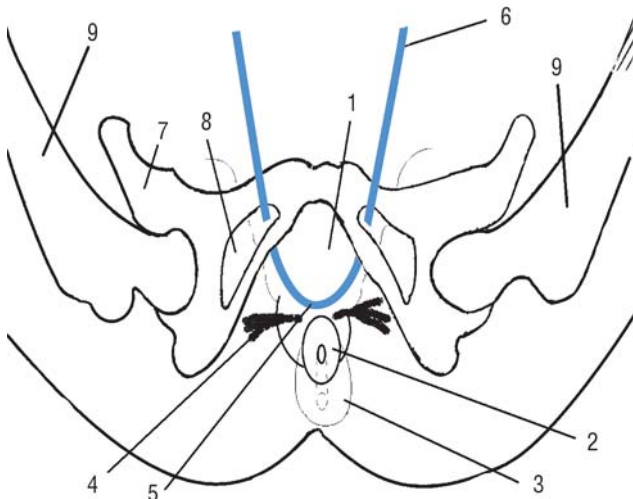


Рис. 3. Восстановление слизистой оболочки передней стенки влагалища отдельными рассасывающимися швами



**Рис. 4.** Сетчатый имплантат, фиксированный к шейке матки и сакроспинальному комплексу

1 — тело матки; 2 — культя шейки матки; 3 — ампутированная часть шейки матки; 4 — культя кардинальных связок; 5 — средняя часть имплантата, пришитая к культям связок и к шейке матки; 6 — вывод ленты имплантата через разрез в бедренных складках; 7 — тазовая кость; 8 — запирательная мембрана; 9 — бедренная кость.

прямой кишки рассасывающимися лигатурами. Далее накладывали шов по Штурмдорфу на заднюю стенку шейки матки. Таким образом, мы укрепляли дугласов карман брюшины за счет сетки, фиксированной к шейке матки и сакроспинальному комплексу (рис. 4).

При отсутствии бестроакарных сетчатых систем протезе необходимой формы можно выкроить из проленовой сетки и также фиксировать к задней стенке шейки матки и сакроспинальным связкам за счет их прошивания.

**Этическая экспертиза**

Проведение исследования одобрено 10.12.2012 г. Локальным комитетом по этике ГБОУ ВПО «Первый МГМУ им. И. М. Сеченова» в рамках выполнения диссертационной работы «Клинические аспекты использования сетчатых имплантатов при хирургическом лечении женщин с генитальным пролапсом и элонгацией шейки матки» (исполнитель — Д.М. Ахмедова); выписка из протокола № 04-12.

**Статистический анализ**

**Принципы расчета размера выборки**

Размер выборки предварительно не рассчитывался.

**Методы статистического анализа данных**

Статистический анализ полученных данных выполнялся с помощью пакетов SPSS Statistics 17.0. Расчет описательной статистики и статистический анализ полученных данных проводились в соответствии со шкалой измерения признака и видом его распределения. Для выявления значимых различий нормально распределенных показателей, представленных в интервальной шкале, применялся t-критерий Стьюдента. Для показателей, представленных в порядковой шкале, применялись критерии Манна–Уитни (для независимых выборок) и Вилкоксона (для зависимых выборок). Мера линейной связи оценивалась с помощью 12 коэффициентов корреляции. Различия принимались достоверными при уровне значимости  $p < 0,05$ .

**Результаты**

**Объекты (участники) исследования**

Возраст пациенток в обеих группах составил от 35 до 70 лет. При анализе жалоб обращал на себя внимание тот факт, что такие специфические проявления, как затрудненное мочеиспускание (5,3% в группе I и 5,6% в группе II) и запоры (7,9% в группе I), свидетельствующие о тазовой дисфункции и нарушении иннервации органов малого таза, фиксировались нами сравнительно редко, что можно объяснить наличием у обследованных больных начальных стадий тазового пролапса. Среди жалоб, связанных с нарушением мочеиспускания, несколько чаще указывалось учащенное мочеиспускание (у 18,4% женщин группы I и у 13,9% — II).

У 21 (44,7%) пациентки группы I и 12 (33,3%) группы II диагностирована I стадия пролапса, а у 26 (55,3%) пациенток группы I и 24 (66,7%) группы II имелись проявления II стадии пролапса. При этом вышеуказанные стадии пролапса сочетались с цистоцеле у 32 (68,1%) женщин группы I и 28 (77,8%) группы II. Ректоцеле было диагностировано у 19 (40,4%) и 16 (44,4%) пациенток групп I и II соответственно. В группе I у 5 (10,6%) женщин ректоцеле сочеталось с энтероцеле.

Длина влагалищной порции шейки матки у всех женщин составляла от 3 до 8 см ( $5,3 \pm 1,4$  см).

Из анамнеза известно, что у 28 (59,6%) женщин группы I и у 21 (58,3%) группы II были тяжелые физические нагрузки, связанные с бытом или профессией. У 37 (44,6%) женщин [у 18 (38,3%) группы I и у 19 (52,8%) группы II] в анамнезе были самопроизвольные роды. В 40,9% случаев [у 19 (40,4%) группы I и у 15 (41,6%) группы II] предшествующие роды сопровождались травмами промежности. В 24,1% случаев [у 12 (25,5%) женщины группы I и у 8 (22,2%) группы II] в родах была произведена эпизио- или перинеотомия. У 19 (22,9%) и 11 (23,4%) пациенток групп I и II соответственно в анамнезе были роды крупным плодом. У 17 (36,2%) пациенток группы I и у 12 (33,3%) группы II в анамнезе были варикозная болезнь и геморрой; у 12 (25,5%) и 8 (22,2%) — плоскостопие; у 4 (8,5%) и 2 (5,6%) пациенток групп I и II соответственно — грыжа передней брюшной стенки. Данные заболевания представляют собой несостоятельность соединительной ткани, играющую главную роль в патогенезе пролапса органов малого таза [7, 18, 19].

При выполнении промежуточного ультразвукового исследования длина шейки матки у женщин группы I варьировала от 5 до 11 см ( $7,2 \pm 1,4$  см), у пациенток группы II — от 5,5 до 12 см ( $7,1 \pm 1,2$  см). Рубцовая деформация шейки матки была выявлена у 12 (25,5%) и 11 (30,6%) пациенток групп I и II соответственно.

Сравнительную оценку оперативных вмешательств мы проводили, ориентируясь в первую очередь на такие клинические данные, как длительность послеоперационной госпитализации, продолжительность операции, величина интраоперационной кровопотери. Продолжительность операции была больше в группе II ( $57,5 \pm 35,1$  мин) по сравнению с группой I ( $47,8 \pm 26,2$  мин) (табл. 1).

Оценивая течение послеоперационного периода, можно отметить, что характеристики основных показателей периферической крови, динамика снижения послеоперационной лихорадки, изменение вида температурной кривой, нормализация качественных характеристик пульса, а также острофазовых показателей крови (изменения среднего количества лейкоцитов и их палочкоядерных форм, скорости оседания эритроцитов) в обеих группах больных практически не отличались (табл. 2).

Таблица 1. Клинические показатели оперативного вмешательства

Показатель	Группа I	Группа II
Послеоперационный период, сут	5,2±0,9	7,3±1,2
Время операции, мин	47,8±26,2	57,5±35,1
Общая кровопотеря, мл	181,6±46,9	163,7±32,9

Таблица 2. Динамика показателей крови у больных групп I и II

Показатель	Время, сут	Группа I	Группа II
Гемоглобин, г/л	До операции	122,6±12,3	126,5±15,2
	1–2	95,9±13,9	99,7±13,9
	7–8	99,2±14,7	103,9±14,1
Эритроциты, 10×6	До операции	4,3±0,3	4,1±0,6
	1–2	3,2±0,6	3,6±0,4
	7–8	3,5±0,4	3,6±0,7
Лейкоциты, 10×3	До операции	7,1±2,6	5,8±0,6
	1–2	12,5±4,2	13,5±3,2
	7–8	6,8±4,3	7,4±3,7
Палочкоядерные формы, 10×3	До операции	3,5±1,1	2,1±1,2
	1–2	5,0±1,6	6,3±1,7
	7–8	2,9±1,4	3,1±1,1
Скорость оседания эритроцитов, мм/ч	До операции	19,7±4,8	16,7±3,8
	1–2	23,2±9,9	27,7±7,5
	7–8	21,5±8,2	21,6±5,9
Общий белок, г/л	До операции	73,6±2,9	72,4±1,7
	1–2	68,5±4,36	67,1±3,2
	7–8	68,3±3,83	67,8±2,2
Мочевина, ммоль/л	До операции	4,18±0,24	3,82±0,14
	1–2	5,07±0,26	5,14±0,51
	7–8	5,23±0,41	4,64±0,67
Общий билирубин, мкмоль/л	До операции	11,5±2,6	9,8±1,4
	1–2	10,9±1,9	14,1±3,3
	7–8	15,1±2,5	13,4±4,6
Глюкоза, ммоль/л	До операции	4,4±0,3	4,5±0,4
	1–2	5,1±0,6	4,3±0,3
	7–8	4,3±0,4	4,7±0,5
Креатинин, ммоль/л	До операции	0,068±0,012	0,073±0,009
	1–2	0,083±0,017	0,088±0,013
	7–8	0,083±0,015	0,091±0,017

Осмотр проводили через 1, 3, 6, 12 и 24 мес после операции. Через 1 мес после операции жалобы на дискомфорт в области промежности предъявляли 15 (31,9%) пациенток в группе I и 11 (30,6%) — во II; 2 (4,3%) женщины в группе I и 3 (8,3%) — во II предъявляли жалобы на учащенное мочеиспускание, 2 (4,3%) и 1 (2,8%) соответственно — на затрудненное мочеиспускание. В течение 2–3 мес послеоперационного периода на фоне комплексной реабилитационной терапии частота и выраженность этих жалоб снижались.

Рецидив генитального пролапса был отмечен в группе I через 24 мес у 1 (2,1%) пациентки — опущение задней стенки влагалища, энтероцеле, в группе II — через 12 мес у 1 (2,8%) женщины — опущение задней стенки влагалища,

энтероцеле, через 24 мес — у 2 (5,6%). Следует отметить, что данные пациентки имели в анамнезе заболевания, связанные с изменением эпителиальной ткани, выстилающей шейку матки. Эффективность лечения генитального пролапса составила 97,9% в группе I и 91,7% — во II.

Количество послеоперационных осложнений является одним из важнейших критериев для оценки любой методики оперативного вмешательства. Гематомы промежности были диагностированы у 3 (6,2%) пациенток группы I в раннем послеоперационном периоде и у 4 (11,1%) — группы II. Однако значимых гематом, потребовавших вскрытия и опорожнения, выявлено не было. Тромбофлебит поверхностных вен нижних конечностей был отмечен у 1 (2,1%) женщины группы I.

## Обсуждение

## Резюме основного результата исследования

Выбор применения данной модификации был обоснован такими несомненными достоинствами манчестерской операции, как создание предпосылки для восстановления нормального кровоснабжения во всех отделах матки, а также верхней и средней трети влагалища; изменение в результате операции везикоуретрального угла за счет смещения матки вперед, величину которого можно регулировать интраоперационно; создание дополнительной, достаточно мощной связочной структуры, несущей в себе одновременно фиксирующую и поддерживающую функции; возможность выполнения органосохраняющих операций с целью сохранения ментруальной функции.

Тяжелых послеоперационных осложнений после трансобтураторной цервикосуспензии выявлено не было. Длительность послеоперационной госпитализации была ниже в группе I и составила  $5,2 \pm 0,9$  сут по сравнению с  $7,3 \pm 1,2$  сут в группе II. Рецидивов тазового пролапса отмечено меньше после трансобтураторной цервикосу-

спензии (1 случай), 3 случая — после манчестерской операции. Эффективность хирургического лечения выше в группе I — 97,9% по сравнению с группой II — 91,7%.

## Заключение

Таким образом, предложенная модификация технически проста в выполнении, не сопровождается тяжелыми послеоперационными осложнениями, не удлиняет времени операции (по сравнению со стандартной методикой), позволяет восстановить топографию органов малого таза и их нарушенные функции.

## Источник финансирования

Исследование проведено на личные средства авторского коллектива.

## Конфликт интересов

Авторы данной статьи подтвердили отсутствие конфликта интересов, о котором необходимо сообщить.

## ЛИТЕРАТУРА

1. Гинекология. Национальное руководство / Под ред. Кулакова В.И., Манухина И.Б., Савельевой Г.М. — М.: ГЭОТАР-Медиа; 2007. — 1150 с. [*Ginekologiya. Natsional'noe rukovodstvo*. Ed by Kulakov VI, Manukhin IB, Savel'va GM. Moscow: GEOTAR-Media; 2007. 1150 p. (In Russ).]
2. Гинекология по Эмилю Новаку / Под ред. Берека Д., Адаши И., Хиллард П. — М.: Практика; 2002. — 892 с. [Berek J, Adashi E, Hillard P, editors. *Novak's Gynecology*. Moscow: Praktika; 2002. 892 p. (In Russ).]
3. Кулавский В.А., Никитин Н.И. *Несостоятельность тазового дна женщин (клиника, диагностика, лечение, профилактика). Методические рекомендации*. — Уфа: БГМУ; 2015. — 78 с. [Kulavskii VA, Nikitin NI. *Nesostoyatel'nost' tazovogo dna zhen-shchin (klinika, diagnostika, lechenie, profilaktika). Metodicheskie rekomendatsii*. Ufa: BGMU; 2015. 78 p. (In Russ).]
4. Краснопольский В.И., Попов А.А. Вагинальная экстраперитонеальная кольпопексия (метод PROLIFT) новый взгляд на хирургию опущения и выпадения внутренних половых органов // *Акушерство и гинекология*. — 2007. — №2 — С. 51–55. [Krasnopol'skii VI, Popov AA. Vaginal'naya ekstraperitoneal'naya kol'popexiya (metod PROLIFT) novyi vzglyad na khirurgiyu opushcheniya i vypadeniya vnutrennikh polovykh organov. *Akush Ginekol (Mosk)*. 2007;(2):51–55. (In Russ).]
5. Bump RC, Mattiasson A, Bo K, et al. The standardization of terminology of female pelvic organ prolapse and pelvic floor dysfunction. *Am J Obst et Gynecol*. 1996;175(1):10–17. doi: 10.1016/S0002-9378(96)70243-0.
6. Weber AM, Richter HE. Pelvic organ prolapse. *Obstet Gynecol*. 2005;106(3):615–634. doi: 10.1097/01.AOG.0000175832.13266.bb.
7. Адамян Л.В., Смольнова Т.Ю., Яроцкая Е.Л., и др. Клинические, морфологические, медико-биологические и генетические аспекты пролапса гениталий у женщин // *Проблемы репродукции*. — 2006. — №5 — С. 104–105. [Adamyan LV, Smol'nova TYu, Yarotskaya EL, et al. Klinicheskie, morfolo-gicheskie, mediko-biologicheskie i genetieskie aspekty prolapsa genitalii u zhenshchin. *Problemy reproduksii*. 2006;(5):104–105. (In Russ).]
8. Буянова С.Н., Савельев С.В., Федоров А.А. Роль ДСТ в патогенезе пролапса гениталий // *Российский вестник акушера-гинеколога*. — 2008. — №S9 — С. 8–11. [Buyanova SN, Savel'ev SV, Fedorov AA. Rol' DST v patogeneze prolapsa genitalii. Rossiiskii vestnik akushera-ginekologa. 2008;(S9):8–11. (In Russ).]
9. Херт В.Г. Оперативная урогинекология Пер. с англ. / Под ред. Лопаткина Н.А., Аполихина О.И. — М.: ГЭОТАР-Медиа; 2003. — 276 с. [Hurt WG, editor. *Urogynecologic surgery*. Transl. from English. Ed by Lopatkin N.A., Apolikhin O.I. Moscow: GEOTAR-Media; 2003. 276 p. (In Russ).]
10. Петрос П. *Женское тазовое дно. Функции, дисфункции и их лечение в соответствии с интегральной теорией*. Пер. с англ. / Под ред. Шкарупы Д.Д. — М.: МЕДпресс-информ; 2016. — 400 с. [Petros P. *The female pelvic floor*. Ed by Shkarupa D.D. Moscow: MEDpress-inform; 2016. 400 p. (In Russ).]
11. Кулаков В.И., Адамян Л.В., Мынбаев О.А., и др. *Хирургическое лечение опущения и выпадения влагалища и матки / Сб. статей: Оперативная гинекология — хирургические энергии*. — М.; 2000. — С. 740–760. [Kulakov VI, Adamyan LV, Mynbaev OA, et al. *Khirurgicheskoe lechenie opushcheniya i vypadeniya vlagalishcha i matki*. In: *Operativnaya ginekologiya — khirurgicheskie energii*. Moscow: Meditsina; 2000. p. 740–760. (In Russ).]
12. Chen X, Tong X, Jiang M, et al. A modified inexpensive transobturator vaginal tape inside-out procedure versus tension-free vaginal tape for the treatment of SUI: a prospective comparative study. *Arch Gynecol Obstet*. 2011;284(6):1461–1466. doi: 10.1007/s00404-011-1871-4.
13. Улисс К.Р. Атлас оперативной гинекологии. — М.: Медицинская литература; 2007. — 532 с. [Wheless CR. *Atlas of pelvic surgery*. Moscow: Meditsinskaya literatura; 2007. 532 p. (In Russ).]
14. Краснопольский В.И., Буянова С.Н., Шукина Н.А., Попов А.А. *Оперативная гинекология*. 2-е изд. — М.: МЕДпресс-информ; 2013. — 320 с. [Krasnopol'skii VI, Buyanova SN, Shchukina NA, Popov AA. *Operativnaya gynecologiya*. 2nd ed. Moscow: MEDpress-inform; 2013. 320 p. (In Russ).]
15. Хирш Х.А., Кезер О., Икле Ф.А. *Оперативная гинекология. Атлас*. Пер. с англ. / Под ред. Кулакова В.И., Федорова И.В. — М.: ГЭОТАР-Медиа; 2007. — 756 с. [Hirsch HA, Käser O, Ikl FA. *Atlas of gynecological surgery*. Transl. from English. Ed by Kulakov V.I., Fedorov I.V. Moscow: GEOTAR Media; 2007. 756 p. (In Russ).]
16. Murray S, Haverkorn RM, Lotan Y, Lemack GE. Mesh kits for anterior vaginal prolapse are not cost effective. *Int Urogynecol J*. 2011;22(4):447–452. doi: 10.1007/s00192-010-1291-1.

17. Nieminen K, Hiltunen R, Takala T, et al. Outcomes after anterior vaginal wall repair with mesh: a randomized, controlled trial with a 3 year follow-up. *Am J Obstet Gynecol.* 2010;203(3): 235.e1–235.e8. doi: 10.1016/j.ajog.2010.03.030.
18. Куликовский В.Ф., Олейник Н.В. *Тазовый пролапс у женщин. Руководство для врачей.* — М.: ГЭОТАР-Медиа; 2008. — 255 с. [Kulikovskii FV, Oleinik NV. *Tazovyi prolaps u zhenshchin. Rukovodstvo dlya vrachei.* Moscow: GEOTAR-Media; 2008. 255 p. (In Russ).]
19. Ashton-Miller JA, DeLancey JO. Functional anatomy of the female pelvic floor. *Ann N Y Acad Sci.* 2007;1101:266–296. doi: 10.1196/annals.1389.034.

#### КОНТАКТНАЯ ИНФОРМАЦИЯ

**Ищенко Анатолий Иванович**, доктор медицинских наук, профессор, директор клиники акушерства и гинекологии им. И.Ф. Снегирёва Первого МГМУ им. И. М. Сеченова, заведующий кафедрой акушерства и гинекологии № 1 Первого МГМУ им. И. М. Сеченова

Адрес: 119435, Москва, ул. Еланского, д. 2, стр. 2, тел.: +7 (499) 248-69-56, e-mai: liubella.2011@mail.ru, SPIN-код: 3294-3251, ORCID: <http://orcid.org/0000-0003-3338-1113>

**Александров Леонид Семёнович**, доктор медицинских наук, профессор кафедры акушерства и гинекологии № 1 Первого МГМУ им. И. М. Сеченова

Адрес: 119435, Москва, ул. Еланского, д. 2, стр. 2, тел.: +7 (499) 248-69-56, e-mai: liubella.2011@mail.ru, SPIN-код: 2738-9662, ORCID: <http://orcid.org/0000-0003-2512-5785>

**Ищенко Антон Анатольевич**, кандидат медицинских наук, ведущий научный сотрудник НИО женского здоровья НИЦ Первого МГМУ им. И. М. Сеченова

Адрес: 119435, Москва, ул. Еланского, д. 2, стр. 2, тел.: +7 (499) 248-69-56, e-mai: ra2001\_2001@mail.ru, SPIN-код: 2306-4571, ORCID: <http://orcid.org/0000-0002-4476-4972>

**Худолей Евгения Павловна**, аспирант кафедры акушерства и гинекологии № 1 Первого МГМУ им. И. М. Сеченова

Адрес: 119435, Москва, ул. Еланского, д. 2, стр. 2, тел.: +7 (499) 248-69-56, e-mai: evgenya2015@mail.ru, SPIN-код: 7464-4460, ORCID: <http://orcid.org/0000-0002-0824-577X>