

DOI: 10.15690/vramn945

В.А. Бывальцев<sup>1, 2, 3, 4, 5</sup>, И.А. Степанов<sup>1</sup>, Е.Г. Белых<sup>1</sup>, М.А. Алиев<sup>1</sup><sup>1</sup> Иркутский государственный медицинский университет, Иркутск, Российская Федерация<sup>2</sup> Дорожная клиническая больница на ст. Иркутск-Пассажирский, Иркутск, Российская Федерация<sup>3</sup> Иркутский научный центр хирургии и травматологии, Иркутск, Российская Федерация<sup>4</sup> Иркутская государственная академия последипломного образования, Иркутск, Российская Федерация<sup>5</sup> Институт ядерной физики им. Г.И. Будкера СО РАН, Новосибирск, Российская Федерация

# Анализ отдаленных результатов хирургического лечения пациентов с интрадуральными опухолями спинного мозга

**Обоснование.** Интрадуральные опухоли спинного мозга включают в себя экстремедулярные и интрамедулярные объемные образования. Поиск литературных источников в базах данных Pubmed, Medline и eLibrary показал наличие единичных исследований, посвященных изучению отдаленных результатов хирургического лечения интрадуральных опухолей спинного мозга. Данные клинические серии включают в себя небольшое количество пациентов и не учитывают факторы, влияющие на клинический исход хирургического лечения. **Цель исследования** — оценить отдаленные результаты хирургического лечения пациентов с интрадуральными опухолями спинного мозга, а также определить основные факторы, влияющие на клиничко-неврологические исходы оперативных вмешательств у данной группы пациентов. **Методы.** В исследование включены медицинские карты 277 пациентов с интрадуральными опухолями спинного мозга, из них 244 с экстремедулярными и 33 с интрамедулярными гистологическими вариантами спинального новообразования. Проанализированы клиничко-неврологические исходы хирургического лечения пациентов с интрадуральными опухолями спинного мозга, а также факторы, влияющие на указанные исходы. **Результаты.** При сравнении степени неврологического дефицита у пациентов с интрадуральными экстремедулярными опухолями до операции, в раннем послеоперационном периоде и спустя 6 мес от момента выполнения оперативного вмешательства достоверных различий не выявлено ( $p=0,241$ ). Тем не менее при сравнении указанных показателей в сроки 12; 24; 36; 48 и 60 мес после выполнения операции отмечены статистически значимые различия ( $p<0,001$ ). Сравнение степени неврологического дефицита у пациентов с интрамедулярными опухолями по шкале McCormick до операции, в раннем послеоперационном периоде, а также в сроки 6 и 12 мес после выполнения оперативного вмешательства не показало статистически значимых различий ( $p=0,437$ ). Сравнение указанных клиничко-неврологических показателей в сроки 24; 26; 48 и 60 мес продемонстрировало достоверное различие ( $p<0,001$ ). На исходы хирургического лечения указанных групп пациентов достоверно влияют показатели степени риска по шкале ASA (отношение шансов 2,138; 95%-й доверительный интервал 3,346–12,145) и использование интраоперационного нейрофизиологического мониторинга (ОШ 2,84; 95% ДИ 1,67–9,56). **Заключение.** Исследование продемонстрировало, что в большинстве случаев хирургического лечения с достижением максимально возможной степени резекции опухолевой ткани у пациентов с интрадуральными опухолями спинного мозга в отдаленном периоде отмечены хорошие и отличные результаты. Анализ влияния различных факторов на клиничко-неврологические исходы у исследуемой группы пациентов показал, что применение интраоперационного нейрофизиологического мониторинга и степень операционно-анестезиологического риска по шкале ASA оказывают достоверное влияние.

**Ключевые слова:** интрадуральные опухоли спинного мозга, хирургическое лечение, отдаленные результаты, модифицированная шкала McCormick, факторы, осложнения.

(Для цитирования): Бывальцев В.А., Степанов И.А., Белых Е.Г., Алиев М.А. Анализ отдаленных результатов хирургического лечения пациентов с интрадуральными опухолями спинного мозга. *Вестник РАМН*. 2018;73 (2):88–95. doi: 10.15690/vramn945)

## Введение

Интрадуральные опухоли спинного мозга включают в себя экстремедулярные и интрамедулярные объемные образования. Экстремедулярные опухоли составляют 53–68,5% всех опухолей спинного мозга. Из них шванномы выявляются в 30–40%, а менингиомы — в 25% случаев. Опухоли другой гистологической природы встречаются значительно реже [1, 2]. Частота интрамедулярных опухолей составляет 10–18% от общего числа опухолей спинного мозга. Большая часть указанных объемных образований представлена опухолями глиального ряда. Чаще встречаются эпендимомы (63–65%), астроцитомы (24–30%), реже глиобластомы (7%), олигодендроглиомы (3%) и другие гистологические варианты опухолей [3]. По данным D. Samartzis с соавт. [4], интрамедулярные опухоли составляют 20–30% всех первичных опухолей спинного мозга, в то время как экстремедулярные опухоли встречаются в 70–80% случаев. Как известно, интрадуральные опухоли спинного мозга долгое время не имеют клиничко-неврологических

проявлений, что служит основной причиной позднего обращения пациентов за специализированной нейрохирургической помощью [5]. В мультицентровом исследовании K. Hirano с соавт. [6] отмечено, что среди всех случаев первичных интрадуральных опухолей спинного мозга 54,7% относились к группе экстремедулярных, а наиболее распространенным гистологическим вариантом являлись шванномы. По нашим данным, частота встречаемости экстремедулярных опухолей составляет 80–90% среди всех опухолей спинного мозга [7], в другом отечественном исследовании отмечено, что распространенность интрамедулярных спинальных опухолей варьирует в пределах 5–10% [8].

Поиск литературных источников в базах данных Pubmed, Medline и eLibrary показал наличие единичных исследований, посвященных изучению отдаленных результатов хирургического лечения интрадуральных опухолей спинного мозга. Данные клинические серии включают в себя небольшое количество пациентов и не учитывают факторы, влияющие на клинический исход хирургического лечения [9–13].

**Цель исследования** — оценить отдаленные результаты хирургического лечения пациентов с интрадуральными опухолями спинного мозга, а также определить основные факторы, влияющие на клиничко-неврологические исходы оперативных вмешательств у данной группы пациентов.

## Методы

### Дизайн исследования

Выполнено открытое наблюдательное неконтролируемое нерандомизированное моноцентровое ретроспективное исследование.

### Критерии соответствия

Предметом изучения в исследовании являлась медицинская документация пациентов, прооперированных по поводу интрадуральных (экстремедуллярных и интрамедуллярных) опухолей спинного мозга в период с июля 2009 по январь 2018 г.

**Критерии включения медицинских карт в исследование:**

- 1) наличие интрадуральных (экстремедуллярных и интрамедуллярных) опухолей спинного мозга;
- 2) наличие патоморфологического подтверждения последних;
- 3) выполнение оперативного вмешательства в соответствии со стандартным протоколом.

**Критерии исключения:**

- 1) тяжелые нарушения проводимости и ритма сердца;
- 2) тяжелое течение артериальной гипертензии;

- 3) декомпенсированный сахарный диабет;
- 4) тяжелая сердечная и/или дыхательная недостаточность;
- 5) тяжелая почечная и/или печеночная недостаточность;
- 6) множественное метастатическое поражение органов и тканей.

### Условия проведения

Исследование выполнено на базе Центра нейрохирургии НУЗ «Дорожная клиническая больница на станции Иркутск-Пассажирский» ОАО «РЖД-Медицина» (Иркутск, Российская Федерация).

### Продолжительность исследования

Исследование проведено в 2018 году.

### Описание медицинского вмешательства

В настоящее исследование включена медицинская документация той группы пациентов, тактика хирургического лечения которой соответствовала нижеследующему стандартному протоколу. Всем пациентам в предоперационном периоде выполнены комплексное клиничко-неврологическое обследование, а также магнитно-резонансная томография (МРТ) спинного мозга на уровне поражения с внутривенным контрастированием в различных режимах (рис. 1, 2). Во всех случаях удаление опухолей проведено одной хирургической бригадой с достижением максимально возможной степени резекции при помощи микронейрохирургической техники, интраоперационного нейрофизиологического мониторинга ISIS IOM (Inomed, Германия) и под увеличением операционного

V.A. Byvaltsev<sup>1, 2, 3, 4, 5</sup>, I.A. Stepanov<sup>1</sup>, E.G. Belykh<sup>1</sup>, M.A. Aliyev<sup>1</sup>

<sup>1</sup> Irkutsk State Medical University, Irkutsk, Russian Federation

<sup>2</sup> Railway Clinical Hospital on the station Irkutsk-Passazhirskiy of Russian Railways Ltd., Irkutsk, Russian Federation

<sup>3</sup> Irkutsk Scientific Center of Surgery and Traumatology, Irkutsk, Russian Federation

<sup>4</sup> Irkutsk State Academy of Postgraduate Education, Irkutsk, Russian Federation

<sup>5</sup> Institute of Nuclear Physics n.a. G.I. Budker of the SB RAS, Novosibirsk, Russian Federation

## Long-term Results of Surgical Treatment in Patients with Intradural Spinal Tumors

**Background:** Intradural spinal cord tumors include extramedullary and intramedullary tumors. The search for literature sources in the Pubmed, Medline, and E-Library databases detected a little number of researches on the long-term results of the surgical treatment of intradural spinal cord tumors. These clinical series include a small number of patients and do not consider the factors influencing clinical outcomes of surgical treatment.

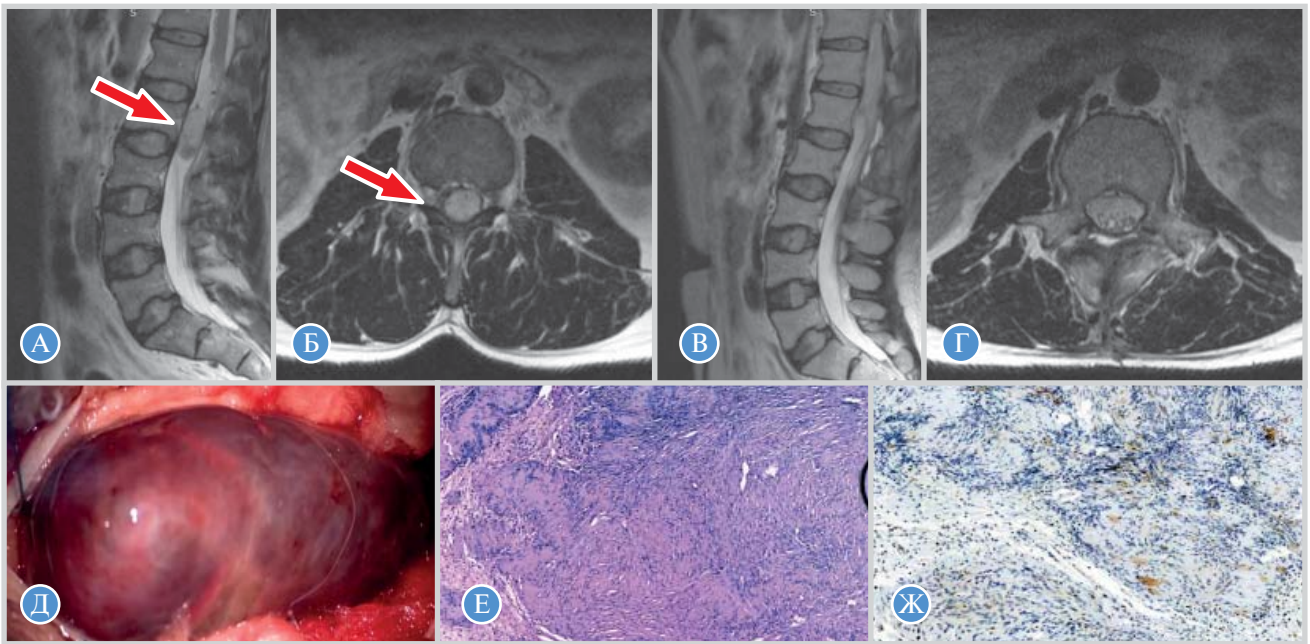
**Aim:** To evaluate the long-term results of surgical treatment in patients with intradural spinal cord tumors, to identify the main factors influencing the clinical and neurological outcomes of surgical interventions in this group of patients. **Materials and methods:** The study included 277 medical records of 244 patients with intradural extramedullary and 33 patients with intradural intramedullary tumors of the spinal cord. Clinical-neurological outcomes of surgical treatment in patients with intradural spinal cord tumors and factors influencing the outcomes were analyzed.

**Results:** When comparing the degree of neurologic deficit in patients with intradural extramedullary tumors prior to surgery, no significant differences were found ( $p=0.241$ ) both in the early postoperative period and 6 months after the surgery. Nevertheless, when comparing these indicators in a period of 12, 24, 36, 48, and 60 months after the surgery, statistically significant differences were revealed ( $p<0.001$ ). There was no statistically significant difference ( $p=0.437$ ) between the scores in patients with intramedullary tumors on the modified McCormick Scale preoperatively, at the 6-month and one-year follow-up; however, comparison of the clinical and neurological indicators at 24, 26, 48, and 60 months revealed a significant difference ( $p<0.001$ ). The surgery outcomes in considered groups of patients were significantly influenced by the following indicators: the ASA risk level (odds ratio (OS) 2.138; 95% confidence interval (95% CI) 3.346–12.145) and intraoperative neurophysiological monitoring (OR 2.84; 95% CI 1.67–9.56). **Conclusion:** The study registered good and excellent long-term outcomes in most cases of intradural spinal cord tumors when the maximum possible tumor excision was performed. Analysis of the influence of various factors on the clinical and neurological outcomes in the study group of patients showed that the use of intraoperative neurophysiological monitoring and the degree of operational and anesthetic risk according to the ASA scale have a significant effect.

**Key words:** intradural spinal cord tumors, surgical treatment, long-term results, modified McCormick scale, factors, complications.

(For citation: Byvaltsev VA, Stepanov IA, Belykh EG, Aliyev MA. Long-term Results of Surgical Treatment in Patients with Intradural Spinal Tumors. *Annals of the Russian Academy of Medical Sciences*. 2018;73 (2):88–95. doi: 10.15690/vramn945)

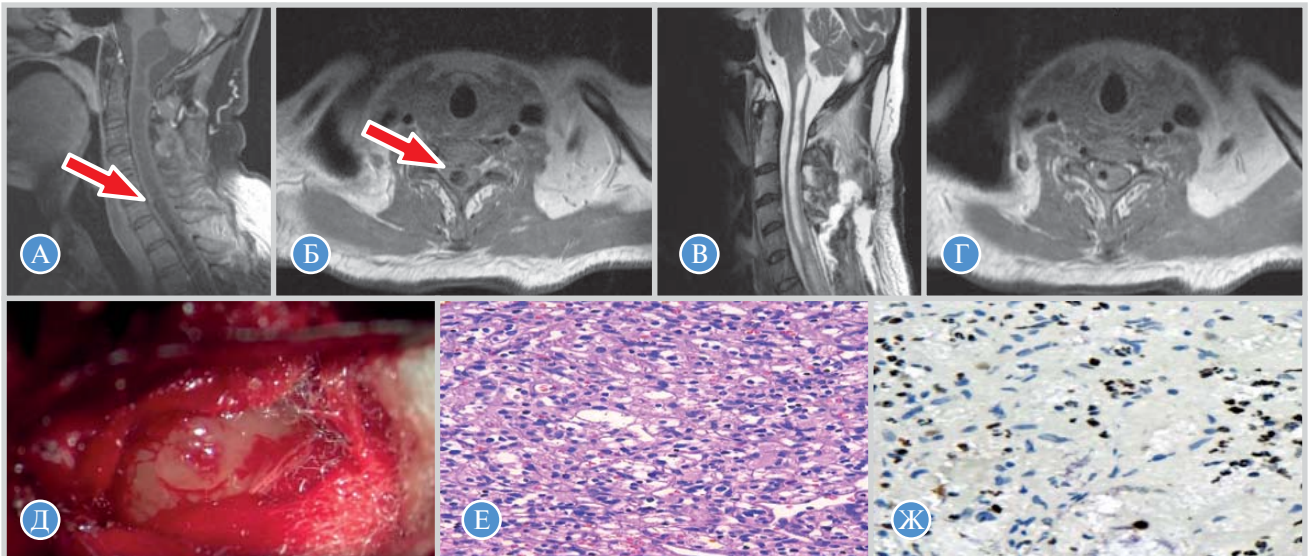




**Рис. 1.** Магнитно-резонансная и патоморфологическая картина интрадуральной экстрамедуллярной опухоли спинного мозга (невринома) на уровне нижнего края тела позвонка L<sub>1</sub> (указано стрелкой)

90

*Примечание.* А — T2-ВИ, сагиттальный срез (до операции); Б — T2-ВИ, аксиальный срез (до операции); В — T2-ВИ, сагиттальный срез (спустя 36 мес после операции); Г — T2-ВИ, аксиальный срез (спустя 36 мес после операции); Д — интраоперационная фотография; Е — световая микроскопия, окраска гематоксилином-эозином, картина эпителиоидного типа невриномы; Ж — окраска моноклональными антителами М1В-1, индекс пролиферативной активности Ki-67 — 2%. T2 — время релаксации, T2-ВИ — T2-взвешенное изображение.



**Рис. 2.** Магнитно-резонансная и патоморфологическая картина интрадуральной интрамедуллярной опухоли спинного мозга (гемангиобластома) на уровне тела позвонка C<sub>6</sub> (указано стрелкой)

*Примечание.* А — T1-ВИ, сагиттальный срез (до операции); Б — T1-ВИ, аксиальный срез (до операции); В — T1-ВИ, сагиттальный срез (спустя 24 мес после операции); Г — T1-ВИ, аксиальный срез (спустя 24 мес после операции); Д — интраоперационная фотография; Е — световая микроскопия, окраска гематоксилином-эозином, картина гемангиобластомы; Ж — окраска моноклональными антителами М1В-1, индекс пролиферативной активности Ki-67 — 3–4%. T1 — время релаксации, T1-ВИ — T1-взвешенное изображение.

микроскопа OPMI Pentero 900 (Carl Zeiss, Германия). При прогнозировании злокачественной природы объемного образования и/или ее высокого пролиферативного потенциала по данным диффузионно-взвешенной МРТ [14] использована флуоресцентная навигация с препаратом 5-аминолевулиновой кислоты Аласенс (НИОПИК, Россия) в режиме визуализации Blue-400 согласно современным клиническим рекомендациям. Удаленные объемные образования подвергались патоморфологическому исследованию.

### Исходы исследования

#### Основной исход исследования

Проанализированы клиничко-неврологические исходы хирургического лечения пациентов с интрадуральными опухолями спинного мозга; факторы, влияющие на указанные исходы, а также степень резекции опухолей.

#### Дополнительные исходы исследования

Изучены возраст, пол пациентов, локализация с патоморфологической характеристикой интрадураль-

ных опухолей спинного мозга, длительность оперативного вмешательства, объем кровопотери, а также частота встречаемости рецидивов опухолей.

**Методы регистрации исходов**

Клинико-неврологический статус пациентов оценивался с помощью модифицированной шкалы McCormick, а субъективная удовлетворенность пациентов оперативным вмешательством — путем анализа шкалы Mas nab. Указанные параметры регистрировались у всех пациентов до выполнения операции, в раннем послеоперационном периоде, а также в сроки контрольных госпитализаций, рекомендованных через 6; 12; 24; 36; 48 и 60 мес после выполнения оперативного вмешательства.

Для анализа влияния на клинико-неврологические исходы хирургического лечения пациентов с интрадуральными опухолями спинного мозга выделены следующие факторы: степень операционно-анестезиологического риска по шкале ASA (The American Society of Anesthesiologists), возраст, пол пациентов, использование интраоперационного нейрофизиологического мониторинга и степень резекции опухолевой ткани.

Степень резекции опухолей оценивалась путем сравнения снимков МРТ в различных режимах, полученных с помощью аппарата Siemens Magnetom Essenza 1,5 T (Германия) до и после выполнения оперативного вмешательства с введением контрастного вещества Ультравист (Bayer Schering Pharma AG, Германия). Полученные МР-изображения анализировались двумя специалистами, подсчет степени резекции опухолей выполнялся с помощью программного обеспечения RadiAnt DICOM Viewer.

Локализация и верификация рецидива интрадуральных опухолей спинного мозга верифицировалась с помощью сагиттальных МР-изображений и подтверждалась интраоперационно [15]. Патоморфологическая характеристика опухолей определялась в соответствии с международной гистологической классификацией опухолей центральной нервной системы Всемирной организации здравоохранения от 2007 г. [16]. Длительность оперативного вмешательства измерялась от момента выполнения разреза и до ушивания кожи. Объем кровопотери оценивался с учетом количества аспирированной крови и иригированных в рану физиологического раствора и антисептических средств.

**Этическая экспертиза**

Протокол исследования одобрен этическим комитетом ФГБОУ ВО «Иркутский государственный медицинский университет» Министерства здравоохранения РФ (протокол № 7/1 от 10.02.2017). Исследование проводилось в соответствии с принципами надлежащей клинической практики и Хельсинкской декларации [17].

**Статистический анализ**

Статистическую обработку данных проводили с помощью программного обеспечения Microsoft Excel 2010. Все измерения проверены на нормальность с помощью теста Колмогорова–Смирнова. Полученные данные оценены с помощью методов описательной статистики (абсолютных и относительных величин). Для сравнения клинико-неврологических исходов хирургического лечения по модифицированной шкале McCormick до и в различные периоды после выполнения оперативного вмешательства использовали непараметрический критерий Вилкоксона. С целью оценки влияния различных факторов на клинико-неврологические исходы оперативного лечения выполнен однофакторный анализ. Факторы со значением  $p < 0,05$  исследованы методом бинарной логистической регрессии. Порог значимости  $p$  выбран равным 0,05.

**Результаты**

**Участники исследования**

В исследование включены медицинские карты 277 пациентов с интрадуральными опухолями спинного мозга, из них 244 с экстремедулярными и 33 с интрамедулярными гистологическими вариантами спинального новообразования. Среди пациентов было 137 женщин и 140 мужчин, возраст которых варьировал от 31 до 76 лет (средний возраст составил  $56,8 \pm 12,7$  года).

**Основные результаты исследования**

Клинико-неврологические исходы хирургического лечения пациентов с интрадуральными экстремедулярными опухолями по шкале McCormick представлены в табл. 1. При сравнении степени неврологического дефицита до операции, в раннем послеоперационном периоде и спустя 6 мес от момента выполнения оперативного вмешательства достоверных различий не выявлено ( $p = 0,241$ ). Тем не менее при сравнении указанных показателей в сроки 12; 24; 36; 48 и 60 мес после выполнения операции отмечены статистически значимые различия ( $p < 0,001$ ). Анализ субъективной удовлетворенности пациентов результатами оперативного вмешательства по шкале Mas nab в динамике выявил преимущественно хорошие и отличные исходы — более 90% (рис. 3).

Анализ клинико-неврологических исходов хирургического лечения у пациентов с интрадуральными интрамедулярными опухолями спинного мозга представлен в табл. 2. Сравнение степени неврологического дефицита по шкале McCormick до операции, в раннем послеоперационном периоде, а также в сроки 6 и 12 мес после выполнения оперативного вмешательства не показало статистически значимых различий ( $p = 0,437$ ). Сравнение указанных клинико-неврологических показателей в сро-

**Таблица 1.** Клинико-неврологические исходы хирургического лечения пациентов с интрадуральными экстремедулярными опухолями по шкале McCormick

Степень неврологического дефицита по шкале McCormick	Сроки наблюдения за пациентами, мес							
	До операции	После операции	6	12	24	36	48	60
	Количество пациентов, n							
1	25	24	29	42	58	66	84	102
2	86	90	95	113	127	136	132	127
3	113	112	108	81	56	41	27	14
4	14	12	8	5	2	1	1	1
5	6	6	4	3	1	0	0	0

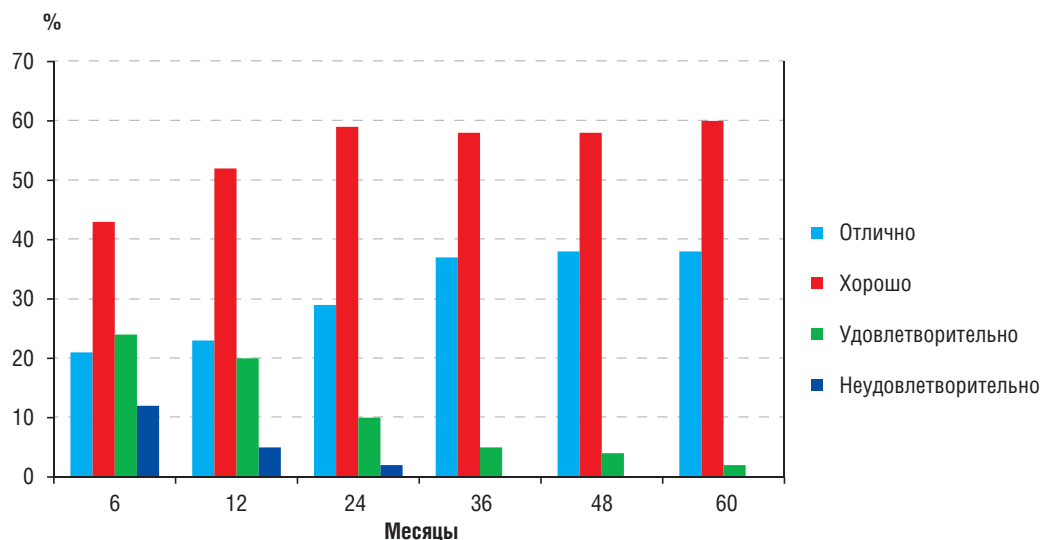


Рис. 3. Субъективная удовлетворенность оперативным вмешательством по шкале Маснаб группы пациентов с интрадуральными экстрamedулярными опухолями спинного мозга

Таблица 2. Клинико-неврологические исходы хирургического лечения пациентов с интрадуральными интрамедуллярными опухолями по шкале McCormick

Степень неврологического дефицита по шкале McCormick	Сроки наблюдения за пациентами, мес							
	До операции	После операции	6	12	24	36	48	60
	Количество пациентов, n							
1	3	4	6	9	12	13	15	19
2	14	12	14	15	14	17	16	13
3	9	10	9	7	6	3	2	1
4	5	6	4	2	1	0	0	0
5	2	1	0	0	0	0	0	0

ки 24; 26; 48 и 60 мес продемонстрировало достоверное различие ( $p < 0,001$ ). При оценке субъективной удовлетворенности пациентов выполненным хирургическим вмешательством также выявлено преобладание хороших и отличных результатов – более 85% (рис. 4).

При анализе влияния различных факторов на клинико-неврологические исходы у пациентов после проведенного хирургического лечения интрадуральных спинальных опухолей, выполненном с помощью модели бинарной логистической регрессии, отмечено, что достоверно влияют такие показатели, как степень риска по шкале ASA (отношение

шансов 2,138; 95%-й доверительный интервал 3,346–12,145) и использование интраоперационного нейрофизиологического мониторинга (ОШ 2,84; 95% ДИ 1,67–9,56) (табл. 3).

В группе интрадуральных экстрamedулярных опухолей спинного мозга тотальная резекция (более 98%) выполнена в 209 (85,6%) случаях из 244, субтотальная (более 90%) – в 34/244 (13,9%), частичная (менее 90%) – в 1/244 (0,4%). В группе интрадуральных интрамедуллярных опухолей спинного мозга тотальной степени резекции удалось достигнуть в 21/33 (63,6%), субтотальной – в 10/33 (30,3%), частичной – в 2 (9,09%) случаях из 33.

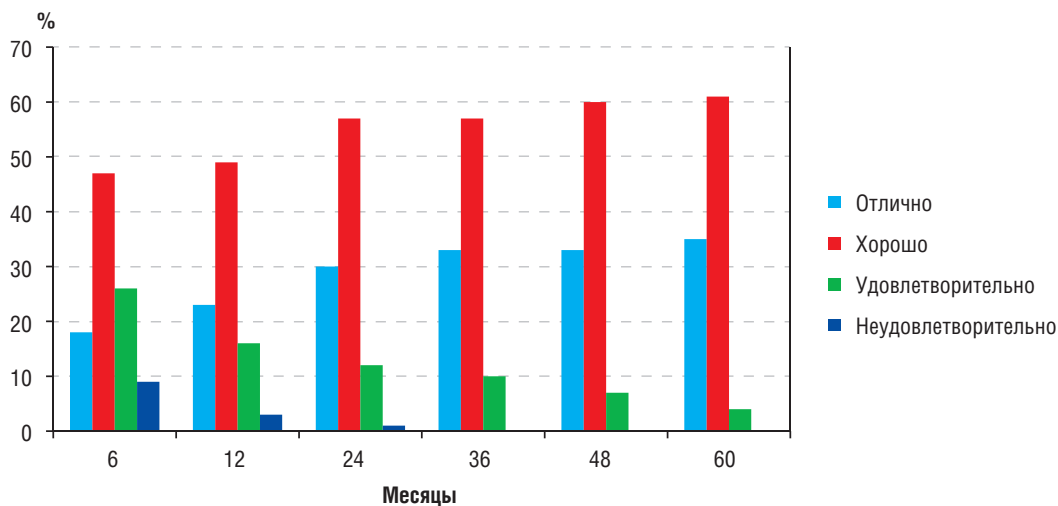


Рис. 4. Субъективная удовлетворенность оперативным вмешательством по шкале Маснаб группы пациентов с интрадуральными интрамедуллярными опухолями спинного мозга



**Таблица 3.** Анализ влияния различных факторов на клиничко-неврологические исходы у пациентов с интрадуральными опухолями спинного мозга

Факторы	ОШ (95% ДИ)	Значимость различий, <i>p</i>
Возраст	4,42 (0,72–26,8)	0,417
Пол	0,52 (0,15–4,07)	0,804
Степень риска по шкале ASA	2,138 (3,346–12,145)	0,006
Использование интраоперационного нейрофизиологического мониторинга	2,84 (1,67–9,56)	0,012
Степень резекции опухоли	0,33 (0,08–1,64)	0,531

*Примечание.* ASA (The American Society of Anesthesiologists) — критерии Американского общества анестезиологов; ОШ — отношение шансов; 95% ДИ — 95%-й доверительный интервал.

**Дополнительные результаты исследования**

Средняя продолжительность оперативного вмешательства при интрадуральных экстрамедуллярных и интрадуральных интрамедуллярных опухолях спинного мозга составила 236,4±81,3 и 287,2±114,6 мин соответственно. Средний объем кровопотери при микронеурхирургическом удалении интрадуральных экстрамедуллярных опухолей составил 237,6±43,1 мл, при удалении интрамедуллярных опухолей — 246,3±37,5 мл. Локализация и патоморфологическая характеристика интрадуральных опухолей спинного мозга представлена в табл. 4. Частота встречаемости рецидивов интрадуральных опухолей спинного мозга составила 0,36% (атипическая менигиома на уровне тел позвонков L<sub>I</sub> и L<sub>II</sub>).

**Нежелательные явления**

При анализе полученных данных верифицированы 4 (1,44%) осложнения из 277 изученных случаев (послеоперационная ликворея у 1, инфекции в области хирургического вмешательства у 3) и 1 летальный исход. Во всех случаях удалось купировать развитие указанных нежелательных явлений. Летальный исход зарегистрирован

**Таблица 4.** Локализация и патоморфологическая характеристика интрадуральных опухолей спинного мозга

Локализация опухолей	Количество пациентов, <i>n</i>
Шейный отдел	106
Грудной отдел	37
Поясничный отдел	134
<i>Патоморфологическая характеристика опухолей</i>	
Шванномы (I степень по ВОЗ)	58
Менингиомы (I/II степени по ВОЗ)	56 (I степень по ВОЗ); 14 (II степени по ВОЗ)
Эпендимомы (I/II степени по ВОЗ)	11 (I степень по ВОЗ); 2 (II степени по ВОЗ)
Интрадуральные метастазы	4
Астроцитомы (I степень по ВОЗ)	8
Арахноидальные кисты	7
Гемангиобластомы	6
Дермоидные кисты	8
Нейрофибромы	13
Герминомы	7
Другие гистологические варианты*	83

*Примечание.* \* — липомы, нейробластомы, тератомы, олигодендроглиомы, меланоцитомы. ВОЗ — Всемирная организация здравоохранения.

у пациента после выполнения микронеурхирургического удаления интрадурального экстрамедуллярного объемного образования (невринома) на уровне тел позвонков L<sub>III</sub> и L<sub>IV</sub> и был обусловлен массивной двухсторонней тромбозомболией долевых ветвей легочных артерий.

**Обсуждение**

В настоящем исследовании нами продемонстрированы отдаленные результаты хирургического лечения большой группы пациентов с интрадуральными опухолями спинного мозга с учетом влияния различных факторов на исходы выполненных оперативных вмешательств. Необходимо отметить, что подобные клинические серии единичны, а результаты их во многом неоднозначны. Так, в исследовании М. Abd-El-Barr с соавт. [9] показано, что частота встречаемости менигиом и шванном среди всех интрадуральных экстрамедуллярных опухолей спинного мозга составляет 57,2 и 11,6% соответственно, при этом спинальные менингиомы в 0,34 раза чаще встречаются у лиц женского пола. В сообщении Н. Westwick с соавт. [10], посвященном эпидемиологии спинальных опухолей в Канаде, отмечено, что менингиомы составляют до 30,7% всех интрадуральных опухолей спинного мозга, при этом данная группа опухолей встречается у 19,7% мужчин и 80,7% женщин. D. Samartzis с соавт. [4] указывают, что частота встречаемости глиом составляет 80% среди всех интрамедуллярных опухолей спинного мозга. В свою очередь, астроцитомы и эпендимомы встречаются соответственно в 60–70 и 30–40% случаев всех спинальных глиом. Полученные нами данные о частоте встречаемости различных гистологических вариантов интрадуральных опухолей спинного мозга в целом согласуются с результатами указанных исследований, но наиболее близки к данным Н. Westwick с соавт. [10].

Согласно результатам настоящего исследования, у большей части пациентов отмечены хорошие клиничко-неврологические исходы хирургического лечения интрадуральных спинальных опухолей в отдаленном послеоперационном периоде, что соответствовало 1–2-й степени неврологического дефицита по модифицированной шкале McCormick. Кроме того, более 90% пациентов отметили уровень субъективной удовлетворенности выполненным оперативным вмешательством как хороший и отличный. Полученные данные также согласуются с результатами других клинических серий [4, 5, 10, 11, 18]. Мы считаем, что достижение максимально возможной степени резекции опухолевой ткани позволяет улучшить клиничко-неврологические исходы у данной группы пациентов. Это объясняется тем, что выполнение радикального оперативного вмешательства позволяет снизить риск рецидива роста опухоли, необходимость повторных операций, а также риск повреждения вещества спинного мозга и повышения

степени неврологического дефицита. Так, в нашей клинической серии повторные операции выполнены в 1 случае у пациентки с атипической менингиомой. В общей сложности пациентке выполнено 4 оперативных вмешательства по поводу рецидива атипической менингиомы на уровне тел позвонков L<sub>1</sub> и L<sub>11</sub>. После каждой выполненной операции степень неврологического дефицита прогрессировала и достигла 4-го уровня по шкале McCormick. По этой причине микронейрохирургическое удаление интрадуральных спинальных опухолей с достижением максимально возможной степени резекции позволяет снизить риск их рецидива и улучшить качество жизни указанной группы пациентов. Данное мнение полностью согласуется с результатами исследований M. Nambiar с соавт. [12] и Z. Ng с соавт. [19]. Тем не менее анализ влияния степени резекции опухоли на исходы хирургического лечения пациентов с интрадуральными спинальными опухолями не показал достоверных результатов.

Несмотря на преобладание хороших и отличных результатов хирургического лечения пациентов с интрадуральными опухолями спинного мозга, у 8/244 (3,27%) пациентов с интрадуральными экстремедулярными объемными образованиями отмечены удовлетворительные и неудовлетворительные исходы (4–5-я степень по шкале McCormick). Однако к 36-му мес наблюдения у 7 пациентов неврологический дефицит частично регрессировал до 2–3-й степени по модифицированной шкале McCormick, лишь в 1 случае неврологическая симптоматика осталась на прежнем уровне в виде нижней параплегии с нарушением функций кишечника и мочевого пузыря. Необходимо отметить, что во всех указанных случаях опухоль спинного мозга локализовалась на уровне грудных сегментов спинного мозга. Известно, что грудные сегменты спинного мозга, в особенности на уровне Th<sub>5–6</sub>, имеют плохое коллатеральное кровоснабжение и в большей степени подвержены ишемии во время выполнения операции. Необходимо помнить о возможности развития данного нежелательного явления у пациентов с интрадуральными опухолями грудной локализации во время предоперационного планирования.

Применение интраоперационного нейрофизиологического мониторинга является обязательным методом оценки состояния вещества спинного мозга при выполнении оперативных вмешательств по поводу интрадуральных спинальных опухолей, что подтверждается отечественными и зарубежными клиническими рекомендациями. Полученные нами результаты исследования достоверно показывают, что использование интраоперационного нейрофизиологического мониторинга и степень операционно-анестезиологического риска по шкале ASA влияют на клинико-неврологические исходы хирургического лечения пациентов с интрадуральными опухолями спинного мозга. С другой стороны, в исследовании Z. Ng с соавт. [19] показано, что применение нейрофизиологического мониторинга не влияет на исходы хирургического лечения данной группы пациентов, однако авторы акцентируют внимание на достижении максимально возможной степени резекции опухоли. C. Fisahn с соавт. [20] в своей клинической серии отметили, что на клинико-неврологические исходы хирургического лечения пациентов с интрадуральными спинальными опухолями достоверно влияют следующие факторы: возраст старше 65 лет и степень анестезиологического риска по шкале ASA, что в целом подтверждает результаты выполненного нами исследования.

Таким образом, тщательное предоперационное планирование для пациентов с интрадуральными опухолями спинного мозга с комплексной оценкой соматического

статуса, данных МР-изображений в различных срезах и режимах, топографо-анатомических особенностей локализации объемных образований, а также применение интраоперационного нейрофизиологического мониторинга и достижение максимально возможной степени резекции опухолевой ткани на этапе выполнения микронейрохирургического удаления последней позволяет получить преимущественно хорошие клинико-неврологические исходы у данной группы пациентов в ближайшем и отдаленном послеоперационных периодах наблюдения.

### Ограничения исследования

Настоящее исследование имеет ряд ограничений, которые необходимо обозначить. Во-первых, исследование носит ретроспективный характер, что не могло не повлиять на качество анализа собранного материала. Во-вторых, имела место существенная разница между количеством пациентов с интрадуральными экстремедулярными и интрадуральными интрамедулярными опухолями спинного мозга, что связано с низкой частотой встречаемости последних в популяции. Данный факт не позволяет произвести сравнительный анализ указанных групп пациентов. И, в-третьих, в работе не учитывались патоморфологические и иммуногистохимические особенности интрадуральных спинальных опухолей и их влияние на клинико-неврологические исходы хирургического лечения пациентов.

### Заключение

Проведенное исследование продемонстрировало, что в большинстве случаев хирургического лечения пациентов с интрадуральными опухолями спинного мозга в отдаленном периоде отмечены хорошие и отличные результаты, что подтверждается регрессом степени неврологического дефицита по модифицированной шкале McCormick. Анализ влияния различных факторов на клинико-неврологические исходы у исследуемой группы пациентов показал, что применение интраоперационного нейрофизиологического мониторинга и степень операционно-анестезиологического риска по шкале ASA оказывают достоверное влияние. Несмотря на то, что нами не отмечено статистически значимого влияния степени резекции опухолевой ткани на клинические исходы хирургического лечения пациентов, мы рекомендуем выполнять оперативное вмешательство по поводу интрадуральных спинальных опухолей с достижением максимально возможной степени резекции. Тем не менее данная рекомендация не должна входить в противоречие с классическим принципом нейроонкологии, сформулированным основателем отечественной нейрохирургии Н.Н. Бурденко, — «выполнение операции в пределах физиологической дозованности». Безусловно, необходимо проведение дальнейших крупных мультицентровых исследований на большем количестве пациентов с различными гистологическими вариантами интрадуральных опухолей спинного мозга.

### Источник финансирования

Исследование выполнено при поддержке гранта Российского научного фонда (проект № 14-32-00006).

### Конфликт интересов

Авторы данной статьи подтвердили отсутствие конфликта интересов, о котором необходимо сообщить.

ЛИТЕРАТУРА

- Bhat AR, Kirmani AR, Wani MA, Bhat MH. Incidence, histopathology, and surgical outcome of tumors of spinal cord, nerve roots, meninges, and vertebral column — data based on single institutional (Sher-i-Kashmir Institute of Medical Sciences) experience. *J Neurosci Rural Pract.* 2016;7(3):381–391. doi: 10.4103/0976-3147.181489.
- Zadnik PL, Gokaslan ZL, Burger PC, Bettgowda C. Spinal cord tumours: advances in genetics and their implications for treatment. *Nat Rev Neurol.* 2013;9(5):257–266. doi: 10.1038/nrneurol.2013.48.
- Behmanesh B, Gessler F, Quick-Weller J, et al. Regional spinal cord atrophy is associated with poor outcome after surgery on intramedullary spinal cord ependymoma: a new aspect of delayed neurological deterioration. *World Neurosurg.* 2017;100:250–255. doi: 10.1016/j.wneu.2017.01.026.
- Samartzis D, Gillis CC, Shih P, et al. Intramedullary spinal cord tumors: part I — epidemiology, pathophysiology, and diagnosis. *Global Spine J.* 2015;5(5):425–435. doi: 10.1055/s-0035-1549029.
- Lee SM, Cho YE, Kwon YM. Neurological outcome after surgical treatment of intramedullary spinal cord tumors. *Korean J Spine.* 2014;11(3):121–126. doi: 10.14245/kjs.2014.11.3.121.
- Hirano K, Imagama S, Sato K, et al. Primary spinal cord tumors: review of 678 surgically treated patients in Japan. A multicenter study. *Eur Spine J.* 2012;21(10):2019–2026. doi: 10.1007/s00586-012-2345-5.
- Бывальцев В.А., Сороковиков В.А., Дамдинов Б.Б., и др. Факторы, влияющие на исход хирургического лечения экстрамедуллярных опухолей спинного мозга: мультицентровое исследование // *Вопросы нейрохирургии им. Н.Н. Бурденко.* — 2014. — Т.78. — №6 — С. 15–23. [Byvaltsev VA, Sorokovikov VA, Damdinov BB, et al. Factors affecting the outcome of surgical management for extramedullary spinal cord tumors: a multicenter study. *Voprosy neurokhirurgii imeni N.N. Burdenko.* 2014;78(6):12–23. (In Russ).] doi: 10.17116/neiro201478615-23.
- Кушель Ю.В., Белова Ю.Д., Текоев А.Р. Интрамедуллярные опухоли спинного мозга и нейрофиброматоз // *Вопросы нейрохирургии им. Н.Н. Бурденко.* — 2017. — Т.81. — №1 — С. 70–73. [Kushel' YuV, Belova YuD, Tekoev AR. Intramedullary spinal cord tumors and neurofibromatosis. *Voprosy neurokhirurgii imeni N.N. Burdenko.* 2017;81(1):70–73. (In Russ).] doi: 10.17116/neiro201780770-73.
- Abd-El-Barr MM, Huang KT, Moses ZB, et al. Recent advances in intradural spinal tumors. *Neuro Oncol.* 2017. Forthcoming. doi: 10.1093/neuonc/nox230.
- Westwick HJ, Shamji MF. Effects of sex on the incidence and prognosis of spinal meningiomas: a Surveillance, Epidemiology, and End Results study. *J Neurosurg Spine.* 2015;23(3):368–373. doi: 10.3171/2014.12.spine.14974.
- Bellut D, Burkhardt J-K, Mannion AF, Porchet F. Assessment of outcome in patients undergoing surgery for intradural spinal tumor using the multidimensional patient-rated Core Outcome Measures Index and the modified McCormick Scale. *Neurosurg Focus.* 2015;39(2):E2. doi: 10.3171/2015.5.focus15163.
- Nambiar M, Kavar B. Clinical presentation and outcome of patients with intradural spinal cord tumours. *J Clin Neurosci.* 2012;19(2):262–266. doi: 10.1016/j.jocn.2011.05.021.
- Slyno Y, Zozulya Y, Al-Qashqish I. Surgical treatment of ventral and ventrolateral intradural extramedullary tumors of craniovertebral and upper cervical localization. *Asian J Neurosurg.* 2011;6(1):18. doi: 10.4103/1793-5482.85629.
- Бывальцев В.А., Ступак В.В., Степанов И.А., Кичигин А.И. Применение коэффициента диффузии в предоперационной оценке пролиферативного потенциала опухолей позвоночного канала // *Хирургия позвоночника.* — 2017. — Т.14. — №3 — С. 93–99. [Byvaltsev VA, Stupak VV, Stepanov IA, Kichigin AI. Application of the apparent diffusion coefficient in preoperative assessment of the proliferative potential of spinal tumors. *Hirurgiâ pozvonochnika.* 2017;14(3):93–99. (In Russ).] doi: 10.14531/ss2017.3.93-99.
- Коновалов Н.А., Шевелев И.Н., Назаренко А.Г., и др. Применение минимально инвазивных доступов для удаления интрадуральных экстрамедуллярных опухолей спинного мозга // *Вопросы нейрохирургии им. Н.Н. Бурденко.* — 2014. — Т.78. — №6 — С. 24–36. [Konovalov NA, Shevelev IN, Nazarenko AG, et al. The use of minimally invasive approaches to resect intradural extramedullary spinal cord tumors. *Voprosy neurokhirurgii imeni N.N. Burdenko.* 2014;78(6):24–36. (In Russ).] doi: 10.17116/neiro201478624-36.
- Louis DN, Ohgaki H, Wiestler OD, Cavenee WK. *World Health Organization histological classification of tumours of the central nervous system.* Lyon: International Agency for Research on Cancer; 2007.
- Williams J. The Declaration of Helsinki and public health. *Bull World Health Organ.* 2008;86(8):650–651. doi: 10.2471/blt.08.050955.
- Byvaltsev VA, Damdinov BB, Belykh EG, et al. [Neurosurgical outcomes of intradural extramedullary spinal tumors in 97 cases: Siberian experience. (In Japanese).] *No Shinkei Geka.* 2017;45(9):781–787. doi: 10.11477/mf.1436203592.
- Ng Z, Ng S, Nga V, et al. Intradural spinal tumors — review of postoperative outcomes comparing intramedullary and extramedullary tumors from a single institution's experience. *World Neurosurg.* 2018;109:e229–e232. doi: 10.1016/j.wneu.2017.09.143.
- Fisahn C, Sanders FH, Moisi M, et al. Descriptive analysis of unplanned readmission and reoperation rates after intradural spinal tumor resection. *J Clin Neurosci.* 2017;38:32–36. doi: 10.1016/j.jocn.2016.12.013.

КОНТАКТНАЯ ИНФОРМАЦИЯ

**Бывальцев Вадим Анатольевич**, доктор медицинских наук, главный нейрохирург Дирекции здравоохранения ОАО «РЖД»; руководитель Центра нейрохирургии Дорожной клинической больницы на ст. Иркутск-Пассажи́рский ОАО «РЖД-Медицина»; заведующий курсом нейрохирургии Иркутского государственного медицинского университета; заведующий научно-клиническим отделом нейрохирургии Иркутского научного центра хирургии и травматологии; профессор кафедры травматологии, ортопедии и нейрохирургии Иркутской государственной медицинской академии последипломного образования; ведущий научный сотрудник Института ядерной физики им. Г.И. Будкера  
 Адрес: 664082, Иркутск, ул. Боткина, д. 10, тел.: +7 (3952) 63-85-28, e-mail: byval75vadim@yandex.ru, SPIN-код: 5996-6477, ORCID: http://orcid.org/0000-0003-4349-7101

**Степанов Иван Андреевич**, аспирант курса нейрохирургии Иркутского государственного медицинского университета  
 Адрес: 664003, Иркутск, ул. Красного Восстания, д. 14, тел.: +7 (3952) 63-88-30, e-mail: edmoilers@mail.ru, SPIN-код: 5485-5316, ORCID: http://orcid.org/0000-0001-9039-9147

**Бельх Евгений Георгиевич**, ассистент курса нейрохирургии Иркутского государственного медицинского университета  
 Адрес: 664082, Иркутск, ул. Боткина, д. 10, тел.: +7 (3952) 63-85-28, e-mail: e.belykh@yandex.ru, SPIN-код: 4191-8687, ORCID: http://orcid.org/0000-0003-2060-5739

**Алиев Марат Амангелдиевич**, докторант курса нейрохирургии Иркутского государственного медицинского университета  
 Адрес: 050006, Алма-Ата (Казахстан), мкр. Калкаман, д. 20, тел.: +7 (7272) 28-07-77, e-mail: a.marat.a0903@mail.ru, SPIN-код: 1138-9307