

Prototipo de fonendoscopio digital

Yesid Santafé Ramón*, Wilson Gamboa** y Yully Gamboa Contreras****

* Ingeniero electrónico, docente cátedra programa Ingeniería electrónica UNISANGIL

** Ingeniero electrónico, Director grupo de investigación IDENTUS.

*** Ingeniera electrónica.

wgamboa@unisangil.edu.co

Palabras clave: fonendoscopio, ruidos cardiacos, instrumentación electrónica

Key words: stethoscope, heart sounds, electronic instrumentation

Resumen

La auscultación es la primera herramienta de análisis que se emplea para evaluar el estado funcional del corazón y es el primer indicador utilizado para remitir el paciente al especialista. En este proyecto se desarrolló un estetoscopio digital, el cual captura, amplifica y filtra la señal a través de una tarjeta electrónica que, a su vez, transmite la señal digitalizada al software en un pc, el cual adquiere, filtra, almacena y analiza los sonidos auscultados. El fin es proporcionar al personal médico una ayuda diagnóstica, objetiva y confiable; que mejore notablemente la confiabilidad de la técnica auscultatoria y que se pueda emplear en aplicaciones de telemedicina.

Abstract

Auscultation is the first analysis tool that is used to evaluate the functional status of heart and is the first indicator used to refer the patient to a specialist. This project developed a digital stethoscope, which captures, amplifies and filters the signal through an electronic card that, in turn, transmits the digitized signal to the software on a PC, which acquires, filters, stores and analyzes auscultation sounds. The aim is to provide a diagnostic aid medical personnel, objective and reliable, that greatly improve the reliability of auscultatory technique and can be used in telemedicine applications.

I. INTRODUCCIÓN

Las ondas acústicas producidas por la acción mecánica del corazón son conocidas como ruidos cardíacos o sonidos del corazón. Los eventos mecánicos asociados al ciclo cardíaco incluyen la contracción muscular, apertura y cierre de válvulas y flujo de sangre, los cuales pueden producir energía acústica. Los sonidos son eventos cortos, en forma de impulsos, que representan transiciones dentro de las diferentes fases hemodinámicas del ciclo. Los sonidos del corazón son afectados y alterados de algún modo por muchas enfermedades cardíacas. Un diagnóstico a tiempo puede evitar que una condición patológica empeore. El análisis de los sonidos del corazón puede proveer información necesaria del curso del ciclo cardíaco que sirva tanto en el diagnóstico de enfermedades como en el entendimiento de las mismas y del funcionamiento del corazón. La auscultación de los sonidos del corazón da una valoración clínica acerca del funcionamiento integral del corazón de una manera no invasiva.

Debido a que la descripción clínica sobre la condición del corazón es subjetiva, ya que depende fuertemente de la capacidad auditiva, entrenamiento y experiencia del médico; se presenta una alternativa tecnológica de auscultación que busca a futuro evitar el factor subjetivo, mediante caracterizaciones y análisis futuros de las señales. El prototipo de fonendoscopio digital capta, acondiciona y entrega una señal sonora sobre el comportamiento del corazón, que brindará al especialista una alternativa tecnológica.

II. MARCO CONCEPTUAL

A. *Técnica Auscultatoria*

La importancia de la auscultación cardíaca se mantuvo hasta principios de los 80, cuando un médico entrenado podía obtener un diagnóstico definitivo del paciente tras una exploración y auscultación concienzuda. A menudo se podían predecir los gradientes de presión a través de una válvula, la benignidad de un soplo funcional en un niño, o el grado de comunicación interauricular o interventricular.

Durante los últimos 20 años, la importancia de la auscultación cardíaca ha disminuido frente al espectacular avance de otras técnicas diagnósticas de alta tecnología (ecocardiografía bidimensional, etc.). Estudios [5,6] revelan que sólo el 20% de los eventos cardíacos significativos son reconocidos correctamente mediante auscultación, o que la exactitud diagnóstica de la habilidad auscultatoria en residentes en pediatría, contrastada con análisis ecocardiográficos, es del 33% [6]. Aunque estas técnicas permiten obtener diagnósticos mucho más fiables que la auscultación, se trata de técnicas costosas no disponibles en la mayoría de los ambulatorios cardiológicos, así como en la totalidad de Centros de Atención Primaria. En otras ocasiones se trata de técnicas invasivas, cuya aplicación al paciente viene limitada por la influencia negativa que pueden tener sobre éste.

Sin embargo, la auscultación sigue siendo aún la primera herramienta de análisis que se emplea para evaluar el estado funcional del corazón y de otros órganos como el pulmón, los intestinos.etc., y el primer indicador utilizado para remitir el paciente al especialista. En ella, el médico trata de identificar y analizar separadamente los diferentes ruidos que componen el ciclo cardíaco, realizando después una síntesis de las características extraídas. Además, muchas condiciones patológicas del sistema cardiovascular se reflejan en los sonidos y soplos cardíacos generados antes de manifestarse en otras señales como el ECG (electrocardiograma).

B. Fonocardiografía

La Fonocardiografía es una rama de la cardiología que consiste en el estudio de los ruidos cardiacos, es decir, de las vibraciones producidas por el aparato cardiovascular en el espectro de frecuencias perceptibles por el oído humano y su sincronización con señales electrocardiográficas, o el registro de los sonidos cardiacos desarrollada para mejorar los resultados obtenidos con el estetoscopio acústico tradicional.

Mediante el fonocardiograma, las ondas sonoras procedentes del latido cardíaco pueden ser captadas, registradas, medidas y representadas gráficamente usando la instrumentación adecuada. El fonocardiograma permite documentar la temporización, intensidad relativa, frecuencia, calidad, tono, timbre y localización precisa de las diferentes componentes del sonido cardíaco, de una forma objetiva y repetible.

C. Sonidos Cardiacos

Los sonidos cardiacos normales se denominan S1 y S2. S1 corresponde al comienzo de la sístole (donde los ventrículos están relajados). S2 señala el final de la sístole y el comienzo de la diástole (donde los ventrículos están contraídos). Ver figura 1.

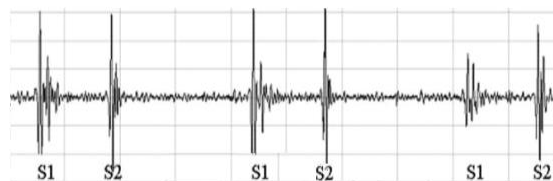


Fig. 1. Señal fonocardiográfica normal

Estos sonidos S1 y S2 se producen cuando las válvulas se cierran. Debido a que el corazón está dividido en una parte izquierda y otra derecha, algunas veces estos sonidos están desdoblados (el más audible es un S2 desdoblado producido cuando los ventrículos derecho e izquierdo se contraen con una diferencia de tiempo muy breve). Este hallazgo es normal en muchas personas, pero en ocasiones puede indicar una anomalía, tal como un agrandamiento de uno de los ventrículos.

D. Focos de Auscultación

Existen cuatro focos de auscultación tradicionales para cada válvula cardíaca, tal como lo vemos en la figura 2.

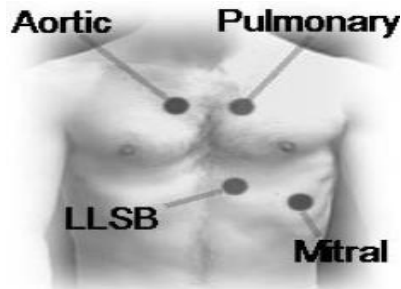


Fig. 2. Focos de Auscultación

- Aórtico (zona de la válvula aórtica): segundo espacio intercostal derecho, en el borde esternal derecho.
- Pulmonar (zona de la válvula pulmonar): segundo espacio intercostal izquierdo, en el borde esternal izquierdo.
- Tricúspide: cuarto espacio intercostal izquierdo, en la parte inferior del borde esternal izquierdo.
- Mitrál o apical: en el ápex cardíaco, en el quinto espacio intercostal izquierdo, línea medioclavicular.

E. Estetoscopio

El instrumento utilizado clásicamente para captar los sonidos cardíacos es el estetoscopio o fonendoscopio (figura 3), que tiene por objeto transmitir los sonidos cardíacos con la menor distorsión y pérdida de amplitud posible. Consta de una “campana” y de un “diafragma”, que pueden ser intercambiados de forma reversible. El diafragma y la campana tienen diferentes propiedades acústicas, lo que permite compensar la relativa insensibilidad del oído humano a bajas frecuencias.




Fig. 3. Estetoscopio

III. ETAPAS DEL PROTOTIPO

Para captar la señal auscultada se necesita un transductor que transforme la onda acústica en una señal eléctrica proporcional. Para ello se utiliza un micrófono piezo-cerámico. Dado que la señal eléctrica obtenida suele tener amplitud muy baja, se realiza una etapa preamplificadora seguida de un filtrado activo para adecuar la señal en su espectro de frecuencia, y así pueda ser registrada y grabada en el PC, como lo indica el diagrama de la figura 4.

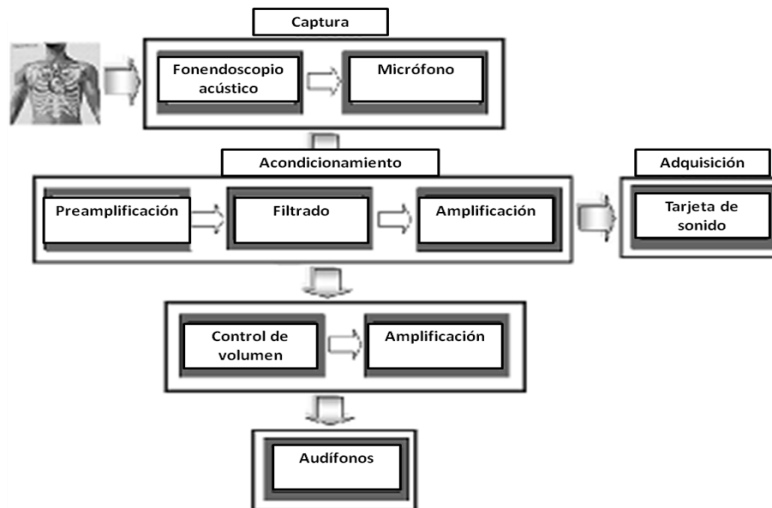


Fig. 4. Digrama en Bloques.

A. Acondicionamiento de la señal

En esta etapa se utilizan amplificadores de instrumentación, los cuales son componentes de gran importancia en los sistemas de bioinstrumentación; sus características deben ajustarse a las condiciones impuestas por la señal a amplificar y al entorno físico de aplicación.

Para preamplificar y amplificar estas señales fue utilizado el amplificador de instrumentación AD620, el cual es un amplificador de bajo ruido y alta relación de rechazo en modo común CMRR (mínimo 100dB a una $G=10$) (ver figura 5). Este amplificador de instrumentación está basado en la configuración de tres amplificadores operacionales. La ganancia que proporciona el AD620 se ajusta mediante una resistencia externa entre el pin 1 y 8.

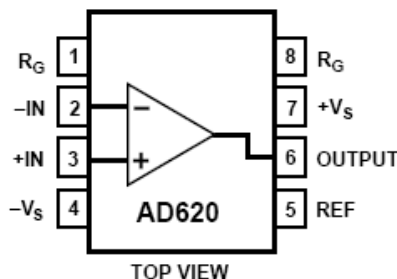


Fig. 5. Amplificador de Instrumentación

Al hacer la implementación del filtro diseñado, se obtuvo una muy buena respuesta; ésta se puede observar en las siguientes gráficas (figuras 6, 7, 8 y 9) obtenidas en el osciloscopio, en las que se muestra el comportamiento del filtro a frecuencias de 10Hz, 29Hz, 2kHz y 2,9KHz.

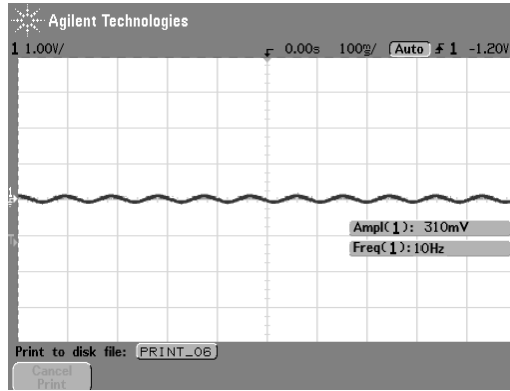


Fig. 6. Respuesta a Frecuencia de 10Hz

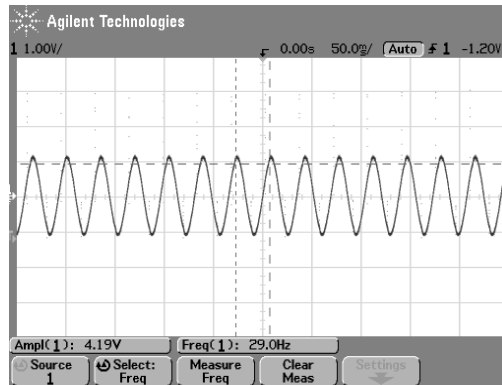


Fig. 7. Respuesta a Frecuencia de 29Hz

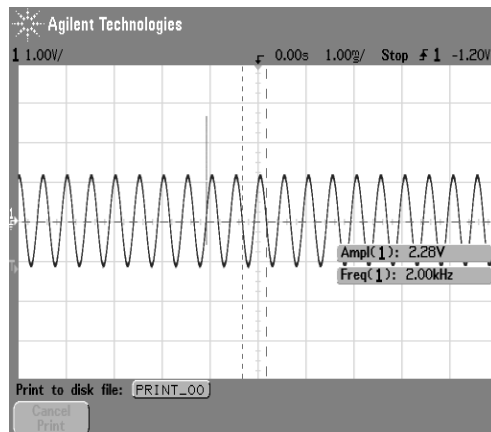


Fig. 8. Respuesta a Frecuencia de 2kHz

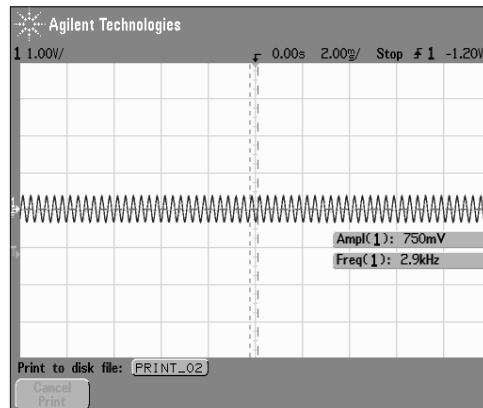


Fig. 9. Respuesta a Frecuencia de 2.9KHz

Al implementarse el circuito y al auscultar la señal cardiaca, estas fueron las señales resultantes obtenidas en el osciloscopio (ver figuras 10 y 11):

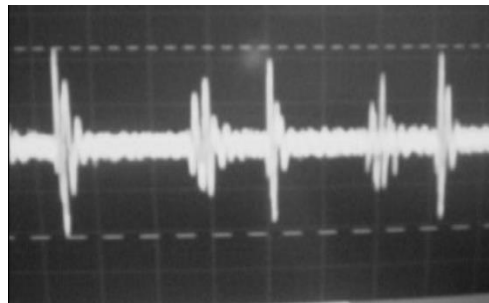


Fig. 10. Señal fonocardiográfica obtenida

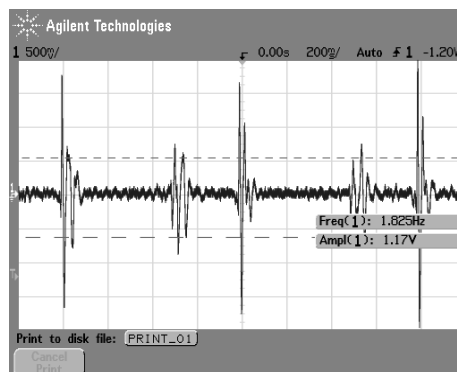


Fig. 11. Señal fonocardiográfica en osciloscopio digital

Al ser comparadas estas señales adquiridas con un patrón de señal fonocardiográfica (figura 12), se obtienen resultados satisfactorios. Se calibró la ganancia del amplificador de instrumentación con

varias muestras tomadas de niños, mujeres, hombres (jóvenes) y adultos mayores para ajustar adecuadamente la señal.

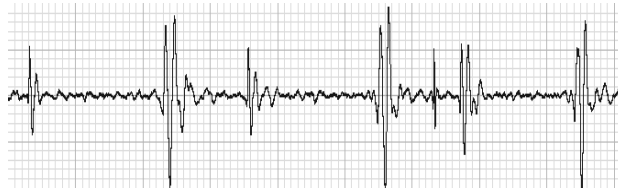


Fig. 12. Patrón de Señal fonocardiográfica

B. Diseño Software

Se desarrolló una interfaz gráfica en el software LabView, que brinda la posibilidad de almacenamiento de signos vitales (sonidos) primarios en el PC, lo cual permite la reproducción, amplificación o reducción del sonido cuando el médico lo requiera; a su vez, se observa el patrón de la señal en el tiempo y frecuencia, lo que permite extraer una mayor información de la señal auscultada.

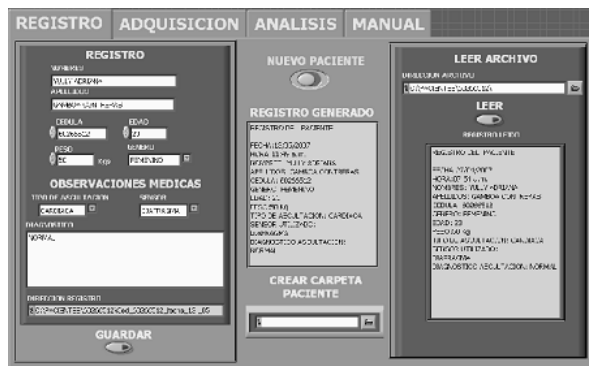


Fig 13. Etapa de Registro

Como se observa en la figura 13, esta interfaz se encarga de adquisición de datos del paciente como: nombre, apellidos, sexo, cédula, edad, peso, fecha, hora del registro, la zona auscultar y el diagnóstico médico.

C. Adquisición

En esta etapa, como se puede ver en la figura 14, la señal es capturada y filtrada automáticamente de acuerdo al tipo de auscultación y al tipo de sensor seleccionado en el registro del paciente. Estos datos son almacenados en un archivo de extensión .wav; Una vez grabada, puede ser reproducida y/o almacenada para un análisis posterior.

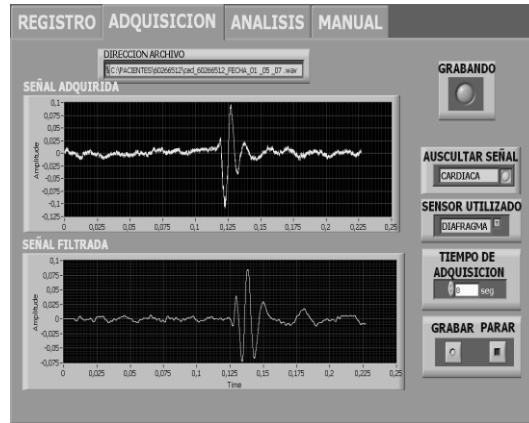

Fig. 14. Etapa de Adquisición

D. Análisis

Para analizar la señal auscultada se indica la ruta en la cual está almacenado el archivo *.wav* del paciente a analizar, se verifica el volumen del audio y se selecciona el tipo de sonido a escuchar, para que de esta forma se filtre la señal de acuerdo a su rango de frecuencia. Luego, oprimiendo el botón *reproducir*, se activa la señal acústica con su respectiva gráfica en tiempo y en frecuencia para facilitar el análisis y el diagnóstico de la señal auscultada.

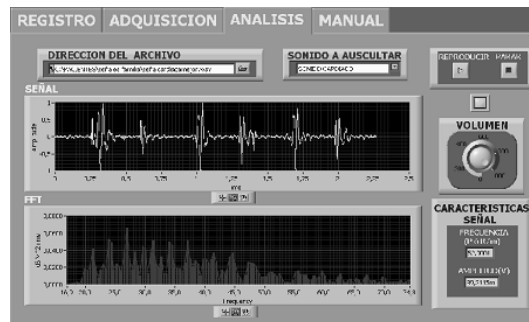


Fig 15. Etapa de Análisis

Se realizó una comparación de las señales cardiacas normales adquiridas con el prototipo diseñado, con una muestra de una señal cardiaca normal tomada por el fonendoscopio electrónico Littmann 4000 y registrado por el software de análisis del mismo llamado 3M Littmann (ver figura 16). Esta comparación refleja una alta similitud con las señales cardiacas normales adquiridas con este prototipo, como se puede observar en las gráficas 16 y 17. Además de esta comparación, se contó con la opinión de un cardiólogo, quien después de observar el comportamiento del prototipo, destacó la utilidad de éste para el pre-diagnóstico médico y para aplicaciones de telemedicina.

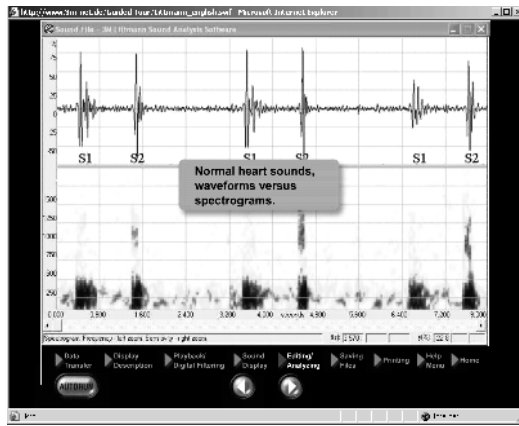


Fig 16. Señal fonocardiográfica por el fonendoscopio electrónico Littmann 4000

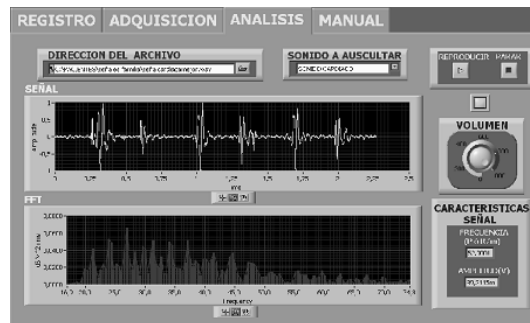


Fig 17. Señal fonocardiográfica por el prototipo fonendoscopio

IV. CONCLUSIONES

Se diseñó e implementó un prototipo de fonendoscopio digital capaz de capturar sonidos cardiacos.

Se logró que la técnica auscultatoria sea objetivada mediante el registro, almacenamiento, visualización y análisis de la señal recogida mediante el circuito diseñado, lo cual permite aumentar la confiabilidad del diagnóstico.

Se diseñó una herramienta de ayuda médica en la toma de decisiones relativas al pre-diagnóstico, la remisión del paciente al especialista y la priorización de las listas de espera para eco-cardiografía.

Este software diseñado puede ser utilizado tanto para registrar el paciente, adquirir la auscultación y analizar la señal, como para leer el registro recibido y analizar la señal enviada por un médico a través de un punto remoto en aplicaciones de telemedicina.

REFERENCIAS

- [1] Ara G. Tilkian and Mary Boudreau Conover. *Understanding Heart Sounds and Murmurs with an Introduction to Lung Sounds*. W.B. Saunders Company, 4th edition, 2001.
- [2] Faulkenberry L.M. *Introducción a los amplificadores operacionales con aplicaciones a circuitos lineales*.
- [3] National Instruments. *LabVIEW. User Manual*, July 2000.
- [4] Várady P., Wildt L., Benyó Z., Hein A. Diseño y construcción de un fonocardiógrafo digital con visualización en LabView. *Revista Ingeniería Biomédica* ISSN 1909–9762, número 1, mayo 2007, págs. 42-46. Escuela de Ingeniería de Antioquia–Universidad CES, Medellín, Colombia.
- [5] Castaño A. Delgado E. et all, Análisis Acústico sobre Señales de Auscultación Digital para la Detección de Soplos Cardíacos. <http://pisis.unalmed.edu.co>. Bogotá Colombia. Diciembre de 2007
- [6] A. Pazin-Filho, A. Schmidt y B. C. Maciel. *Ausculata cardíaca: bases fisiológicas-fisiopatológicas*. Disponible en: www.fmrp.usp.br/revista/2004/vol37n3e4/3ausculata_cardiaca.pdf
- [7] Ramirez, C. Conceptos básicos sobre bioinstrumentación. Capítulo 1. Disponible en: www.bioinstrumentacion.eia.edu.co/docs/bio/2006/Cap1.FdtosBioinstrumentacionDoc.pdf
- [8] HUMPHRE Y, Watts. Proceso de desarrollo en bioingeniería. Disponible en www.herrera.unt.edu.ar/bioingenieria/sabi/cd_2001/Resumen/031R_Ramos.pdf