# ゴルフスイングによると考えられた「下位頚椎・上位胸椎棘突起疲労骨折」の３例

中川武夫*　建部貴弘*　辻村　享**　辻村　明**　見松健太郎***

# Three cases of "Stress facture of Spinous Processes of lower Cervical vertebra" considered dure to golf swing

Takeo NAKAGAWA, Takahiro TATEBE, Toru TSUJIMURA,
Akira TSUJIMURA and Kentarou MIMATSU

## Abstract

We experienced 7 cases of Stress facture of Spinous Processes of lower Cervical Vertebra in "T" surgical hospital.

One case was caused by a traffic accident, 3 were caused from work.

Out of these 7 cases, 1 was caused by golf swing and 2 were caused by combination of golf swing and work.

We fixed Cervical vertebra 3 month by cervical orthosis and the prognosis was favorable.

## 【はじめに】

愛知県のＫ市にあるＴ外科病院で、ここ数年間で７例の「下位頚椎・上位腰椎棘突起疲労骨折」の症例を経験した。うち１例は、交通事故によるもので、３例は労働時の作業に起因すると考えられたが、１例はゴルフによるもの、２例はゴルフと労働作業の複合要因によるものと考えられる症例であった。ゴルフによる疲労骨折としては、肋骨の疲労骨折の症例は経験したが、下位頚椎・上位腰椎棘突起疲労骨折は初めての症例であったので、その経過などについて報告する。

## 【症例１】

26歳男性。平成11年４月、右肩に強い痛みがあり軽快しないとの主訴で来院、単純Ｘ－Ｐにて第７頚椎棘突起の骨折を認めた。いろいろ経過を聴取するも、外傷機転はなく、労働作業も特に下位頚椎棘突起に負担がかかるものではなかった。スポーツ経験については、３ヶ月前からゴルフをはじめ、ほぼ毎日のようにスイング練習をしているとの事であった。これらから、ゴルフスイングによる疲労骨折と判断した。

治療としては、痛みが強いため入院とし、頚椎カラーで頚部を固定し安静とした。痛みが軽減したので、３週で退院としたが、頚部への過度の負荷は避けるよう指示した。

*中京大学体育学研究科、**辻村外科病院、***吉田整形外科病院

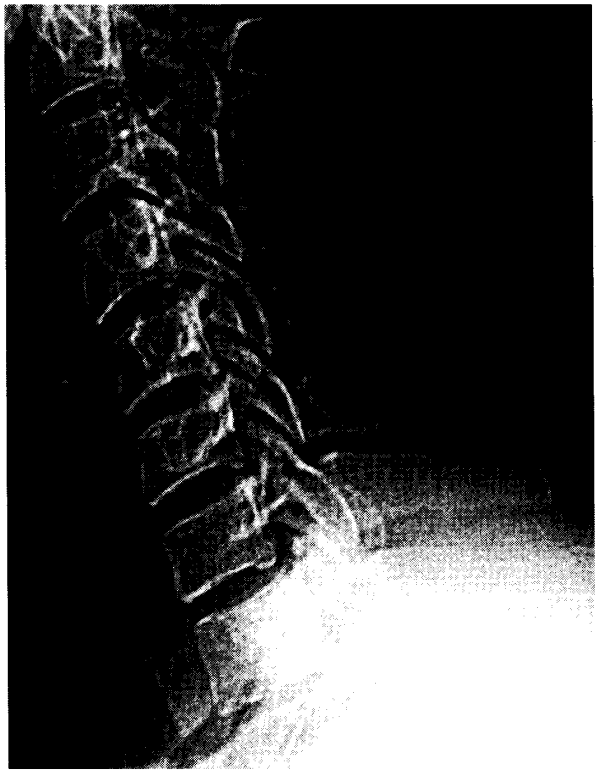

図１　症例１の初診時の単純Ｘ－Ｐ写真

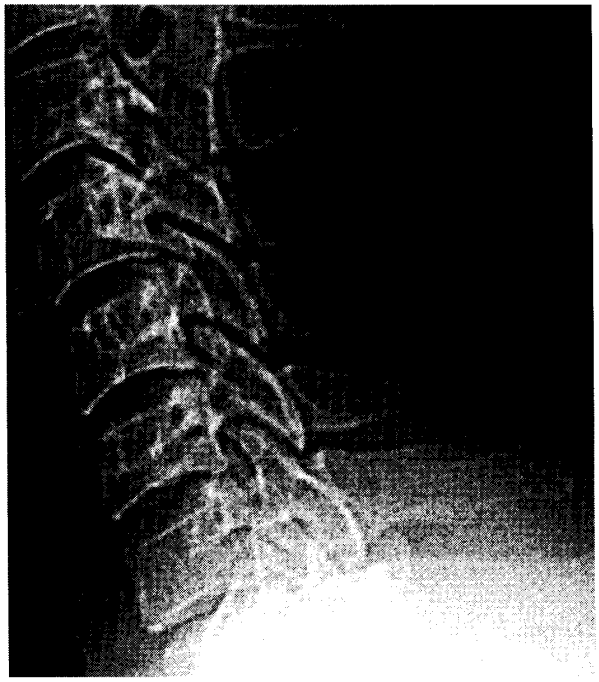

図２　症例１の８ヵ月後の単純Ｘ－Ｐ写真

８ヵ月後のＣＴでは、骨はほぼ完全に癒合していることが確認され、痛みも全く感じないとの事で、完治と判断した。

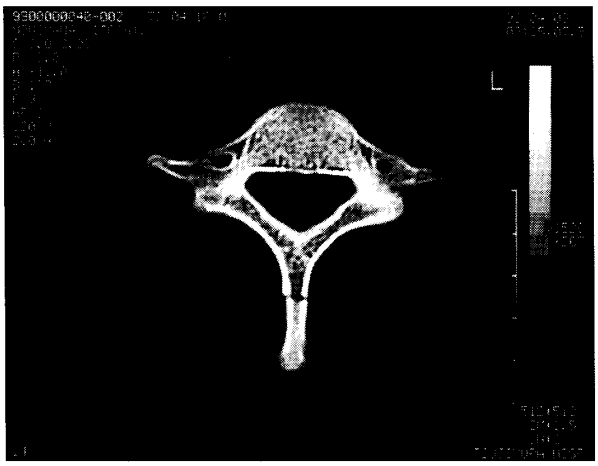

図３　症例１の初診時のＣＴ画像

## 【症例２】

34歳男性。平成15年６月、数日前から頚部に痛みが出現、軽快しないとの主訴で来院、単純Ｘ－Ｐにて第７頚椎棘突起の骨折を認めた。労働時の作業内容を確認すると、３ヶ月前からタイヤ回りの組み付け作業を行っているとの事であった。また、スポーツ活動としては、１年前からゴルフを始め、週２回、毎回300球を打っているとのことであった。もちろん、外傷の経験は無いとの事。これらから、ゴルフと仕事の作業による第７頚椎棘突起の疲労骨折と判断した。

頚部を頚椎カラーで固定し、仕事とゴルフは痛みが軽減するまで休むように指示、本人の希望で通院とし、労災の申請も見送ることとなった。

約１ヵ月半で痛みはなくなり、頚部の可動域もほぼ正常に戻った。単純Ｘ－Ｐでは、まだ骨癒合は得られていない。２ヵ月後のお盆明けから職場復帰を希望したので、無理をしないことを条件に就労を許可した。

## 【症例３】

30歳男性。平成15年６月、仕事中５リットルほど水の入ったバケツを持ったら、「ゴリッ」

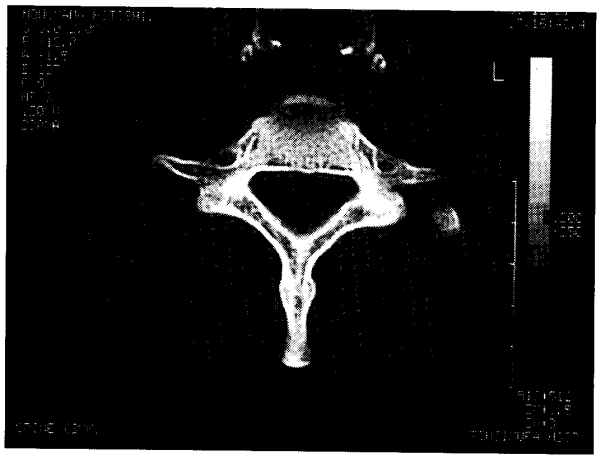

図4　症例1の8ヵ月後のCT画像

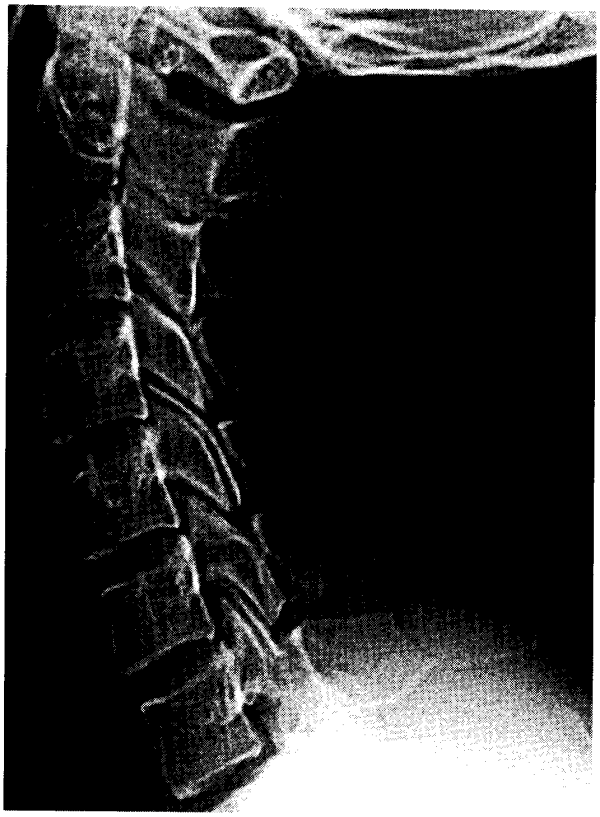

図5　症例2の初診時の単純X－P写真

と音がして、頚部から背部にかけての痛みが出現したとの主訴で来院、単純X－Pにて、第1胸椎棘突起骨折を認めた。仕事は現業であるが、作業内容からは胸椎棘突起にそれほど負荷がかかるとは考えられなかった。スポーツ活動としては、2ヶ月ほど前からゴルフを始め、週2回、1回3～400球ほど打っているとのことであった。もちろん外傷歴はないとのことであった。痛みもそれほど強くなく、本人の希望もあり、頚部を3ヶ月間カラーで固定することとした。

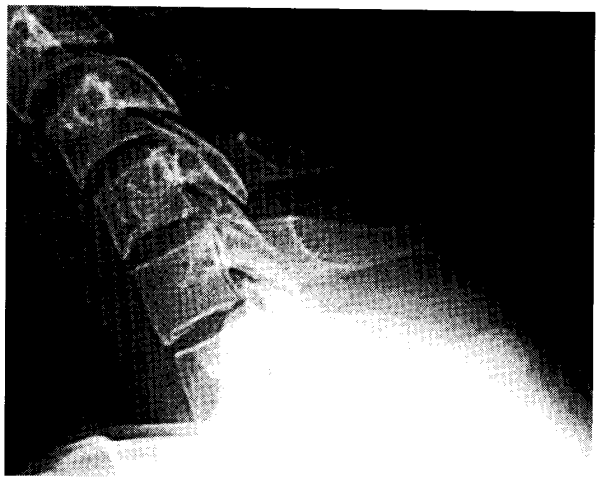

図6　症例3の初診時の単純X－P写真

約2ヵ月後の来院では、痛みも軽快し、順調に経過しているものと考えられた。その後は来院されていない。

## 【考察】

1．下位頚椎・上位胸椎棘突起骨折

自家筋力の繰り返される動作による脊椎棘突起骨折の報告は、我が国では内藤ら[1]が初めて12の症例を報告し、臨床像について詳しく報告している。

2．ゴルフによる疲労骨折

下位頚椎・上位胸椎棘突起骨折は、文献上ではTerrier等が上位胸椎棘突起骨折を報告したのが最初といわれ、1936年にDebuch[2]がスコップ作業者に多く発生する病気としてSchipper-krankheitと報告、McKellar Hall[3]は1940年にThe Journal of Bone and Joint Surgeryに「CLAY-SHOVELER'S FRACTURE」として報告した。それは、「オーストラリア西部で、湿泥を掘削する作業に従事している人に下位頚椎・上位胸椎棘突起骨折が発生している。第6頚椎、第7頚椎第1胸椎の単独、第6，7頚椎、第7頚椎第1胸椎、第2，3胸椎の骨折が見ら

れた。」としている。

ゴルフによるものとしては、1964年の浦山[4]らの「ゴルフスイングにより発生した第7頚椎棘突起骨折の1例」(整形外科15：980－983, 1964)の報告が最初といわれ、それ以降多くの報告が見られ[5-7]、ゴルフ以外のスポーツによるものも野球、テニス、ハンマー投げ、剣道などでの報告[8-10]が見られる。

ゴルフによる披露骨折としては、肋骨骨折が最も多く報告[11]されており、鎖骨も「初心者ゴルファーに生じた鎖骨疲労骨折の1例」と報告[12]されている。また、有鈎骨「ゴルフによる有鈎骨鈎骨折の3例」骨折は1回の強い外力によるものの他、頻回のストレスによる疲労骨折があると報告[13]されている。

3．治療と予後

治療は、労働作業によるものも含め、頚椎をカラーで3ヶ月固定する、痛みが強ければ安静とする、とした。2～3週で痛みが軽減した。最後までフォローできなかった症例も1例あったが、概ね2～4ヶ月で骨折部は若干の転移はあるものの骨癒合が確認されていおり、痛みが残った症例はなく、予後には問題がないと考えられた。

## 文献


1）内藤三郎ほか：筋運動ニ因スル脊椎棘突起骨折ニ就テ．日整会詩 7: 50－68、1932

2）Debuch L:Die Schipperkrankheit und irhe behandlung. Arch Orthop Unfallchir 37: 223－231, 1936

3）McKellar Hall: CLAY-SHOVELER'S FRACTURE. J. Bone and Joint Surg., 22:63－75, 1940

4）浦山晴一ほか：ゴルフスウィングによる第7頚椎棘突起骨折の1例．整形外科15：962－967，1964

5）藤野豊樹：ゴルフスウィングにより惹起したと思われる第7頚椎、第1第2胸椎棘突起骨折の1例について．臨整外4：902－905，1969

6）武藤芳照ほか：ゴルフスウィングによる第7頚椎および第1胸椎棘突起疲労骨折について．整スポーツ2：47－51，1983

7）富岡正雄ほか：ゴルフスウィングによる第1胸椎棘突起骨折の2例．　臨整外33：1121－1122，1998

8）日浦幹夫ほか：一流ボート選手に生じた肋骨疲労骨折の1例．日臨スポーツ医会誌10：137－140，2002

9）武藤芳照ほか編：スポーツと疲労骨折：南江堂、1990、東京

10）武藤芳照ほか編：疲労骨折：文光堂、1998、東京

11）武藤芳照ほか：ゴルフによる肋骨疲労骨折の4例．臨整外13：797－800，1978

12）伊達伸也他：初心者ゴルファーに生じた鎖骨疲労骨折の1例．整スポーツ11：499－502，1991

13）河原勝博ほか：ゴルフによる有鈎骨鈎骨折の3例．整形外科と災害外科48：559－562，1999