

【研究ノート】

腰背部痛における胸腰筋膜の関与

由留木裕子*, 中俣 恵美**, 池辺るり子***, 早崎 華**, 目崎 聖子****, 玄 安季*****

Participation of the thoracolumbar fascia in low back pain

Yuko Yurugi, Emi Nakamata, Ruriko Ikebe, Hana Hayasaki, Seiko Mesaki and Aki Gen

要 旨

胸腰筋膜はこれまで腰背部痛に対する関与が疑われていたにも関わらず、ほとんど注目されてこなかった。ここでは胸腰筋膜に関する文献を特に腰背部痛の発生機序に注目して考察した。本論文は腰背部痛に悩む患者の苦痛軽減に対する新しい治療指針を提供すると思われる。

Abstract

Participation of the thoracolumbar fascia in low back pain has received little attention so far despite it being implicated as one of the causes of low back pain. Here we summarize the literature on the thoracolumbar fascia emphasizing possible underlying mechanisms responsible for low back pain. This review should contribute to new evidence-base interventions to lessen the burden of patients with low back pain.

● ● ○ **Key words** 腰背部痛 low back pain / 胸腰筋膜 thoracolumbar fascia / リハビリテーション rehabilitation

はじめに

腰背部痛を有する人は極めて多く、平成 28 年国民生活基礎調査の自覚症状¹⁾に関して男性では 1 位、女性では 2 位を占めており、日常のリハビリテーションにおいても遭遇する頻度の高い症状の 1 つである。腰背部痛は原因が明らかなもの、明らかでない非特異的腰痛に分類され、どちらもリハビリテーションの主要な対象である。腰背部痛の治療としては運動療法、物理療法、徒手療法さらに集学的リハビリテーションを組み合わせることで、痛みの軽減、運動能力および

活動性の向上、生活の質の改善などを図ることが可能である。しかし、特に非特異的腰痛では多くの場合その発症部位の特定は困難なものが多く、これまで痛みの発生源として注目されてきたのは主として脊柱の構造物（椎骨、椎間板、椎間関節、周囲の靭帯）であり、背部の軟部組織は非特異的腰痛の原因として提唱はされてきたものの胸腰筋膜は腰背部痛の発生部位としてほとんど注目されてこなかった²⁾。近年、胸腰筋膜が腰背部痛の発生部位として認識され始め、この部のリハビリテーションによる疼痛緩和の効果が期待されている^{2, 3, 4)}。

受付日 2018. 8. 27 / 受理日 2018. 11. 30

*関西福祉科学大学 保健医療学部 講師 / **関西福祉科学大学 保健医療学部 准教授

長岡京病院 リハビリテーション部 / *関西福祉科学大学 附属リハビリテーション診療所

*****関西福祉科学大学 附属リハビリテーション診療所 臨床講師

本論文では胸腰筋膜に関する様々な知見から腰背部痛の発生機序を文献的に考察する。

1. 筋膜とは

筋膜 fascia は4つに分類される。1つめは浅筋膜 superficial fascia あるいは皮下筋膜 pannicular fascia である⁵⁾。皮下筋膜は皮下組織 subcutaneous tissue のことである。浅筋膜は脂肪細胞を多く含む疎性結合組織であり、皮膚の深層で全体を覆っている。2つめは深筋膜 deep fascia あるいは被包筋膜 investing fascia といわれ、全身の筋骨格系全体を覆う一続きの筋膜である。深筋膜はまた、同じくコラーゲン線維からなる個々の骨格筋を包む筋上膜（筋外膜）epimysium、筋上膜の続きで腱を包む腱膜 peritenon、靭帯や筋間中隔および骨を包む骨膜 periosteum などと境がなく連続している。深筋膜はその位置から軸筋膜 axial fascia と四肢を覆う体肢筋膜 appendicular fascia に分けられる⁶⁾。他の2つは中枢神経系を包む髄膜と内臓や胸腔や腹腔を包む胸膜や腹膜である。胸腰筋膜は上記の筋膜のうち深筋膜に属する。

深筋膜は交織密性結合組織であり、腱や腱膜、および靭帯などの平行密性結合組織とはコラーゲン線維の走行が異なる。ゆえに深筋膜は一方向だけではなく、

多方向からの張力に対して適応性がある。胸腰筋膜はそのコラーゲン線維の配列からは多層構造を持つ⁷⁾。

背部深層の筋、すなわち固有背筋は深筋膜で包まれている。この深筋膜は頸部では薄く、項筋膜となっている。胸部では棘突起から固有背筋を覆い、肋骨角に付着する薄い筋膜である。腰部では肋骨がないため固有背筋を鞘状に包んでいる。胸部と腰部の固有背筋を包んでいる筋膜は胸腰筋膜 thoracolumbar fascia と呼ばれる⁸⁾。腰部で固有背筋を包むこの筋膜はさらに前方の腰方形筋を包んでいるため、浅層の後葉から中葉そして一番深層である前葉の3層に分かれている（図1）。

従来の伝統的な解剖学書の系統解剖学的な記載では、運動器系は骨格系、関節靭帯系、筋系に分類されている。これらを連続して機械的に結合する筋膜に関してはこれまで殆ど目が向けられていないのが現状である。

2. 胸腰筋膜の肉眼解剖学

Gray's anatomy の第41版には胸腰筋膜について以下のように記載されている⁹⁾。「胸腰筋膜は背と体幹の深部の筋を覆っている。上方では前鋸筋の前方を通過し頸背部の深頸筋膜の浅層と連続している。胸部で

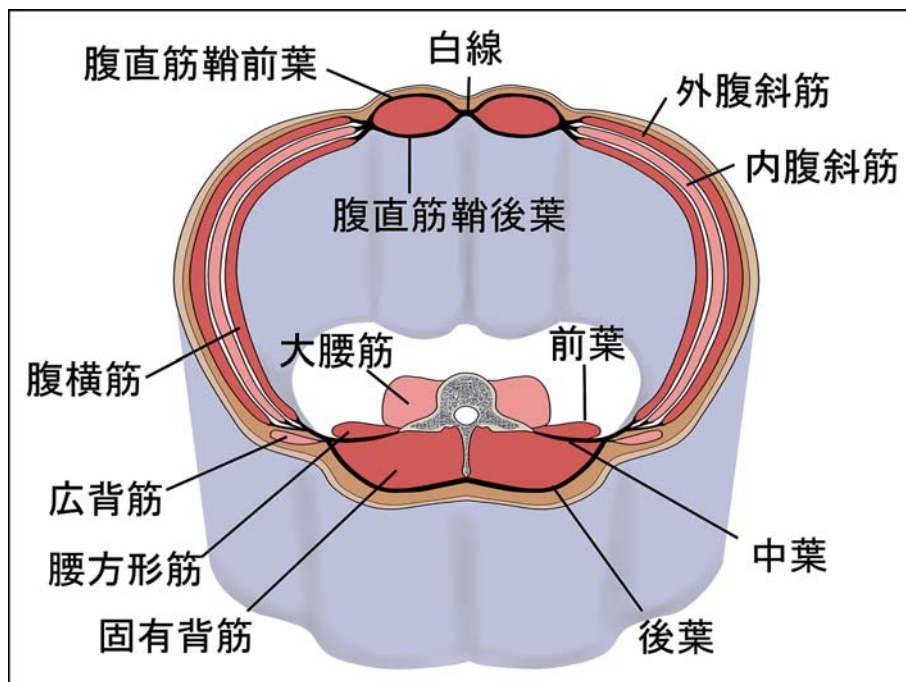


図1 胸腰筋膜（腰部での横断）

は胸腰筋膜は脊柱の伸筋群を覆う薄い線維性膜となっており、脊柱と上肢を結ぶ筋と脊柱の伸筋群を分けている。内側では胸椎の棘突起に付着し、外側では肋骨角に付着している。腰部では3層構造となっている。後葉は腰椎と仙椎の棘突起および棘上靭帯に付着している。中葉は腰椎横突起の先端と横突間靭帯に付着し、下部は腸骨稜に上部は第12肋骨の下縁と腰肋靭帯に付着している。前葉は腰方形筋を包み、内側は大腰筋の外側部の後ろで腰椎横突起の前面に付着、下部は腸腰靭帯とそれに隣接する腸骨稜に、上部では外側弓状靭帯を形成している。後葉と中葉は合わさって脊柱起立筋の外側縁で強い縫線を形づくっており、腰方形筋の外側縁では前葉と合わさって腹横筋の起始腱膜を形成している。仙骨のレベルでは後葉は後上腸骨棘と腸骨稜後部に付着し、その深部の脊柱起立筋の腱膜と融合している。Bogduck は腰部の後葉はこの筋膜の生体力学に関連して筋膜を構成するコラーゲン線維が様々に配列された2枚からなると述べている。胸腰筋膜の後葉と中葉と脊柱は集まって脊柱起立筋群を包む骨筋膜性のコンパートメントを形成している。胸腰筋膜の付着は特に腹壁の筋群との連続性と関連し、正確な詳細に関しては議論があるが腹筋群を引き上げるのに重要な役割を担っていると思われる。胸腰筋膜はまた、胴体と四肢の間の荷重移動にも重要な働きを持つようで、胸腰筋膜の伸張は広背筋、大殿筋、およびハムストリングスの作用に影響される。腰椎背筋群におけるコンパートメント症候群 *elector spinae compartment syndrome* はおそらく腰背部痛の原因の1つであろう。」

以上の解剖学的記述のうち、胸腰筋膜の腰部を図示すると図1のようになる。

今一つ、感覚神経線維と交感神経節後線維を含んだ脊髄神経後枝が胸腰筋膜を貫いて腰背部の皮膚に分布していることは重要であると思われる。

3. 胸腰筋膜の組織学と電気生理学

深筋膜には固有感覚を受容する役割のあることが提唱されている^{10, 11, 12)}。Stecco らはヒト上肢の剖検標本の組織化学的研究によって、薄い脂肪細胞層で数層に分けられた深筋膜のコラーゲン線維の層板の間に自由

神経終末、Ruffini 小体、Pacini 小体とまれに Golgi-Mazzoni 小体の存在を確認している^{11, 13)}。

胸腰筋膜の組織学的、および組織化学的研究はこれまでほとんど見られなかったが、近年になっていくつかの報告が見られる。胸腰筋膜での感覚神経線維や感覚受容器の存在を最初に報告したのは1992年のYahia らである³⁾。彼らはヒトの胸腰筋膜を組織化学的に検討し、自由神経終末のほか Ruffini 小体と Vater-Pacini 小体の存在を確認している。Hoheisel らは、ラットの胸腰筋膜に侵害受容器の存在を報告しており¹⁴⁾、また、2011年には Tesarz らが、ラットとヒトの胸腰筋膜について研究し²⁾、I. ヒトとラットの胸腰筋膜には密に感覚神経線維が分布しているが部位によってその分布密度が大きく異なること、II. ラット胸腰筋膜後葉は3層からなること、III. ラット胸腰筋膜の3層の中で最外層が最も感覚神経線維の分布が多いことを報告している。さらに、Hoheisel らは電気生理学的方法でラット腰髄の後柱二次感覚ニューロンが胸腰筋膜に分布する一次感覚ニューロンからの侵害刺激を受けていることを報告している¹⁴⁾。Mense らは、ラット胸腰筋膜に分布する自由神経終末に侵害受容器である TRPV1 受容体を確認している¹⁵⁾。

胸腰筋膜が自律性の収縮機能を示すことから¹⁶⁾、Schleip らは組織化学的に検索し、ヒトの胸腰筋膜後葉内に α 平滑筋アクチンを含む細胞の存在を確認し、これが腰背部痛の新たな原因の一つである可能性を示唆している¹⁷⁾。Schleip らはさらにブタの胸腰筋膜を用いて *in vitro* で電氣的に刺激して胸腰筋膜が収縮することを確認している¹⁷⁾。この α 平滑筋アクチンを含む細胞の同定は行われていないが、おそらく線維芽細胞に α 平滑筋アクチンが発現した、機能的には線維芽細胞のコラーゲン合成能と平滑筋細胞の中間型とみなせる筋線維芽細胞 *modified fibroblast* であろうと推測される¹⁸⁾。

4. 胸腰筋膜と骨格筋の関係

広背筋、下後鋸筋、脊柱起立筋、外腹斜筋、腹横筋、内腹斜筋などは胸腰筋膜を介して骨や靭帯に付着している。従って、これら骨格筋の収縮によって胸腰筋膜は張力を受けることになる。骨格筋は筋上膜、筋

周膜によって筋線維が束ねられている。これらの膜は筋の両端で腱あるいは腱膜と連続している。筋周膜で束ねられた個々の筋線維はさらにその周囲をコラーゲン線維網である筋内膜で包まれている。1つの筋線維を包む筋内膜は隣接する筋線維を包む筋内膜と連続し、筋線維を除くと蜂の巣のような格子状を呈する¹⁹⁾。筋内膜は筋線維と筋束を結ぶ構造物であるため、筋線維で発生した張力は筋内膜から筋周膜を経て、腱や腱膜に伝えられる。筋内膜と筋周膜は筋周膜接合板 perimyseal junctional plates で結合している²⁰⁾。

5. 胸腰筋膜の三次元的連続性

骨格筋線維の張力は筋内膜から筋周膜に伝えられ、腱あるいは腱膜を介して多くの場合は骨に達する。また筋周膜は筋上膜（筋外膜）との連続性を持ち、筋上膜は深筋膜と連続していることは上記に述べた。ヒトの胸腰筋膜は後葉、中葉、前葉の3部に分けられるが、最も浅く、胸腰部の皮下組織（浅筋膜）のすぐ深層に位置する光沢を帯びた強い後葉は胸腰椎と骨盤および下肢の間を結び付け、力を伝達する役割が強調されている²¹⁾。後葉は体の中でも最も大きな二つの筋、広背筋と大殿筋を結んでいる（図2）。胸腰筋膜後葉は大殿筋の起始部となっており、大殿筋は下部腰椎の

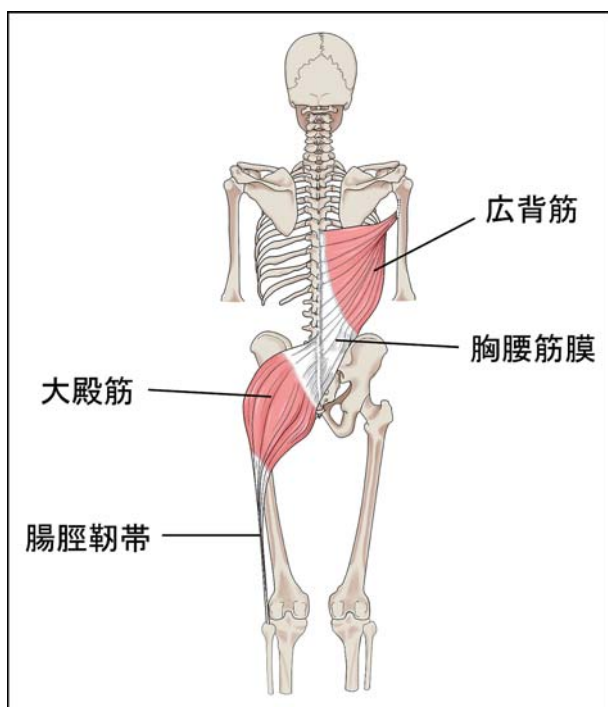


図2 胸腰筋膜と上肢および下肢の筋との連続性

棘突起から仙骨および尾骨の背面、腸骨稜後縁と坐骨結節を結ぶ仙結節靭帯、および後殿筋線より後ろの腸骨外側面を起始としており、大殿筋と中殿筋を覆う深筋膜である殿筋膜と連続する。殿筋膜は下方では大腿の筋群を包む大腿筋膜 fascia lata と連続している。さらに大殿筋は大腿筋膜外側部の肥厚部である腸脛靭帯 iliotibial tract に付着を持っている。腸脛靭帯は外側筋間中隔を介して大腿骨の下部と広い範囲で付着を持つとともに、膝関節を超えて脛骨の上端（Gerdy's 結節）に付着することから、大腿および下腿とも連続性を持つことになる²²⁾。胸腰筋膜を起始とする広背筋は上腕骨の小結節稜に停止を持つことから、後葉は一側の上肢と対側の下肢の動きを調和させる機能を持っている²¹⁾。

中葉は外腹斜筋、腹横筋と内腹斜筋を腰椎横突起に付着させる強靭な構造を持っている²²⁾。また腰椎横突起に付着する中葉は、隣り合う腰椎間ではアーチ状を呈している。約0.55 mmの暑さの中葉は前葉に比べて約5倍厚く、強い構造を持っているといわれる²³⁾。外腹斜筋、腹横筋および内腹斜筋は側腹壁を形成する筋で、これらの筋の停止腱膜は前方では腹直筋を包む腹直筋鞘となり、前腹壁の正中線で左右が結合し白線 linea alba を形成している⁸⁾（図1）。また、下端では外腹斜筋腱膜は上前腸骨棘から恥骨結節に張る単径靭帯となっている。単径靭帯は下方では大腿の筋群を包む大腿筋膜に連続している。

上述のように、胸腰筋膜は上肢と下肢を背部で結びつける中心となると同時に、腹壁を構成する構造物を背部にしっかりと固定する役割を持つことになる。従って、上肢や下肢、腹壁や背部の過度なあるいは偏った運動は全て胸腰筋膜の緊張を高めることになる。

6. 筋膜を対象とした疼痛緩和の医学的治療

現在のところ正式な病名ではないが、筋膜性疼痛症候群 myofascial pain syndrome は骨格筋を包む筋膜に由来する痛みを対象とした名称である。層構造を持つ筋膜の層間での動きの低下や、筋膜の伸張性の低下を改善するために手術も行われるが、生理食塩水注入による治療が行われることがある²⁴⁾。筋膜に限らず、痛みに関する医学的治療の多くは薬剤によるもので、先

ずはステロイド性あるいは非ステロイド性の内服薬が一般的に用いられる。これらの薬剤の作用機序に関しては他のところで述べた²⁵⁾のでここでは省略する。

7. 胸腰筋膜を対象とした 腰背部痛のリハビリテーションの現状

Langevin らは慢性的な腰背部痛を有する患者を超音波で検査し、胸腰筋膜の厚みが有意に増していることを見出した²⁶⁾。この研究に続いて同じく Langevin らは同様の患者では胸腰筋膜のせん断ひずみ shear strain が最大 20% 低下していることを報告している²⁷⁾。彼らは異常な結合組織の構造が腰背部痛の素因を作っているか、あるいは慢性の腰背部痛が原因で起こる運動パターンの変化によって異常な結合組織ができると考えている。これらの考えは様々な障害によって起る胸腰筋膜の重要な変化は線維化 fibrosis や癒着 adhesion であり、これが隣接する結合組織の動きを制限し、これに引続いて運動が制限されることによるという考えに基づいている。線維化が起こる主要な原因は、線維芽細胞の異常な活性化であると考えられている²⁸⁾。線維芽細胞は細胞外基質を構成するコラーゲンやエラスチンなどのタンパク質を産生するだけでなく、ラミニン laminin やフィブロネクチン fibronectin などの細胞接着に関するタンパク質を作り出す。線維芽細胞の働きはこれだけではなく、細胞外基質の維持、すなわちリモデリングにも関与するため、細胞外基質の分解吸収も行う。それゆえ創傷治癒にも関与するし、様々なサイトカインや成長因子を分泌することで炎症や血管新生にも関与する^{28, 29)}。強い力を伴う反復運動過多は筋膜を含む運動器系を障害するリスクファクターとなるが³⁰⁾、適度な運動や機械的な力はリモデリングを促すことで健康な運動器系を保つことは良く知られている³¹⁾。軽い刺激は線維芽細胞に働いて抗炎症作用があるが、強い刺激は反対に炎症を引き起こす^{32, 33)}。

さらに「2. 胸腰筋膜の肉眼解剖学」の項で述べたように、腰背部の皮膚に分布する感覚神経線維と交感神経節後線維を含んだ脊髄神経後枝が胸腰筋膜後葉を貫いている。従ってこの貫通部で神経の絞扼が生じると神経因性疼痛²⁵⁾が生じると考えられるが、これに関

する報告はいまだに見当たらない。

筋膜の障害に対する主要なリハビリテーションとして徒手療法がある。徒手療法の対象となる筋膜関連の障害は Schleip らによる成書に詳しく記載されている¹⁹⁾。筋膜関連の障害に共通して関連していると思われるのが、筋膜を含んだ組織の線維化や緊張増加であり、結合組織の緊張緩和が目標となる。胸腰筋膜に限っても、これまでに述べたことから腰背部痛の原因の一つが胸腰筋膜の過緊張あるいは線維化による筋膜肥厚や数層に及ぶ胸腰筋膜後葉や中葉の癒着であろうと推察できる。これらは Ball が述べているように線維芽細胞の過剰反応の結果による神経・関節の圧迫、関節可動域の減少に加え、感覚系、運動系、自律神経系の機能障害に起因する患者の疼痛、さらに精神的苦痛につながる³⁴⁾。

筋膜に対する徒手療法には筋膜誘導アプローチがある³⁵⁾。変性した筋膜組織の機能回復を主眼とするもので、特定領域を伸張・圧迫することで筋膜制限を改善させる。これ以外に、施術者によっていくつかの方法、例えば筋膜マニピュレーションや筋膜リリースなどがあるが本質的な違いはないように思える。筋膜リリースは近年良く耳にする用語であるが、結合組織をより軟らかくすることを意味する。触診によって、胸腰筋膜やその表面の浅筋膜の硬さや動きを知ることが出来るが、胸腰筋膜の肥厚部をエコーで観察して見つけ出し、集中的に介入するのも良いかもしれない²⁴⁾。

徒手療法に併用される痛み軽減のための療法としては、TENS と言われる経皮的電気神経刺激 transcutaneous electrical nerve stimulation がある。しかし、TENS は一時的な痛み軽減効果は認められているものの、根本的な治療法ではないようである³⁶⁾。他の方法としては超音波 microwave or ultrasound がある。超音波は組織に対して温熱的あるいは非温熱的に機械的な影響を与え、線維芽細胞からの成長因子やサイトカインなどの分泌を促すことで治療効果があるとされる³⁷⁾。また、超音波がラット線維芽細胞のコラーゲン産生能を上げることや、線維芽細胞の増殖を促すことは報告されている³⁸⁾。疼痛緩和に関する超音波の臨床的な効果については一般的に知られている³⁹⁾。超音波の持つ、温熱効果に関しては、ホットパックよりも疼痛緩和効果が大きいと言われている³⁹⁾。したがって、徒手療法と超音波療法の併用は効果があると考えられる。

8. おわりに

人体構造と機能を考える場合、人体は消化器系や神経系、運動器系などのように大きく系 system に分割されてきた。特に運動器系は Langevin⁴⁰⁾ が指摘するように、身体他の器官系から離れてそれ単独で研究される傾向があった。また、運動器系は基本的に神経系との連携によってその機能を調整されているが、それは筋や靭帯、関節などに分布する感覚神経からの情報を中枢神経系で統合し、運動神経を通して筋活動を調整するネットワークを考えることに多大の努力が払われてきた。このような解剖生理学的研究の歴史の中で、結合組織は殆ど研究者や臨床家の注目を受けてこなかった^{40, 41)}。しかし、他方では2000年の昔から鍼灸に携わる人々は脂肪に富む結合組織を経線 meridians として体の隅々を互いに結び付けるネットワークとしてその重要性を示唆してきた。Langevin が鍼灸における経線や一般に「ツボ」と呼ばれる経穴の解剖学的重要性を唱え始めたのは2002年である⁴²⁾。しかしながら、鍼灸における経線は解剖学的には脂肪を多く含む疎性結合組織に相当し、密生結合組織である深筋膜ではない。今日、新たな人体における系としての筋膜は今後のさらなる研究によって臨床的な意義を含めて重要になるものと思われる。

謝辞

本論文の作成にあたり、終始適切な助言を賜り、また丁寧な指導して下さった関西福祉科学大学 保健医療学部 教授 渡辺正仁先生に深謝致します。

【文献】

- 1) 厚生労働省「平成28年 国民生活基礎調査の概況」<https://www.mhlw.go.jp/toukei/saikin/hw/k-tyosa/k-tyosa16/dl/04.pdf> (参照 2018-7-30)
- 2) Tesarz J, Hoheisel U, Wiedenhofer B, Mense S: Sensory innervation of the thoracolumbar fascia in rats and humans. *Neurosci*, 194: 302-308, 2011.
- 3) Yahia L, Rhalmi S, Newman N, Isler M: Sensory innervation of human thoracolumbar fascia. *Acta Orthop Scand*, 63: 195-197, 1992.
- 4) Schleip R, Vleeming A, Lehemann-Horn F, Klingler W: Letter

- to the Editor concerning "A hypothesis of chronic back pain: ligament subfailure injuries lead to muscle control dysfunction" (M. Panjabi). *Eur Spine J*, 16: 1733-1735, 2007.
- 5) Lancerotto L, Stecco C, Macchi V, Porzionato A, Stecco A, De Caro R: Layers of the abdominal wall: anatomical investigation of subcutaneous tissue and superficial fascia. *Surg Radiol Anat*, 33: 835-42, 2011.
- 6) Willard FH, Fossum C, Standley P: The fascial system of the body. In: Chila A, editor. *Foundations for Osteopathic Medicine*. 3rd ed. Philadelphia: Lippincott, Williams & Wilkins; pp.74-92, 2011.
- 7) Willard FH, Vleeming A, Schuenke MD, Danneels L, Schleip R: The thoracolumbar fascia: anatomy, function and clinical considerations. *J Anat*, 221: 507-536, 2012.
- 8) 渡辺正仁監修「PT・OT・STのための解剖学」, 廣川書店, p.247, 2013.
- 9) Standring S: *Gary's Anatomy*. 41th ed, Churchill Livingstone, Elsevier, pp.708-709, 2008.
- 10) Helene M. Langevin: Connective tissue: A body-wide signaling network? *Medical Hypotheses*, 66: 1074-1077, 2006.
- 11) Stecco C, Porzionato A, Macchi V, Tiengo C, Parenti A, Aldegheri R, Delmas V, Caro RD: Histological characteristics of the deep fascia of the upper limb. *Int J Anat Embriol*, 111: 105-110, 2006.
- 12) Benjamin M: The fascia of the limbs and back—a review. *J Anat*, 214: 1-18, 2009.
- 13) Stecco C, Gagey O, Belloni A, Pozzuori A, Porzionato A, Macchi V, Aldegheri R, Caro RD, Delmas V: Anatomy of the deep fascia of the upper limb. Second part: study of innervation. *Morphologie*, 91: 38-43, 2007.
- 14) Hoheisel U, Taguchi T, Treede RD, Mense S: Nociceptive input from the rat thoracolumbar fascia to lumbar dorsal horn neurons. *Eur J Pain*, 15: 810-815, 2011.
- 15) Mense S, Hoheisel U: Evidence for the existence of nociceptors in rat thoracolumbar fascia. *J Body Mov Ther*, 20: 623-628, 2016.
- 16) Yahia H, Pigeon P, DesRoisiers EA: Viscoelastic properties of the human lumbodorsal fascia. *J Biomed Eng*, 15: 425-429, 1993.
- 17) Schleip R, Klingler W, Lehmann-Horn F: Active contraction of the thoracolumbar fascia- indications of a new factor in low back pain research with implications for manual therapy. In: *The proceedings of the Fifth interdisciplinary world congress on low back and pelvic pain*. Melbourne. Editors: Vleeming A, Mooney V, Hodges P. 2004; ISBN 90-802551-4-9.
- 18) 伊那啓輔, 北村裕和, 藤倉義久: 線維芽細胞の収縮と筋線維芽細胞・顕微鏡, 43: 95-98, 2008.
- 19) Schleip R, Findley TW, Chaitow L, Huijing PA: Fascia: The tensional network of the human body, The science and clinical applications in manual and movement therapy. Churchill Livingstone, Elsevier, pp.187-223, 2012.

- 20) Pessierieux, E, Rossignol R, Chopard A, Carnino A, Marini JF, Letellier T, Delage JP : Structural organization of the perimysium in bovine skeletal muscle : Junctional plates and associated intracellular subdomains. *J Struct Biol*, 154 : 206-216, 2006.
- 21) Vleeming A, Pool-Goudzwaard AL, Stoeckart R, van Wingerden JP, Snijders CJ : The posterior layer of the thoracolumbar fascia. Its function in load transfer from spine to legs. *Spine*, 20 : 753-758, 1995.
- 22) Day JA : Fascial anatomy in manual therapy : Introducing a new biomechanical model. *Orthop Pract*, 23 : 68-74, 2011.
- 23) Barker PJ, Donna M. Urquhart DM, Story IH, Fahrler AM, Briggs CA : The middle layer of lumbar fascia and attachments to lumbar transverse processes : implications for segmental control and fracture. *Eur Spine J*, 16 : 2232-2237, 2007.
- 24) 吉村亮次, 木村裕明, 小林 只 : エコーガイド下刺鍼による fascia リリース, *医道の日本* 77 : 52-58, 2018.
- 25) 渡辺正仁, 早崎 華, 由留木裕子 : 痛みのメカニズムと鎮痛, *保健医療学雑誌* 8 : 50-63, 2017.
- 26) Langevin HM, Stevens-Tuttle D, Fox JR, Badger GJ, Bouffard NA, Krag MH, Wu J, Henry SM : Ultrasound evidence of altered lumbar connective tissue structure in human subjects with chronic low back pain. *BMC Musculoskelet Disord*, 10 : 151. 2009.
- 27) Langevin HM, Fox JR, Koptiuch C, Badger GJ, Greenan-Naumann AC, Bouffard NA, Konofagou EE, Lee WN, Triano JJ, Henry SM : Reduced thoracolumbar fascia shear strain in human chronic low back pain. *BMC Musculoskelet Disord*, 12 : 203. 2011.
- 28) Kendall RT, Feghali-Bostwick CA : Fibroblasts in fibrosis : novel roles and mediators. *Front Pharmacol*, 5 : 123, 2014.
- 29) Kubo K, Kuroyanagi Y : A study of cytokines released from fibroblasts in cultured dermal substitute. *Artif Organs*, 29 : 845-849, 2005.
- 30) Barr AE, Barbe MF : Pathophysiological tissue changes associated with repetitive movement : a review of the evidence. *Phys Ther* 82 : 173-187, 2002.
- 31) Hammer WI : Gaston technique. In : *Fascia : The tensional network of the human body, The science and clinical applications in manual and movement therapy*. Editors : Schleip R, Findley TW, Chaitow L, Huijing PA. Churchill Livingstone, Elsevier, pp.391-396, 2012.
- 32) Hicks MR, Cao TV, Campbell DH, Standley PR : Mechanical strain applied to human fibroblasts differentially regulates skeletal myoblast differentiation. *J Appl Physiol*, 113 : 465-472, 2012.
- 33) Yang G, Im HJ, Wang JHC : Repetitive mechanical stretching modulates IL-1 β induced COX-2, MMP-1 expression, and PGE2 production in human patellar tendon fibroblasts. *Gene*, 19 : 166-172, 2005.
- 34) Ball TM : Scleroderma and related conditions. In : *Fascia : The tensional network of the human body, The science and clinical applications in manual and movement therapy*. Editors : Schleip R, Findley TW, Chaitow L, Huijing PA. Churchill Livingstone, Elsevier, pp.225-232, 2012.
- 35) Pilat A : Myofascial induction approaches. In : *Fascia : The tensional network of the human body, The science and clinical applications in manual and movement therapy*. Editors : Schleip R, Findley TW, Chaitow L, Huijing PA. Churchill Livingstone, Elsevier, pp.312-317, 2012.
- 36) Rickards LD : The effectiveness of non-invasive treatments for active treatments for active myofascial trigger point pain : A systematic review of the literature. *Int J Osteopathic Med*, 9 : 120-136, 2006.
- 37) Ahmed RM, Ahmed ZA, Abdalbari AA : The effect of the microwave on the open wounds healing in rats. *Int J Pharm Biol Sci*, 3 : 317-322, 2013.
- 38) Ramirez A, Schwane JA, McFarland C, Starcher B : The effect of ultrasound on collagen synthesis and fibroblast proliferation in vitro. *Med Sci Sports Exerc*, 29 : 326-332, 1997.
- 39) 渡部一郎訳 : EBM 物理療法, 医歯薬出版, pp.187-216, 2015.
- 40) Langevin HM : Connective tissue : a body-wide signaling network? *Med Hypotheses*, 66 : 1074-1077, 2006.
- 41) Stecco C, Macchi V, Porzinato A, Duparc F, De Caro R : The fascia : the forgotten structure. *Int J Anat Embriol*, 116 : 127-138, 2011.
- 42) Langevin HM, Yandow JA : Relationship of acupuncture points and meridians to connective tissue planes. *Anat Rec*, 269 : 257-265, 2002.