

Presentaciones de casos

## Adenocarcinoma de intestino delgado. Presentación de un caso

### Small Intestine Adenocarcinoma. A Case Report

Miguel Ángel Serra Valdés<sup>1</sup> Liudmila Carnesolta Suárez<sup>1</sup> María de los Ángeles Pinto Correa<sup>1</sup>

<sup>1</sup> Hospital General Docente Enrique Cabrera, La Habana, La Habana, Cuba, CP: 10800

#### Cómo citar este artículo:

Serra-Valdés M, Carnesolta-Suárez L, Pinto-Correa M. Adenocarcinoma de intestino delgado. Presentación de un caso. **Revista Finlay** [revista en Internet]. 2012 [citado 2023 Ene 9]; 2(4):[aprox. 5 p.]. Disponible en: <https://revfinlay.sld.cu/index.php/finlay/article/view/129>

#### Resumen

Las neoplasias malignas de intestino delgado son raras y merece comunicar su forma de presentación. En este artículo se presenta el caso de una paciente de 55 años, con antecedentes de anemia de difícil tratamiento desde hacía algunos meses y que ingresó con ictero obstructivo extrahepático y vómitos persistentes que le impedían alimentarse. Se practicó endoscopia digestiva superior con tomas de biopsia y tomografía axial computarizada abdominal. La biopsia mostró alteraciones histopatológicas correspondientes a un adenocarcinoma bien diferenciado de intestino delgado. Se realizó gastroyeyunostomía y derivación externa de vías biliares para mejorar la sintomatología y el estado clínico. La paciente falleció posteriormente a los 7 días por hemorragia digestiva. El caso muestra entre sus formas de presentación: sangrado digestivo alto con anemia secundaria, síntomas gastrointestinales altos, por la infiltración parcial y obstrucción con vómitos y simula la posibilidad de un tumor de cabeza de páncreas.

**Palabras clave:** adenocarcinoma, intestino delgado, neoplasias intestinales

#### Abstract

Small intestine malignancies are rare and their presentation is worthy of being communicated. This article presents the case of a 55 years old female patient with a history of difficult to treat anemia for some months that was admitted with obstructive and extrahepatic jaundice as well as persisting vomiting that would not allow her to eat. The patient underwent digestive upper endoscopy with biopsy and abdominal computed tomography. The biopsy showed histopathological changes corresponding to a well-differentiated adenocarcinoma of the small intestine. Gastrojejunostomy was performed along with external biliary diversion to improve symptoms and clinical status. The patient died 7 days after these procedures, for gastrointestinal bleeding. The case shows, among its presentation features: upper gastrointestinal bleeding with secondary anemia and upper gastrointestinal symptoms by the infiltration and partial obstruction with vomiting and simulates the possibility of a pancreatic head tumor.

**Key words:** adenocarcinoma, intestine small, intestinal neoplasms

**Recibido:** 2012-08-04 22:58:35

**Aprobado:** 2012-11-12 15:26:14

**Correspondencia:** Miguel Ángel Serra Valdés. Hospital General Docente Enrique Cabrera. La Habana. [maserra@infomed.sld.cu](mailto:maserra@infomed.sld.cu)

## INTRODUCCIÓN

Las neoplasias primarias del intestino delgado son raras y constituyen aproximadamente el 5 % de todos los tumores gastrointestinales. Se ha descrito que el 5 % de las hemorragias del tracto gastrointestinal se originan en el intestino delgado por adenocarcinomas.<sup>1-4</sup> En estudio a gran escala en autopsias su frecuencia fue inferior al 0,1 %.<sup>3</sup>

Los tumores primarios malignos de intestino delgado son de baja frecuencia y su diagnóstico habitualmente es tardío, debido a los escasos síntomas en sus inicios.

Los síntomas más frecuentes reportados en la literatura en el momento del diagnóstico son: dolor, astenia, anemia por sangrado oculto, anorexia, pérdida de peso, vómitos frecuentes, obstrucción intestinal, hemorragias, masa palpable, íctero obstructivo por invasión de vías biliares y diarrea crónica.<sup>3-6</sup> La variedad histológica más frecuente es el adenocarcinoma no ampular y su localización en el duodeno y yeyuno y los factores predisponentes parecen ser: la ingestión de alcohol, hábito de fumar, la enfermedad de Crohn, la enfermedad celíaca, poliposis adenomatosa familiar y la neurofibromatosis.<sup>7,8</sup> Los métodos diagnósticos más precisos son la endoscopia con toma de biopsia, la tomografía axial computarizada (TAC) abdomino-pélvica y la cirugía exploratoria. Otros exámenes son orientadores de las consecuencias evolutivas del desarrollo del tumor y las metástasis.<sup>8-11</sup>

Por su baja frecuencia, los pocos reportes de casos publicados y por su forma de presentación, se realiza la comunicación del siguiente caso que ingresó en el Servicio de Medicina Interna del Hospital General Docente Enrique Cabrera.

## PRESENTACIÓN DEL CASO

Se presenta el caso de una paciente de 55 años, con antecedentes de asma bronquial, que desde la infancia era dependiente de esteroides. En el mes de agosto del 2011 fue atendida en otro centro hospitalario por marcado decaimiento, cifras bajas de hemoglobina en el que se le diagnosticó una anemia por déficit de hierro. Se le realizaron las siguientes técnicas: una endoscopia oral y colonoscopia que mostraron: hernia hiatal y gastritis crónica, pólipos rectales y divertículos del colon. Se le puso tratamiento médico y la paciente, mejoró. En el mes de

noviembre fue atendida nuevamente en otro centro hospitalario por presentar: palidez, decaimiento, falta de aire, cansancio a los esfuerzos y cifras bajas de hemoglobina. La paciente fue ingresada y transfundida. Posteriormente comenzó a notar: orinas oscuras, coloración amarillo-verdosa progresiva de piel y mucosas y heces muy oscuras a intervalos, otras veces blancas, pérdida del apetito, náuseas y vómitos, sobre todo al ingerir alimentos, por lo que apenas podía alimentarse. Comenzó a notar pérdida progresiva de peso y la aparición de prurito no intenso. Al empeorar la sintomatología ingresó el mes de diciembre en el Servicio de Medicina Interna del Enrique Cabrera con íctero intenso, marcado decaimiento, pérdida de más de 10 libras de peso en los últimos 30 días y vómitos agudos.

### Examen físico:

Llamaba la atención el íctero verdínico moderadamente agudo, palidez de las mucosas y toma de su estado general. En el examen cardiorrespiratorio no mostró nada de interés. Tensión arterial (TA): 100/60, Frecuencia cardíaca (FC) 90 x min., Frecuencia respiratoria (Fr) 20 x min. En el abdomen impresionaba palpase vesícula, y en el cuadrante superior derecho, no tenía dolor, ni contractura.

### Exámenes de laboratorio:

Se presentaba anemia moderada microcítica hipocrómica. Trombocitosis. Leucograma normal. Reticulocitos: 0,8 %. Hierro sérico: 2,7 mmol/l. Velocidad de sedimentación globular (VSG): 35 mm x hora. TGP 73 U/l. TGO 58 U/l. Proteínas totales y fracción albúmina disminuidas. Fosfatasa alcalina 430 U/l. Bilirrubinas aumentadas a predominio de la directa o conjugada.

### Ultrasonido abdominal:

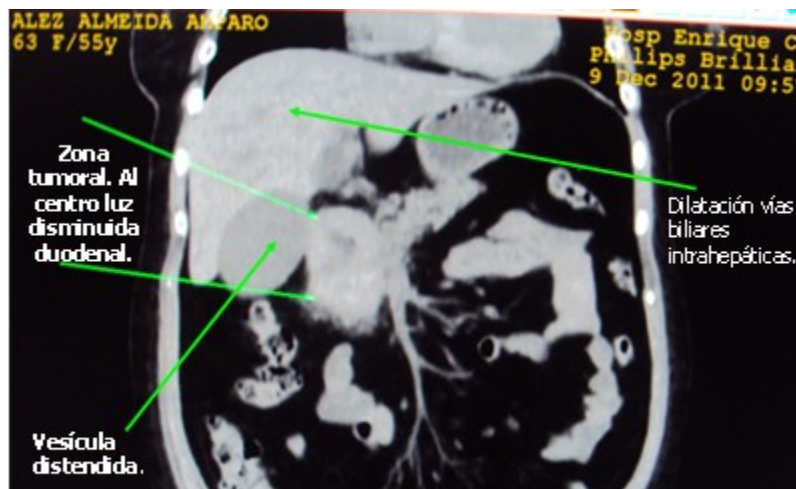
Mostraba hígado de tamaño normal, con dilatación de vías biliares intra y extrahepáticas, vesícula muy distendida de paredes finas, se observaba cerca del hilio hepático una imagen compleja de 41 x 58 mm, que debió ser aclarada por tomografía axial computarizada (TAC). El páncreas no se observaba por la presencia de gases. Riñones con microlitiasis sin ectasia. Bazo normal.

### TAC de abdomen con contraste oral:

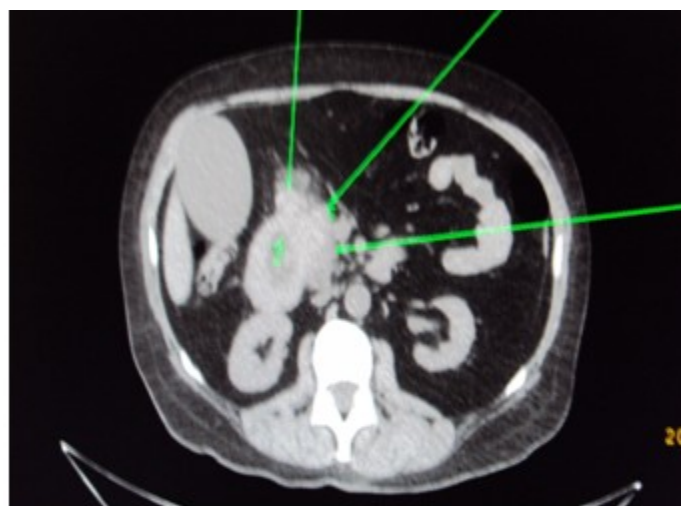Mostró hernia hiatal. Dilatación de las vías

biliares intrahepáticas. Colédoco de 19 mm. Vesícula de gran tamaño sin cálculos. Cabeza pancreática engrosada que impresionaba formar

parte del duodeno, con moderado engrosamiento de sus paredes, con adenopatías periféricas, lo cual pudo estar en relación con un proceso tumoral a ese nivel. (Figuras 1 y 2).



**Figura 1.** En la TAC se muestra la imagen tumoral que estenosa el duodeno y la dilatación de vías biliares intra y extrahepáticas.



**Figura 2.** En la TAC se muestra la imagen tumoral que estenosa el duodeno y la dilatación de vías biliares intra y extrahepáticas. Corte transversal.

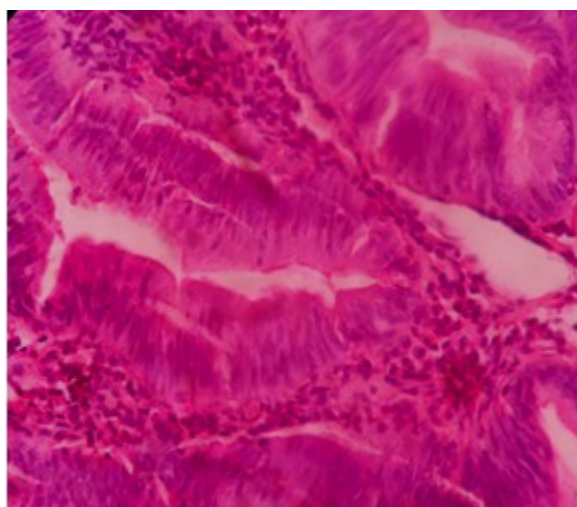
### Endoscopia digestiva alta:

La mucosa duodeno-yeyunal mostraba extensas formaciones mamelonantes, ulceradas, con esfacelos, infiltrantes, que crecían hacia la luz ocupándola parcialmente. Estas lesiones se extendían hasta la región posbulbar. El bulbo duodenal mostraba un aspecto nodular con edema, exudados y friabilidad de la mucosa. Todo el trayecto descrito estaba ocupado por coágulos adheridos y sangre digerida. La motilidad marcadamente disminuida.

Píloro excéntrico y espástico, la mucosa gástrica congestiva, eritematosa, bañada por sangre

digerida. Incompetencia del esfínter esofagogástrico, bandas ulceradas que se extendían desde la unión esofagogástrica hasta el tercio medio del esófago, muy friable. Se tomaron muestras para biopsia de las lesiones descritas duodeno-yeyunales y de esófago que concluyeron: lesión tumoral yeyunal que infiltraba hasta el duodeno. No fue posible practicar colangiopancreatografía retrógrada endoscópica (CPRE).

El informe del departamento de anatomía patológica informó un adenocarcinoma bien diferenciado de intestino delgado y lesión ulcerada esofágica sin signos de malignidad. (Figura 3).



**Figura 3.** Estudio histológico: adenocarcinoma bien diferenciado del intestino delgado, mucoproducente, ulcerado e infiltrante. (HE/10x)

### **DISCUSIÓN**

Los tumores malignos de intestino delgado son raros, representan solo el 1 % a 3 % de todos los casos de enfermedad gastrointestinal maligna, y son los tres tipos más comunes: el adenocarcinoma, los tumores carcinoides y el leiomioma. El resto incluye otros menos frecuentes. Dentro de estos, los tumores de origen vascular son aún mucho más raros y se presentan con hemorragias digestivas. El sarcoma histiocítico, que también es muy poco frecuente, se ha reportado en un amplio rango de edad; sin embargo, la mayoría de los casos ocurren en adultos, con una mediana de 46 años.

Se ha ubicado en diferentes sitios extraganglionares, que incluyen: piel, pulmón, cavidad nasal, paladar, hueso, tracto gastrointestinal, bazo, hígado, tejidos blandos y sistema nervioso central. Los tumores carcinoides son lesiones malignas derivadas de la proliferación de las células del sistema neuroendocrino llamadas enterocromafines o células de Kulchitsky. Los tumores carcinoides del tracto gastrointestinal se localizan en intestino delgado 45 %, recto 20 %, apéndice 16 %, colon 11 % y estómago 7 %. Representan un tercio de las neoplasias del intestino delgado y se localizan principalmente en el íleon dentro de los 60 cms. de la válvula ileocecal. La distribución

según la edad es amplia, va de la segunda a la novena década, el pico de mayor incidencia está entre los 50 a 70 años.<sup>11-13</sup>

Los adenocarcinomas suelen crecer adoptando un patrón de estrechamiento y raramente como masas fungosas polipoides que recuerdan a los cánceres de colon izquierdo, aunque en ocasiones resultan de la diferenciación maligna de adenomas vellosos que adoptan formaciones mamelonantes hacia la luz. Generalmente en el momento del diagnóstico estos tumores han penetrado ya en la pared e invadido órganos vecinos, el mesenterio u otras porciones del intestino hacia el duodeno, se han extendido a los nódulos linfáticos regionales y en ocasiones han hecho metastasis al hígado y otros territorios. Presenta mayor selectividad por las asas proximales, lo que se correlaciona con el largo contacto de su mucosa con las secreciones pancreatobiliares, se implica a la bilis como un posible carcinógeno. Otros autores correlacionan su aparición con la ingestión excesiva de grasas y predisposición genética a la aparición de tumores diversos, benignos y malignos, de localización digestiva.<sup>12,13</sup>

En este caso llegó a infiltrar la cabeza del páncreas donde se encontró la histología de células del tumor primario y no de tejido pancreático. Luego no se trataba de un cáncer de cabeza de páncreas como impresioné inicialmente. Toda esta masa tumoral infiltrante fue responsable de la colestasia extrahepática.

La conducta adoptada fue quirúrgica y se realizó gastroyeyunostomía y derivación externa de las vías biliares como recurso paliativo. Posteriormente la paciente hizo hemorragia gastrointestinal, dehiscencia de sutura, peritonitis y sepsis generalizada, para fallecer siete días después de ser operada. La supervivencia general de reportes de diferentes estudios una vez realizado el diagnóstico no sobrepasa los 15 meses. Invaden e infiltran otras estructuras y órganos a su alrededor, hacen metástasis ganglionares en el hígado y pueden llegar a la invasión del retroperitoneo, todo lo cual acorta aún más la supervivencia y posibilidades de resección.<sup>7-10</sup>

Desde el punto de vista docente el reporte de este caso muestra entre sus formas de presentación: sangrado digestivo alto con anemia secundaria, síntomas gastrointestinales altos por la infiltración parcial y obstrucción con vómitos y el además simula la posibilidad de un

tumor de cabeza de páncreas. A pesar de su baja frecuencia, por sus formas clínicas de presentación, debe tenerse en cuenta en la práctica clínica al simular otras entidades.

## REFERENCIAS BIBLIOGRÁFICAS

1. Flores Delgado EA, Flores Miranda E. Hemangioendotelioma de intestino delgado: causa poco frecuente de hemorragia digestiva alta. *AMC*. 2011;15(5):821-4
2. Manrique MN, Frisancho O, Zumaeta E, Palomino A, Rodríguez C. Sangrado digestivo oscuro por tumor carcinoide ileal. *Rev gastroenterol Perú*. 2011;31(1):81-6
3. Modlin IM, Champareira MC, Chang AK, Kidd M. A three-decade analysis of 3,911 small intestinal neuroendocrine tumors: the rapid pace of no progress. *Am J Gastroenterol*. 2007;102(7):1464-73
4. Cedrón Cheng H. Cápsula endoscópica del intestino delgado. *Rev gastroenterol Perú*. 2010;30(4):341-9
5. Avilés Salas A, Peña Torres ML, Molina Cruz A, Rivas Vera S. Sarcoma histiocítico de intestino delgado. Reporte de un caso y revisión de la literatura. *Rev méd Chile*. 2009;137(2):269-74
6. Valera JM, Maiza RE, Contreras ML, Smok SG. Tumores de intestino delgado: experiencia de 11 años en un centro de referencia. *Gastroenterol latinoam*. 2004;15(3):180-5
7. Ruiz Tovar J, Martínez Molina E, Morales Vicente S, Sanjuanbenito A. Adenocarcinoma primario de intestino delgado. *Cir Esp*. 2009;85(6):354-9
8. Floch MH. Tumores malignos del intestino delgado. En: Kowdley K, Pitchumoni CS, Floch NR, Rosenthal R, Scolapio J. *Netter's Gastroenterología*. 1ra ed. Madrid: Elsevier; 2006: p. 388-90
9. Saelzer F, Abedrapo M, Korn O. Tumor de intestino delgado. Reporte de un caso. *Rev Chil Cir*. 2006;58(1):2-3
10. Brunicardi CH. Tumores de intestino delgado. En: Andersen DK, Biliar TR, Dunn DL, Hunter JG, Pollock RE. *Schwartz. Principios de Cirugía*. 8th ed. Philadelphia: Hill Interamericana; 2008: p.

1038-42

11. Mark E. Small Intestine Tumors. En: Townsend CM, Beauchamp RD, Evers BM, Mattox KL. Sabiston Textbook of Surgery. 18th ed. Philadelphia: Saunders Elsevier; 2008: p. 431-33

12. Robertson Ch, Dietz DW. Neoplasm of the small intestine. En: Klingensmith ME, Glasgow SC,

Goers TA, Melby SJ. The Washington Manual of Surgery. 5th ed. Philadelphia: Williams & Wilkins; 2008: p. 195-9

13. Chen Liu. Tumors of the Small and Large Intestine. En: Kumar V, Fausto N, Abbas A. Robbins and Cotran Pathologic Basis of Disease. 7th ed. New York: Saunders; 2007: p. 861-7