한국인 코끝의 혈관분포

인하대학교 의과대학 이비인후과학교실,[1] 연세대학교 의과대학 이비인후과학교실,[2] 해부학교실[3]
정동학[1] · 박승원[1] · 장태영[1] · 윤주헌[2] · 이정권[2] · 정인혁[3]

Vascular Anatomy on the Nasal Tip in Koreans

Dong Hak Jung, MD[1], Seung Won Park, MD[1], Tae Young Jang, MD[1], Joo Heon Yoon, MD[2], Jung Kwon Lee, MD[2] and In Hyuk Jung, MD[3]

[1]Department of Otorhinolaryngology-Head & Neck Surgery, College of Medicine, Inha University, Inchon; and [2]Department of Otorhinolaryngology-Head & Neck Surgery and [3]Anatomy, College of Medicine, Yonsei University, Seoul, Korea

ABSTRACT

Background and Objectives : The blood supply of the nasal tip and columella was examined to determine whether the blood supply to the nasal tip could be damaged from transcolumellar incision during an external rhinoplasty approach in Koreans. **Materials and Methods** : The blood vessels that supply the nasal tip were examined by dissecting 51 cadavers, and their corresponding 102 nasal sections were injected with red latex prior to the dissection. The size and distribution of the vessels were measured with unaided eyes to determine the primary supplying vessels. The subdermal layer in which the vessels lie and the course of the vessels were also investigated. **Results** : The main vessels of the nasal tip proved to be the lateral nasal artery (78%) and the dorsal nasal artery (22%). Columellar branches were narrower in diameter than the lateral nasal and dorsal nasal arteries and varied in their size and appearance, and therefore they appeared insufficient to be main vessels to supply blood. These arteries passed through the musculoaponeurotic layer, but they were also close to the main surgical plane in the dome of the lower lateral cartilage. **Conclusions** : We speculate that the blood supply to nasal tip in Koreans is primarily derived from the lateral nasal or dorsal nasal arteries, with variable contribution from the columellar arteries. Therefore, it is the most important to determine the surgical plane below the musculoaponeurotic layer in order to prevent necrosis of skin flap or deformity due to damage of vessels in the case of external rhinoplasty. **(Korean J Otolaryngol 2000;43:830-5)**

KEY WORDS : Vascular anatomy · Nasal tip · Koreans.

서 론

코밖접근법(external rhinoplasty approach)에 의한 코성형술시 경비축주절개(transcolumellar incision)에 의하여 상순동맥(superior labial artery)으로부터 분지되는 비축주분지(columellar branches)가 절단되므로 이로 인해 코끝의 혈액공급에 장애가 발생할 수 있는지 여부는 코밖접근법을 선호하는 술자들 사이에 관심의 대상이었다. 일반적으로 동양인의 코는 넓은 비익과, 낮은 콧등, 두꺼운 피부와 약한 연골의 지지구조로 특징지워진다.[1)2)] 이러한 해부학적 특징으로 인하여 동양인의 코를 코밖접근법의 적응증으로 간주하는 술자들이 많으며 이 접근법을 선호하는 술자들이 점차 늘고 있다.[3)4)] 지금까지 백인에서는 코끝의 혈관 분포에 대한 많은 해부학적인 연구들이 있어 왔으나,[5-7)] 동양인 특히 한국인에 대한 연구는 매우 미미하였다. 이에 본 연구에서는 코끝의 주 공급혈관을 분류하고 조사하여 한국인에서 코밖접근법에 의한 코성형술시 코끝의 혈액공급에 장애가 발생할 수 있는지를 알아보고 주 공급혈관이 속한 피부의 층과 경로를 조사하여 수술시 이들 혈관의 손상을 피할 수 있는 수술지표(surgical landmark)를 찾고자 하였다.

논문접수일 : 2000년 6월 12일 / 심사완료일 : 2000년 6월 27일
교신저자 : 정동학, 461-192 경기도 성남시 수정구 태평동 7336
인하대학교 의과대학 인하병원 이비인후과학교실
전화 : (031) 720-5849 · 전송 : (031) 720-5239
E-mail : rhinojdh@mdhouse.com

재료 및 방법

연세대학교 해부학교실에 보관된 51구의 성인 사체를 이용하였다. 이중 49구에는 해부하기 2주전에 18 gauge 혈관도

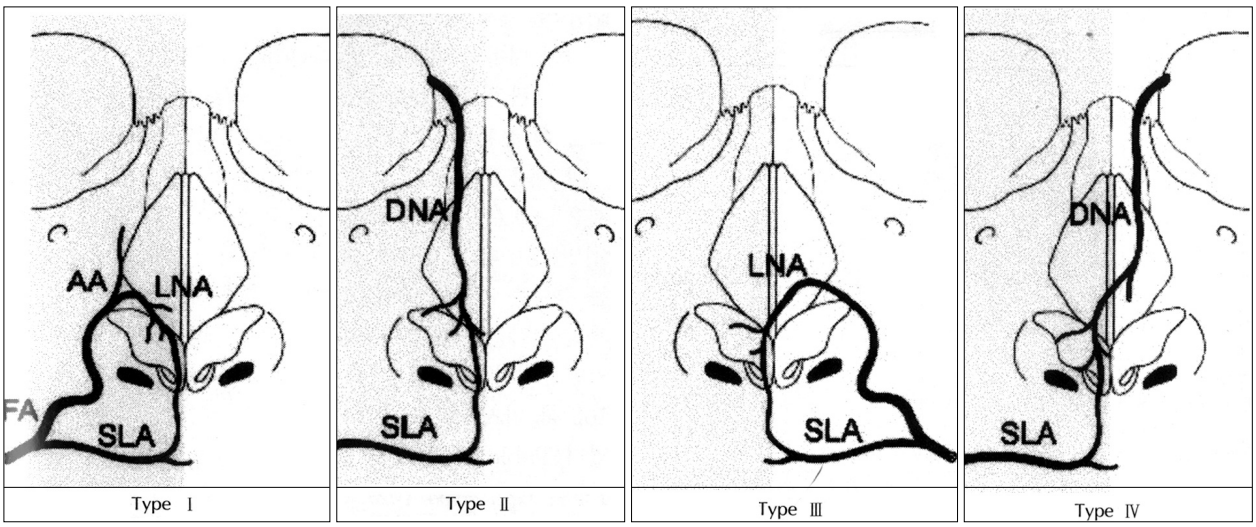

Fig. 1. Diagrams of the distribution of arteries at the nasal tip. The type Ⅰ pattern passes from the ipsilateral angular artery through the lateral nasal artery and was the most common ; the type Ⅱ pattern is supplied by the ipsilateral dorsal nasal artery ; the type Ⅲ is supplied by the contralateral lateral nasal artery ; and the type Ⅳ is supplied by the contralateral dorsal nasal artery. AA : Angular artery, LNA : Lateral nasal artery, DNA : Dorsal nasal artery, SLA : Superior labial artery

자를 이용하여 양쪽 총경동맥(common carotid artery)을 통하여 붉은색의 페인트가 섞인 라텍스(latex)를 주입하였으며 2구는 총경동맥에 붉은색, 내경정맥(internal jugular vein)에 푸른색의 라텍스를 주입하였다. 먼저 코와 코주위 연조직을 조심스럽게 제거한 후 코끝에 혈액을 공급하는 주 동맥(main artery)을 확인하고 분류하기 위하여 비축주분지(columellar branch), 외측비동맥(lateral nasal artery), 비배동맥(dorsal nasal artery), 그리고 안와하동맥(infraorbital artery)등을 관찰하였으며 주 공급 동맥의 형태를 그 기원에 따라 분류하였다. 어떤 혈관이 주 공급원인가는 육안적으로 혈관의 존재 여부와 혈관의 크기에 따라 분류하였다. 아주 없거나 혈관은 있으나 직경이 현저히 작은 경우는 주 공급혈관으로 보지 않았다. 코끝의 혈액이 주로 외측비동맥으로부터 공급받는 경우를 제1형, 비배동맥에서 받는 경우를 제2형, 반대쪽 외측비동맥으로부터 받는 경우를 제3형, 반대쪽 비배동맥에서 받는 경우를 제4형으로 하였다(Fig. 1). 또한 코끝에 분포하는 동맥의 전체 주행경로와 그 동맥이 속한 피하층 등을 육안과 현미경으로 관찰하였다.

결 과

코끝의 혈액공급은 외측비동맥, 비배동맥, 비축주분지에 의해 이루졌다. 이중 비축주분지의 경우 혈관의 크기가 작고 변이가 많아 주 혈액공급 혈관으로 보기가 어려웠다. 51구의 사체 중에서 22구(43.1%)는 코끝의 주 공급혈관 양쪽이 대칭을 이루고 있었다(Fig. 2). 개개의 사체를 기준으로 혈관분

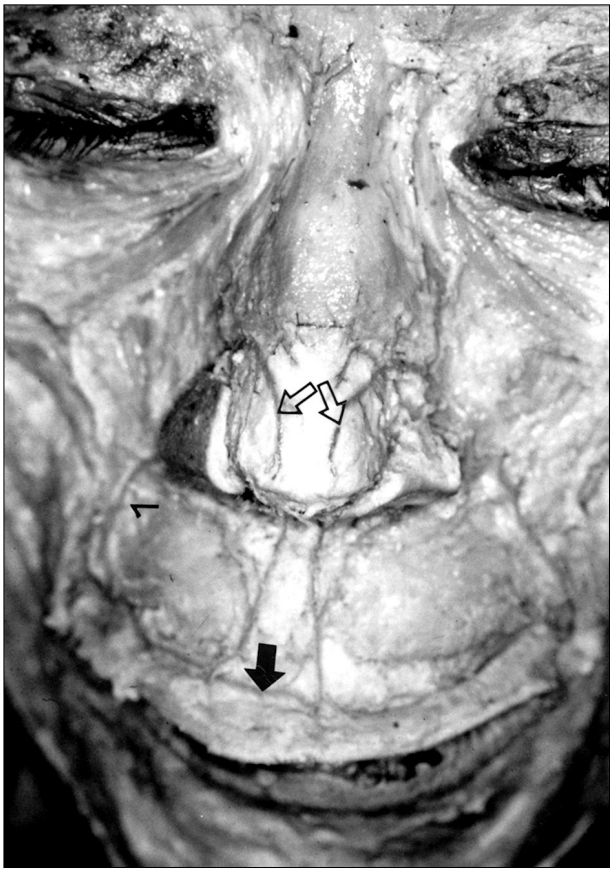

Fig. 2. Lateral nasal arteries (empty arrows) of the angular arteries are symmetrical on both sides. Blood supply that originates from the lateral nasal artery to the nasal tip is most frequently observed. In addition, the columellar branches are supplied by the superior labial artery (black arrow).

Table 1. Patterns of main blood supply of the nasal tip

Type	N(%)
Both Type Ⅰ*	19(37.2)
Type Ⅰ+Type Ⅲ‡	16(31.4)
Type Ⅰ+Type Ⅱ†	7(13.7)
Type Ⅰ+Type Ⅳ§	3(5.9)
Both Type Ⅱ	3(5.9)
Type Ⅱ+Type Ⅳ	3(5.9)
Total	51(100)

*from ipsilateral lateral nasal artery
† from ipsilateral dorsal nasal artery
‡ from contralateral lateral nasal artery
§ from contralateral dorsal nasal artery

Table 2. Origins of main blood supply of the nasal tip

Type	Origin	Right	Left	n(%)
Ⅰ	Ipsilateral lateral nasal artery	38	26	64(62.7)
Ⅱ	Ipsilateral dorsal nasal artery	8	8	16(15.7)
Ⅲ	Contralateral lateral nasal artery	4	12	16(15.7)
Ⅳ	Contralateral dorsal nasal artery	1	5	6(5.9)
Total		51	51	102(100)

를 분류하면 양측이 모두 제1형인 경우가 가장 흔해 전체의 37.3%(19/51)를 차지하였고(Fig. 2), 제1형과 제3형이 같이 있는 경우가 31.4%(16/51), 제1형과 제2형이 같이 있는 경우가 13.7%(7/51), 양측이 모두 제2형인 경우와 제1형과 제4형, 제2형과 제4형이 같이 있는 경우는 각각 5.9%(3/51)였다(Table 1). 코끝의 우측과 좌측을 각각 독립적으로 나누어 보면 코끝의 주 공급동맥은 안면동맥의 분지인 외측비동맥이 가장 많아 78.4%(80/102)를 차지하였고, 비배동맥도 21.6%(22/102)를 차지하였다(Table 2). 이들을 분류해 보면 코끝의 동맥분포는 제1형이 62.7%(64/102)로 가장 많았으며 제2형은 15.7%(16/102), 제3형은 15.7%(16/102), 그리고 제4형은 5.9%(6/102)였다(Figs. 2, 3, 4 and 5)(Table 2). 양쪽 동맥의 형태가 같은 경우가 43.1%(22/51)였으며 좌측혈관의 변이가 우측보다 심하였다(Fig. 2, Table 2). 외측비동맥이나 비배동맥은 비축주분지에 비해 변이도 적고 두껍게 잘 발달되어 있었으며 외측비동맥이 없는 경우를 17쪽에서 볼 수 있었다(Figs. 3, 4 and 5). 외측비동맥이나 비

Fig. 3. Blood supply from the dorsal nasal arteries (empty arrows). The columellar branches gradually narrow to form a mesh pattern of distribution. Columellar branches (arrow head) are supplied not by the superior labial artery but by the inferior alarramus (black arrows).

Fig. 4. Blood supply from the contralateral lateral nasal artery (black arrow). Right lateral nasal artery is not noted.

Fig. 5. The right dorsal nasal artery(black arrow) of the ophthalmic artery is supplying both sides of the nasal tip and the lateral nasal artery is not observed. The columellar branch (empty arrow) passes the nasal tip and gradually narrows and distributes itself to the tip.

Fig. 7. Distance of lateral nasal artery from alar groove. The lateral nasal artery (empty arrow) enters the nasal tip in a region approximately 4 mm above the alar groove when a vertical line is drawn upward from the nasal sill to the alar groove (black arrows).

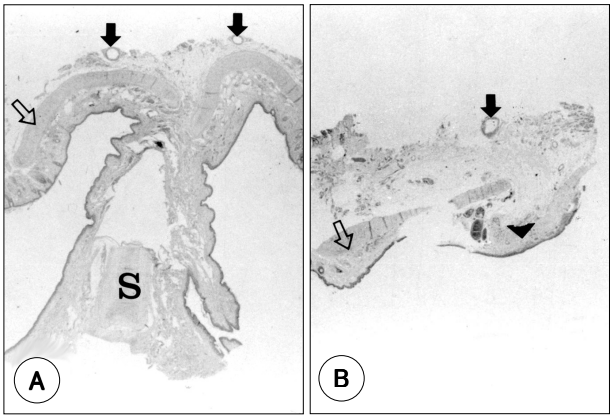

Fig. 6. The transverse section of the lateral nasal arteries (black arrows) at the junction of the upper (arrow head) and lower lateral cartilage (empty arrows)(A) and the dome area (B). Few soft tissues exist at the dome area of the lower lateral cartilage, indicating its proximity to the surgical plane. S : Septum.

동맥은 근건막층의 위나 속에 존재하였고 하외측비연골(lower lateral cartilage)의 천정부(dome)에서 연골막에 가장 근접하였다(Fig. 6). 외측비동맥은 코전정문턱(nasal sill)에서 수직선을 그을 때 비익구(alar groove)에서 평균 4.0±1.9 mm 떨어져 있었으며, 코끝 표현점(tip defining point)을 나타내는 내측각(medial crus)의 천정(dome)부위를 지나서 비축주분지와 문합(anastomosis)하였다(Fig. 7). 비축주분지가 하나인 것이 51.0%(26/51)였으며, 둘인 것이 37.3%(19/51), 하나의 분지에서 분리되는 것이 7.8%(4/51), 그리고 없는 것이 3.9%(2/51)였다. 비축주분지는 상순동맥이 아닌 비익하분지(inferior alar ramus)로부터 공급받는 경우가 14구 있었다(Fig. 3).

고 찰

코밖접근법은 좋은 수술시야로 인하여 점차 확산되고 있는 추세이다. 그러나 이 접근법을 위한 경비축주절개에 의해 비축주분지가 절단되므로 코끝피부의 괴사에 대한 위험성을 내포하고 있다. 비록 천층박리(superficial dissection)에 의하여 코끝피부의 위축은 가끔 볼 수 있었지만 많은 코밖접근법의 임상보고에서 피부의 괴사가 있었다는 보고는 없으며 코밖접근법과 코안접근법 사이의 부작용에는 큰 차이가 없는 것으로 보고하고 있다.[8-11] 코밖접근법을 선호하는 술자들에 의해서 그 이유에 대한 여러 연구들이 백인의 사체를 대상으로 시행되어 왔다. 대부분의 결과들은 비축주분지가 절단되더라도 코끝의 주 혈액공급은 외측비동맥에 의해서 이루어지므로 큰 문제가 없는 것으로 보고하였다.[5-7] 따라서 저자들은 서양인과 해부학적으로 많은 차이가 있는 한국인에서도 코밖접근법에 의해 코끝의 혈액공급에 장애가 발생할 가능성이 있는가를 조사하였다.

Niranjan[12]의 연구에 의하면 백인 사체에서 양쪽 안면동맥(facial artery)이 대칭인 경우가 68%(17/25)라고 보고하였으나 본 연구에서는 같은 형태인 경우가 43%(22/51)에 불과하였다. 코끝의 혈액공급은 안각동맥(angular artery)으로부터 분지되는 외측비동맥에 의한 것이 전체의 62.7%(64/102)를 차지하였고, 반대쪽 외측비동맥에서 공급되는 경우까지를 더하면 78.4%(80/102)를 차지하였다. 안동맥(ophthalmic artery)으로부터 분지되는 비배동맥에 의한 혈액공급의 경우 반대쪽 비배동맥에서 공급되는 것까지 합하면 전체의 21.6%(22/102)를 차지하였다. 비축주분지가 하나인 것을 Rorich 등[6]은 그들의 연구에서 68%(21/31)로 보고하였으나 본 연구에서는 51%(26/51)였고, 둘인 것이 37%(19/51)였으며 확인할 수 없는 경우도 2구(4%)있었다. 그러나 이들 비축주분지의 두께가 외측비동맥에 비하여 현저히 가늘고 혈관이 아닌 그물모양으로 코끝에서부터 점차 얇아지는 경우도 많이 관찰할 수 있었다(Figs. 3, 4 and 5). 따라서 코끝의 혈액공급은 외측비동맥과 비배동맥이 주 공급원이며 비축주분지에 의하여 다양한 정도의 보조를 받고 있음을 알 수 있었다. 외측비동맥이나 비배동맥은 근건막층 속을 지나거나 바로 위 천층지방층(superficial fat layer)을 통하여 코끝에 분포하였다. 이 동맥은 코끝 표현점을 이루는 하외측비연골의 천정부위를 지나고 그곳에서 연골에 가장 근접하여 이 부위가 수술시 박리에 의하여 가장 손상을 받기 쉬울 것으로 생각되었다. 코전정문턱(nasal sill)에서 위쪽으로 수직선을 그었을 때 비익구와 외측비동맥 사이의 거리는 서양인에서 3 mm로 보고되었으나,[6)7)] 이번 조사에서는 4.0±1.9 mm로 측정되었다. 따라서 코 하부 폭을 줄이기 위한 술식으로 비익저절제술(alar base resection) 시행 시 비익구 이상의 절제는 외측비동맥의 손상을 입혀 코끝의 혈행에 장애를 초래할 수 있으므로 주의가 필요하겠다. Rorich 등[6]은 그들의 연구에서 전례에서 외측비동맥이 있었다고 보고하였다. 그러나 Mitz 등[13]은 50구의 성인사체를 이용하여 안면동맥에 미리 염색약을 주입한 후 시행한 연구에서 안면동맥의 코주위 분포를 형태에 따라 다섯 가지로 분류하였는데, 78%에서 안면동맥으로부터 외측비동맥이 분지되었으나 그의 분류 중 제3형인 중간형(intermediate)과 제5형인 흔적형(rudimentary)은 외측비동맥을 내지 않는 것으로 보고하였다. 이 두 가지의 형태의 합은 18%에 해당한다. 저자들의 연구에서도 외측비동맥이 없는 경우를 17쪽에서 볼 수 있었으며, 외측비동맥이 아닌 비배동맥으로부터 코끝에 공급되는 형태가 21.6%로 Mitz 등의 연구결과와 유사함을 보여주고 있다. 혈관들의 피하조직 내 위치를 고려할 때 코밖접근법 시행시 피부피판을 올린 후 피하층에서 지방을 제거(defatting)하는 경우 피하층을 달리는 주 혈관들을 다치게 할 가능성이 많으므로 주의가 필요하다.[6)7)]

결 론

코끝의 혈액공급은 주로 외측비동맥이나 비배동맥에 의해서 이루어지며 비축주분지에 의하여 다양한 정도의 기여를 받고 있었다. 따라서 한국인에서 경비축주절개를 이용한 코밖접근법 코성형술시 비축주분지의 절단으로 인해 코끝에 혈액장애가 발생할 가능성은 적을 것으로 생각되었다. 또한 코끝의 주된 공급혈관인 외측비동맥이나 비배동맥은 근건막층 속이나 그 위를 통하여 코끝에 분포하므로 코밖접근법에 의한 코성형술시 근건막층 아래로 정확히 수술 면을 잡는 것이 피판의 괴사나 위축의 예방을 위하여 중요하다. 특히 이들 동맥은 하외측비연골의 천정부위에서 수술 면에 가장 근접하므로 이 부위를 박리할 때는 세심한 주의가 요구된다.

중심단어 : 코끝 · 혈액공급 · 한국인.

REFERENCES

1) Matsunaga RS. *Augmentation rhinoplasty of Asian noses. Facial Plast Surg Clin North Am 1996;4:75-85.*
2) Matory WE, Falces E. *Non-caucasian rhinoplasty: 16-year experience. Plast Reconstr Surg 1986;77:239-51.*
3) Toriumi DM. *Open rhinoplasty. In: Bailey BJ, Johnson JT, Kohut RI, Tardy ME, Pillsbury HC, ed. Head & Neck Surgery-Otolaryngology. Philadelphia: J.B. Lippincott Company ;1993. p.2128-40.*
4) Zijlker TD, Adamson PA. *Open structure rhinoplasty. Clin Otol-*

aryngol 1992;18:125-34.
5) Daniel A, Holness RO. *The crossbow incision and nasal flapits blood supply and clinical application. Head Neck Surg 1984;7:135-8.*
6) Rorich RJ, Gunter JP, Friedman R. *Nasal tip blood supply: an anatomic study validating the safety of the transcolumellar incision in rhinoplasty. Plast Reconstr Surg 1995;95:795-9.*
7) Toriumi DM, Mueller RA, Grosch T, Bhattacharyya TK, Larrabee WF. V*ascular anatomy of the nose and the external rhinoplaty approach. Arch Otolaryngol Head Neck Surg 1996;122:24-34.*
8) Goodman PA, Charbonneau PA. *External approach to rhinoplaty. Laryngoscope 1974;84:2195-201.*
9) Holt GR, Garner ET. *Postoperative sequelae and complications of rhinopalsty. Otolaryngol Clin North Am 1987;20:853-76.*
10) Padovan IF, Jugo SB. *The complications of external rhinoplaty. Ear Nose Throat J 1991;70:454-6.*
11) Thomas JR, Freeman S. *External rhinoplasty: intact columellar approach. Laryngoscope 1990;100:206-8.*
12) Niranjan NS. *An anatomical study of the facial artery. Ann Plast Surg 1988;21:14-22.*
13) Mitz V, Ricbourg B, Lassau JP. *The branches of the facial artery in adults: typology variations and respective cutaneous territories. Ann Chir Plast 1973;18:339-44.*