

Májáttétes betegek sztereotaxiás ablatív sugárkezelésével (SABRT) elért első eredményeink

FÖLDI GERDA¹, POLGÁR CSABA^{1,4}, ZONGOR ZSUZSÁNNA¹, MELLES-BENCSIK BARBARA¹, STELCZER GÁBOR¹, MADARAS BALÁZS², PINTÉR TAMÁS², JEDERÁN ÉVA³, LÖVEY JÓZSEF^{1,4}

Országos Onkológiai Intézet, ¹Sugárterápiás Központ, ²„B” Belgyógyászati-Onkológiai és Klinikai Farmakológiai Osztály, ³Onkológiai Képző és Invazív Diagnosztikai Központ, ⁴Semmelweis Egyetem, Sugárterápiás Tanszék, Budapest

Levelezési cím:

Dr. Lövey József, Országos Onkológiai Intézet,
Sugárterápiás Központ, 1122 Budapest, Ráth György u. 7–9.
Tel.: +36 1 2248600, e-mail: lovey@oncol.hu

Közlésre érkezett:

2018. január 16.

Elfogadva:

2018. január 31.

A korszerű képző diagnosztikának köszönhetően az elmúlt években a metasztatikus daganatok korai felfedezése növekvő tendenciát mutat. Metasztázisképzés szempontjából a májnak kiemelkedő szerepe van. A gold standard a sebészi reszekció, azonban a májáttéteknek csak 10–20%-a műthető. Ilyenkor alternatív lehetőségek jönnek szóba, mint az RFA (radiofrekvenciás abláció), vagy a TACE (transzkatéteres artériás kemoembolizáció). Ezek sem végezhetőek mindenkinél, ezen felül invazív beavatkozások. A sugárterápiát korábban ritkán alkalmaztuk a májszövet sugárérzékenysége miatt. A sztereotaxiás ablatív sugárkezelés (SABRT) bevezetésével kis májvolumenre kuratív dózisú sugárkezelést adunk, a májszövet kíméletével. Intézetünkben 3, inoperábilis májáttétes betegnél végeztünk SABRT-t. Egy betegnél tüdő-, kettőnél rektumtumor volt a kiindulás. Az alkalmazott dózis 3×20 Gy volt másnaponta. A kezelés során egy, grade 1 mellékhatást észleltünk. Mindhárom áttét komplett remisszióba került, lokális recidívát, késői mellékhatást egy év után sem észleltünk. Egy beteg tumormentes, egy betegnél szisztémás kezelés mellett további progresszió nem észlelhető, egy betegnél 2 új májáttét jelent meg, mely miatt kemo-biológiai terápiát kap. Tapasztalataink alapján a májáttétek SABRT kezelése biztonságos és hatékony, várhatóan hamarosan a májdaganatok rutin kezelési eljárásai közé kerül. *Magy Onkol* 62:62–67, 2018

Kulcsszavak: májmetasztázis, oligometasztázis, sztereotaxiás ablatív sugárkezelés, SABRT

Recently the prevalence of oligometastatic patients is increasing. A common site of distant spread is the liver. The standard of care is curative surgical resection, however, the resectability rate is only 10–20%. Alternatively, radiofrequency ablation (RFA) or transarterial chemoembolization (TACE) may be used. Stereotactic ablative body radiotherapy (SABRT) makes it possible to deliver curative radiation dose without radiation injury to the healthy liver tissue. We delivered SABRT to three patients with inoperable hepatic metastases. The primary tumors were rectal (2) and lung (1). The dose was 3x20 Gy every other day. We observed one grade 1 side effect. All the metastases showed complete remission and no local recurrence or late side effect occurred during the one year of follow-up. One patient is tumor-free, one has stable disease, in one patient two new hepatic metastases appeared and receives chemo-biological therapy. SABRT of liver metastases is safe and highly effective. It can be expected that in the near future it will become one of the standard treatments of hepatic tumors.

*Földi G, Polgár C, Zongor Z, Melles-Bencsik B, Stelczer G, Madaras B, Pintér T, Jederán É, Lövey J. Stereotactic body radiotherapy of liver metastasis: early experience. *Magy Onkol* 62:62–67, 2018*

Keywords: hepatic metastasis, oligometastasis, stereotactic ablative body radiotherapy, SABRT

BEVEZETÉS

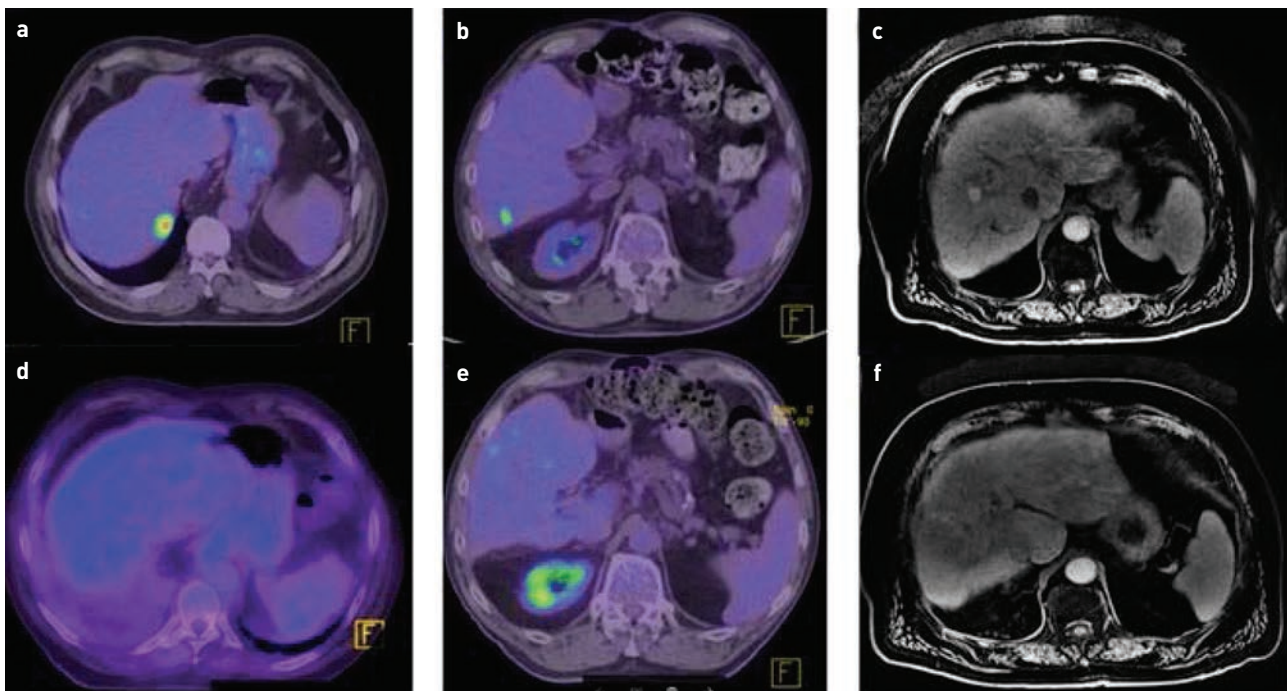
Az onkológia fejlődésének, a korszerű képalkotó diagnosztikának és a jó szisztémás kontrollnak köszönhetően a metasztatikus betegségek korai diagnosztizálása növekvő gyakoriságot mutat, az oligometasztatikus betegségek prevalenciája nő (1), és az áttétek lokális kezelése egyre inkább előtérbe kerül. A szolid tumorok egyharmada ad májáttétet, ám ez az arány egyes daganattípusoknál magasabb is lehet, így pl. hasnyálmirigyrák esetén 86% vagy kolorektális karcinómánál 30–70% (2–4). A primer daganat típusa befolyásolja a teljes túlélést (OS), kedvezőtlen prognózist jelent, ha tüdő- vagy ováriumdaganat ad májáttétet (medián OS: 12 hónap), míg kedvezőbb, ha kolorektális, vese vagy GIST (gasztrointesztinális sztrómális tumor) metasztatizál (medián OS: 32 hó). A diagnózis felállításakor az oligometasztatikus esetek csupán 10–20%-a operábilis (5); ez azért aggasztó, mert a májáttétek standard, kuratív kezelési módszere a sebészi eltávolítás, amivel az egyéves teljes túlélés 90–95%-ra növelhető (5–7). A páciensek nagy részénél alternatív kezeléssel igyekszünk a lokális kontrollt biztosítani, mint a radiofrekvenciás ablációval (RFA) vagy a transzkatéteres artériás kemoembolizációval (TACE). RFA-val a lokális kontroll 90–98%-ra növelhető, az egyéves teljes túlélés pedig 87%-ra. Azonban ezen invazív terápiás modalitások sem alkalmazhatóak mindenkinél, kontraindikált az elvégzésük 4 cm-nél nagyobb tumorok esetében, az érkepletekhez, az epehólyaghoz és a diafragmához közel fekvő góccok esetén (8, 9). A lokális kontroll biztosításának nagyszerű eszköze a sugárterápia, amit azonban a májszövet

sugárérzékenysége miatt sokáig nem használtak ki, tartva a súlyos mellékhatásoktól. Amennyiben a teljes májállomány dózisterhelése 30 Gy-nél magasabb volt, a sugárkezelés okozta májbetegség (RILD) előfordulásának gyakorisága megnőtt az irodalmi adatok szerint. A 2000-es évek elején megállapították, hogy a RILD kockázata arányos a májszövetre leadott átlagos dózissal. Öt százalék alatti, ha a máj átlagos dózisterhelése 28–30 Gy-nél kevesebb, valamint a tumor dózisellátottsága többszörösére növelhető, amennyiben minimum 700 cm³ egészséges, ép májállomány nem kap 15 Gy-nél magasabb sugárdózist (10). A sztereotaxiás ablatív sugárkezelés (SABRT) kis frakciószámában, nagy frakciódózissal, limitált térfogatra leadott kezelést jelent, melyet az elmúlt évtizedben egyre szélesebb körben kezdtek alkalmazni, mint lokális terápiás lehetőséget azoknál a pácienseknél, akiknél invazív beavatkozás nem jön szóba. Dolgozatunkban a májáttétek SABRT kezelésével szerzett első tapasztalatainkat és eredményeinket osztjuk meg.

ESETISMERTETÉSEK

Az Országos Onkológiai Intézet Sugárterápiás Központjában 2016. november és 2017. február között SABRT-t végeztünk három idős (átlagéletkor 72,3 év), jó általános állapotú (ECOG 1) férfibetegnél.

Az első páciens anamnézisében endokarditisz, mitrális műbillentyű beültetése, hipertónia, szívelégtelenség miatt pacemaker-beültetés, meningióma miatt gammakéskezelés és primer tüdő-adenokarcinóma szerepelt. Az SABRT terve-



1. ÁBRA. a, b, c) A betegek kezelés előtti képalkotásai. d, e, f) 12 héttel az SABRT-t követően a kontroll képalkotásokon komplett remisszió igazolódott mindhárom betegnél

zésekor kemoterápiára (pemetrexed-ciszplatin) jól reagáló, 6 hónapja stabil, 8 mm nagyságú bal tüdőcsúcsi góc, egy bal csípőlapáti 1 cm-es csonttűt és a máj S7-ben egy 28 mm-es halmozás volt jelen a PET/CT-n. Egy hónappal később készült kontroll mellkas-has-kismedence CT-n a májgóc 42 mm-re nőtt, a másik két góc regresszióban volt (1.a ábra).

A második beteg egy 71 éves, primer rektum-adenokarcinómás férfi volt, anamnézisében GERD (gastroesophageal reflux disease) és varikozitás szerepelt. 2010-ben a primer rektumdaganat miatt neoadjuváns radiokemoterápiában részesült és Dixon szerinti rektumresekció után. Friss PET/CT vizsgálaton a máj S6-ban egy 15 mm-es FDG-halmozás jelent meg, egyebekben tumormentes volt a beteg (1.b ábra).

A harmadik betegnél szintén rektum-adenokarcinóma volt a kiindulási betegség, 2005-ben urgens műtéten esett át szűkítő, alsó harmadi végbéldaganat miatt, majd kemoterápiában részesült. 2008-ban S8-ban levő májgóc miatt RFA kezelést kapott, majd 2012-ben S5-ben levő májtűt miatt resekció történt. Anamnézisében COPD (chronic obstructive pulmonary disease) és magas vérnyomás volt kiemelendő. Az SABRT kivitelezésekor friss hasi MRI-n az S8/5 átmenetben 2,2 cm-es góc ábrázolódott (1.c ábra).

Tekintettel a betegek jó általános állapotára, a gócok kis méretére (<3 cm) és arra, hogy az onkoteam az első betegnél nem javasolt műtétet, a másik két beteg pedig nem vállalta az operációt, a betegeknek SABRT kezelést végeztünk.

SUGÁRKEZELÉS

A betegek besugárzástervezési CT-vizsgálata háton fekvő helyzetben, karokkal a fej fölött, speciális fektetőben (breast board, Civco, Orange City, IA), abdominális nyomás (respiratory belt, Civco, 1,5 Bar nyomás) alkalmazásával történt. 4D-CT vizsgálatot (Siemens Somatom AS Definition, Concord, CA) végeztünk, 7 légzési fázis leképezésével (Anzai 733V légzőkövető rendszer). A besugárzás tervezéséhez a rendelkezésre álló PET/CT és MRI-felvételeket fuzionáltuk. A céltérfogatok meghatározásához a milánói Humanitas Cancer Center protokollja szolgált alapul, így a makroszkópos daganattérfogatot (GTV: gross tumor volume) megegyező nagyságúnak vettük a klinikai céltérfogattal (CTV: clinical

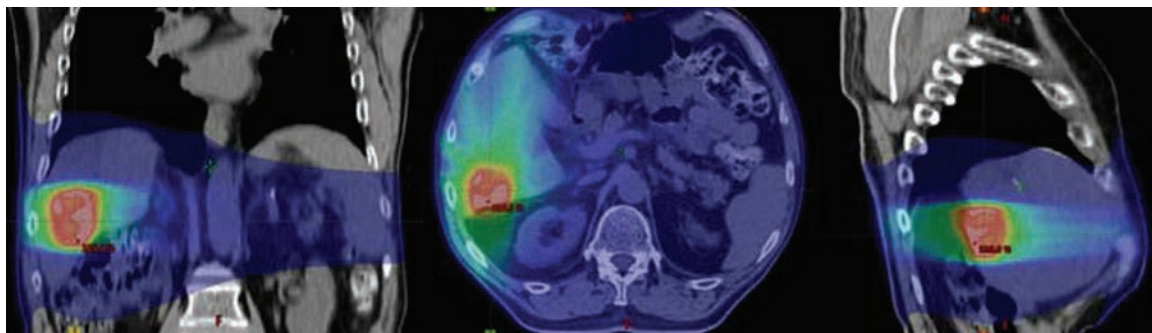
1. TÁBLÁZAT. A védendő szervek dóziskorlátjai

Rizikószerv	Dózisterhelés
Máj-PTV	D700cc <15 Gy
Szív	D1cc <24 Gy
Borda	Dmax <37 Gy, D30cc <30 Gy
Gyomor	Dmax <30 Gy, D3cc <21 Gy
Bélzsák	D3cc <21 Gy
Vese	D35% <15 Gy
Tüdő	D1500cc <11,5 Gy
Aorta	Dmax <45 Gy, D5cc <21 Gy
Gerinc	Dmax <15 Gy

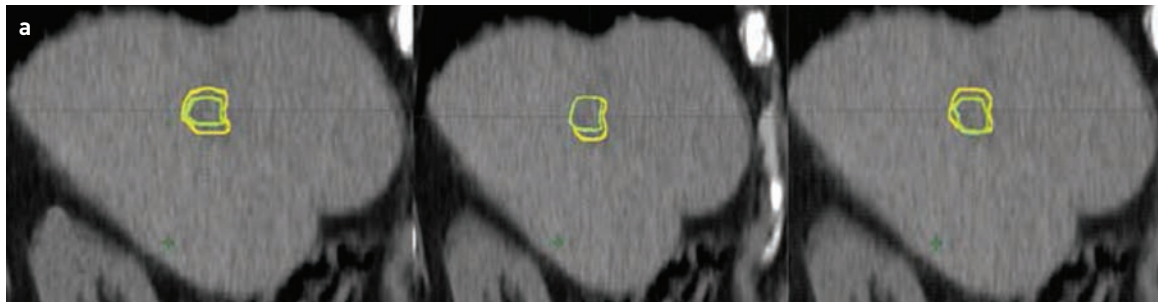
D1/3/5/30/700/1500cc: 1/3/5/30/700/1500 cc védendő szerv térfogatra leadható dózis, cc: köbcentiméter, Dmax: maximális dózis, D35%: a védendő szerv térfogatának 35%-ára leadható dózis

target volume) [11]. Minden légzési fázisban meghatároztuk a GTV/CTV-t, majd a CTV-k uniójaként kaptuk meg a közbülső céltérfogatot (ITV: internal target volume). Az ITV kiterjesztésével (kranio-kaudálisan 10 mm-rel, anterior-poszterior irányban és laterálisan 6 mm-rel) kaptuk meg a tervezési céltérfogatot (PTV: planning target volume). A legfontosabb védendő szervek a szív, bordakosár, gyomor, bélzsák, vese, tüdő, aorta, gerinc voltak, melyek dózis-volumen korlátait az 1. táblázat mutatja.

A PTV-re előírt összdózis 60 Gy volt, mely 3 frakcióban került leadásra 8 napon belül 20 Gy-es frakciókkal. BED (biológiai effektív dózis): 180 Gy, 10-es alfa-béta hányadossal számolva. A kezelést intenzitásmodulált forgóbesugárással (IMAT, intensity modulated arc therapy, RapidArc) végeztük 6–10 megavoltos fotonnal, FFF (flattening filter free) üzemmódban, Varian TrueBeam (Palo Alto, CA) lineáris gyorsítóval (2. ábra). Két teljes ívet alkalmaztunk. Minden kezelés előtt, közben és után kilovoltos CBCT-t (cone beam CT) végeztünk az intrafrakcionális elmozdulások meghatározására. A három kezelés adatait összesítve a target mozgása kranio-kaudáli-



2. ÁBRA. Dóziseloszlás a különböző síkokban (koronális, axiális, szagittális)



b

Irány	Elmozdulás
Kranio-kaudális	3–5 mm
Anterior-poszterior	2–4 mm
Latero-laterális	2–4 mm

3. ÁBRA. a) A céltérfogat elmozdulása horizontális CT-képeken; zöld: makroszkópos tumortérfogat (GTV), sárga: közbülső térfogat (ITV). b) A céltérfogat elmozdulása a különböző síkokban

san 3–5 mm, anterior-poszterior és laterális irányban pedig 2–4 mm volt (3. ábra). A beállítás korrekciója online IGRT (image guided radiotherapy) protokoll szerint történt. A tervezési CT-vel történő automatikus illesztést a kezelőorvos manuális ellenőrzése és beállítása követte.

EREDMÉNYEK

A kezelések során érdemi mellékhatás csak az első betegnél jelentkezett. Az első frakciót követően 30 perccel láz nélküli, testszerte jelentkező remegés alakult ki, mely nem szteroid gyulladáscsökkentő és anxiolitikum hatására megszűnt 15 perc alatt. A többi beteg teljesen panaszmentesen kapta meg a kezeléseket.

12 héttel a sztereotaxiás besugárzást követően, kontroll hasi MR-, illetve PET/CT vizsgálatot kértünk a betegeknél (1.d, e, f ábra). Mindhárom beteg komplett remisszióba került. A primer tüdődaganatos férfi folytatta a szisztémás

kezelést, jelenleg stabil a betegsége, újabb májgóca nem jelent meg. A második páciensnél a kezelt góc nem mutatott FDG-halmozást, azonban 2 nívum góc jelent meg a májban, így kemo-biológiai terápiát kap azóta is. A harmadik beteg panasz- és tumormentes 12 hónapja, szorosan követjük.

MEGBESZÉLÉS

Az elmúlt években az SABRT egyre nagyobb teret kap mind a primer, mind a metasztatikus betegségek kezelésében, mivel noninvazív, nagy pontosságú, ablatív dózissú kezelési modalitás. A kevés frakciónak köszönhetően nem nyújtja el a daganatos beteg kezelésének idejét, a beteg nem esik ki sokáig a szisztémás kezelésből, amennyiben multimodális terápiára van szüksége.

Számos retrospektív és prospektív vizsgálat bizonyította a sztereotaxiás sugárkezelés hatékonyságát (2. táblázat), azonban fázis III-as randomizált vizsgálatot még nem kö-

2. TÁBLÁZAT. Összefoglaló táblázat a korábbi retrospektív és prospektív vizsgálati eredményekről

Szerző neve	Betegek száma	Dózis / frakció	Mellékhatások	Lokális kontroll	Túlélés
Herfarth (12)	35	14–26 Gy / 1 fr	–	1 év 71%	1 év 72%
Goodman (13)	29	18–30 Gy / 1 fr	Dózislimitáló mellékhatás nem volt	1 év 77%	2 év 49%
Hoyer (14)	64	45 Gy / 3 fr	1 májelégtelenség 2 Gr 2 késői	2 év 79%	1 év 67% 2 év 38%
Rusthoven (15)	47	36–60 Gy / 3 fr	<2% Gr 3/4	1 év 95% 2 év 92%	20,5 hó (medián)
Lee (16)	68	27,7–60 Gy / 6 fr	10% Gr 3/4 akut	1 év 71%	17,6 hó (medián)
Scorsetti (11)	61	75 Gy / 3 fr	1 esetben Gr3	1 év 94%	1 év 83,5%

fr: frakció

3. TÁBLÁZAT. Máj sztereotaxiás ablatív sugárkezelésére (SABRT) való alkalmasság kritériumai

Kritériumok	Alkalmas	Kezelhető	Alkalmatlan
Léziók száma (n)	≤3	4	>4
Léziók átmérője (cm)	1–3	>3 és <5	>5
Távolság a védendő szervtől (mm)	>8	5–8	<5
Májfunkció	Child A	Child B	Child C
Szabad májtérforogat (cc)	>1000	<1000 és >700	<700

zöltek [11–16]. A táblázat adatait áttekintve láthatjuk, hogy a legtöbb vizsgálatban az átlagosan leadott dózis 30–75 Gy 3–6 frakcióban. Két studyban 14–30 Gy összdózisú irradációt végeztek egy frakcióban. A vizsgálatok többségében kevés mellékhatásról számolnak be (leginkább grade 2 gasztrointesztinális panaszok, mellkasi fájdalom, bordafájdalom, 2 esetben bordatörés, májfunkcióromlás, gyomor/bél/duodenum ulceráció vagy perforáció fordult elő, de ezek a mellékhatások is csak a kezelt betegek kevesebb mint 10%-ánál). A RILD előfordulása is elenyésző [1 esetben lépett föl májelégtelenség] [14]. Dóziseszkalációval növelhető a lokális kontroll [15], és megfelelő technikai felkészüléssel, minőségbiztosítással a radiogén mellékhatások is kiküszöbölhetőek [11].

A szakirodalomban közölt klinikai eredmények ismeretében határoztuk meg intézeti protokollunkat, mely szerint a betegkiválasztás szempontjai: 1. A beteg nem alkalmas műtétre vagy nem egyezik bele; 2. a tumor maximális mérete <5 cm; 3. minimum 1000 cm³ ép májjalómmánnyal rendelkezik a beteg; 4. a primer tumor stabil vagy jelenleg nem mutatható ki; 5. referenciatartományon belüli májfunkciós értékekkel rendelkezik a páciens; 6. a target térfogat korábban nem kapott sugárkezelést; 7. egyidejűleg nem részesül szisztémás kezelésben; 8. jó általános állapot (ECOG 0–1).

A léziók közül azok a legalkalmasabbak a kezelésre, amelyek mérete 1–3 cm közötti és számuk is 3-nál kevesebb. A védendő szervektől való távolság optimális esetben minimum 8 mm, és májfunkció tekintetében Child A típusú a beteg. Amennyiben 4 vagy több lézióval rendelkezik a páciens, azok nagyobb méretűek (3–6 cm közötti) és 5–8 mm-re vannak a góccok a védendő szervektől, úgy egyéni mérlegelést követően döntünk a kezelés kivitelezhetőségéről. Öt

centiméternél nagyobb májgócok esetén, vagy ha a góccok száma 4-nél több és azok 5 mm-en belül helyezkednek el a rizikószervektől, a sztereotaxiás irradáció nem kivitelezhető biztonsággal (3. táblázat).

Az SABRT-re legalkalmasabb májszegmensek a következők: S4A, S5, S7, S8, ezekben a szegmentumokban a legbiztonságosabb a kezelés. Közepes kockázatú az S2-ben, S3-ban és az S6-ban levő májattétek irradációja. Fennáll a duodenum, a belek és a gyomorsérülés esélye, azonban ezeknek a kockázata csökkenthető, ha a sugárkezelés előtt 4 órával a beteg nem eszik és nem iszik. Fokozott kockázattal kell számolnunk S1-ben, illetve S4B-ben elhelyezkedő metasztázisok esetén. Érsérülés és következményes vérzés (v. portae), duodenum- és pilórusperforáció ezekben a szegmensekben a leggyakoribb [17]. Minél pontosabban meg tudjuk határozni a céltérfogatot, a target mozgását, és minél jobban tudjuk a kezelés során a beteg immobilizációját biztosítani, annál nagyobb esélyünk van arra, hogy csökkentjük a radiogén mellékhatások számát. A 4D-CT készítésénél segítségünkre lehet intravénás kontrasztanyag, illetve fiduciális markerek vagy radiofrekvenciás jelet kibocsátó markerek használata. A kontúrozásnál hasznos a diagnosztikus képanyag (PET/CT, hasi MRI) fúziója a tervezési CT-sorozatokkal. A betegfektetésnél elengedhetetlen a speciális fektető és az abdominális nyomás – esetleg hasi maszk – alkalmazása. Az intrafrakcionális elmozdulások kiszámításánál nagy segítség, ha több kilovoltos CBCT-t készítünk (a kezelés elején, a két ív között, a kezelés végén). A májmetasztázisok SABRT kezelése során elengedhetetlen a magas szintű orvosi, fizikusi és asszisztensi együttműködés, a megfelelő technikai felkészültség és a gondos minőségbiztosítás.

ÖSSZEFOGLALÁS

A sztereotaxiás ablatív sugárkezelés megfelelő lokális tumorkontrollt biztosít azoknál a májmetasztázisos betegeknél, akiknél invazív beavatkozás kísérelőbetegség, általános állapot, rossz compliance miatt nem jön szóba. A besugárzás biztonságosan kivitelezhető megfelelő technikai felszereltség, szakmai felkészültség és magas szintű minőségbiztosítás mellett. A korai eredmények kedvezőek, azonban hosszabb követési időre és nagyobb beteganyagra van szükség ahhoz, hogy az SABRT a mindennapi gyakorlat része lehessen májattétek esetén. További fejlődésre ad lehetőséget, hogy a légzőmozgás miatt kezelés közben elmozduló májattétek lekövetésében és kezelésében az intézetünkben 2018 januárjában átadott CyberKnife besugárzó készülék alkalmazásával betegeink hamarosan még pontosabb sugárkezelésben részesülhetnek.

IRODALOM

1. Alongi F, Arcangeli S, Filippi AR, et al. Review and uses of stereotactic body radiation therapy for oligometastases. *Oncologist* 17:1100–1107, 2012
2. Yoon SS, Tanabe KK. Surgical treatment and other regional treatments for colorectal cancer liver metastases. *Oncologist* 4:197–208, 1999
3. Scheele J, Stangl R, Altendorf-Hofmann A. Hepatic metastases from colorectal carcinoma: Impact of surgical resection on the natural history. *Br J Surg* 77:1241–1246, 1990
4. Disibio G, French SW. Metastatic patterns of cancers: results from a large autopsy study. *Arch Pathol Lab Med* 132:931–939, 2008
5. Fong Y, Fortner J, Sun RL, et al. Clinical score for predicting recurrence after hepatic resection for metastatic colorectal cancer: Analysis of 1001 consecutive cases. *Ann Surg* 230:309–318, 1999
6. Wei AC, Greig PD, Grant D, et al. Survival after hepatic resection for colorectal metastases: A 10-year experience. *Ann Surg Oncol* 13:668–676, 2006
7. Bengmark S, Hafstrom L. The natural history of primary and secondary malignant tumors of the liver. I. The prognosis for patients with hepatic metastases from colonic and rectal carcinoma by laparotomy. *Cancer* 23:198–202, 1969
8. Siperstein AE, Berber E, Ballem N, et al. Survival after radiofrequency ablation of colorectal liver metastases: 10-year experience. *Ann Surg* 246:559–565, 2007
9. de Meijer VE, Verhoef C, Kuiper JW, et al. Radiofrequency ablation in patients with primary and secondary hepatic malignancies. *J Gastrointest Surg* 10:960–973, 2006
10. Dawson LA, Normolle D, Balter JM, et al. Analysis of radiation induced liver disease using the Lyman NTCP model. *Int J Radiat Oncol Biol Phys* 53:810–821, 2002
11. Scorsetti M, Clerici E, Comito T. Stereotactic body radiation therapy for liver metastases. *J Gastrointest Oncol* 5:190–197, 2014
12. Herfarth KK, Debus J, Wannemacher M. Stereotactic radiation therapy of liver metastases: update of the initial phase I/II trial. *Front Radiat Ther Oncol* 38:100–105, 2004
13. Goodman KA, Wiegner EA, Maturen KE, et al. Dose-escalation study of single-fraction stereotactic body radiation therapy for liver malignancies. *Int J Radiat Oncol Biol Phys* 78:486–493, 2010
14. Hoyer M, Roed H, Traberg HA, et al. Phase II study on stereotactic body radiotherapy of colorectal metastases. *Acta Oncol* 45:823–830, 2006
15. Rusthoven KE, Kavanagh BD, Cardenas H, et al. Multi-institutional phase I/II trial of stereotactic body radiation therapy for liver metastases. *J Clin Oncol* 27:1572–1578, 2009
16. Lee MT, Kim JJ, Dinniwell R, et al. Phase I study of individualized stereotactic body radiotherapy of liver metastases. *J Clin Oncol* 27:1585–1591, 2009
17. Wang PN, Chung NN, Hsu WC, et al. Stereotactic body radiation therapy in hepatocellular carcinoma: Optimal treatment strategies based on liver segmentation and functional hepatic reserve. *Rep Pract Oncol Radiother* 20:417–424, 2015