

Facultade de Enfermaría e Podoloxía



TRABALLO DE FIN DE GRAO EN PODOLOXÍA

Eficacia da resección de gastrocnemios na ganancia de graos de movemento de nocello hacia dorsiflexión ante o acortamento de gastrocnemios.

Curso académico 2018/2019

Laura Regueiro Campos

Director(es): Luís López López

ÍNDICE

1. RESUMO ESTRUTURADO	3
1.1. RESUMEN ESTRUCTURADO	4
1.2. STRUCTURED SUMMARY	5
2. INTRODUCCIÓN	6
3. FORMULACIÓN DA PREGUNTA DE ESTUDO:	7
4. METODOLOXÍA.....	7
4.1. Criterios de selección	7
4.2. Estratexia de búsqueda	8
4.3. DIAGRAMA DE FLUXO.....	9
5. RESULTADOS.....	9
6. DISCUSIÓN	20
7. CONCLUSIÓN	21
8. BIBLIOGRAFÍA	22
9. LISTAXE DE ACRÓNIMOS	24

1. RESUMO ESTRUTURADO:

Introdución: O acortamento de gastrocnemios é das disfuncións musculares máis comúns do membro inferior que deriva a súa vez nunha diminución na DF de nocello, e por ende, nalgunhas das patoloxías máis frecuentes de pé e nocello como son as metatarsalxias e fasciopatías. Existen distintas opcións de tratamento que van dende os máis conservadores, como son os estiramientos musculares ata os tratamentos quirúrxicos. Destes últimos o máis utilizado é a Resección de Gastrocnemios.

Obxectivo: Revisión bibliográfica orientada a mostrar a evidencia científica existente respecto a eficacia da resección de gastrocnemios na ganancia de graos de DF de nocello ante o AG.

Metodoloxía: A búsqueda bibliográfica realizouse en 3 das bases de datos máis recomendadas en ciencias da saúde: PubMed, Biblioteca Chocrane e Scopus.

Resultados: Obtivéronse un total de 35 publicacións, dende o ano 2009 ata a actualidade, dos cales tras aplicar os criterios de inclusión se seleccionaron 7.

Conclusións: A resección de gastrocnemios mostrase como unha técnica eficaz a hora de aumentar a DF de nocello ante un acortamento desta musculatura.

1.1. RESUMEN ESTRUCTURADO

Introducción: El acortamiento de gastrocnemios es de las disfunciones musculares más comunes del miembro inferior que deriva a su vez en una disminución en la DF de tobillo, y por tanto, en algunas de las patologías más frecuentes de pié y tobillo, como son as metatarsalgias y fasciopatías. Existen distintas opciones de tratamiento que van desde los más conservadores, como son los estiramientos musculares hasta los tratamientos quirúrgicos. De estos últimos el más utilizado es la Resección de Gastrocnemios.

Objetivo: revisión bibliográfica orientada a mostrar la evidencia científica existente respecto a la eficacia de la resección de gastrocnemios en la ganancia de grados de DF de tobillo ante el AG.

Metodología: la búsqueda bibliográfica se realizó en 3 de las bases de datos más recomendadas en ciencias de la salud: PubMed, Biblioteca Chocrane y Scopus.

Resultados: se obtuvieron un total de 35 publicaciones, desde el año 2009 hasta la actualidad, de los cuales tras aplicar los criterios de inclusión se seleccionaron 7.

Conclusiones: La resección de gastrocnemios se muestra como unha técnica eficaz y segura a la hora de aumentar la DF de tobillo ante un acortamiento de esta musculatura.

1.2. STRUCTURED SUMMARY

Introduction: Gastrocnemius tightness is one of the most common muscular disfunctions on the lower limbs, which at the same time can lead to some of the most frequently pathologies of foot and ankle, like metatarsalgias and fastiopathies. There are many treatment options ranging from conservative ones, like stretching exercises to surgical treatment, being Gastrocnemius Recession the most used.

Objective: Bibliographic review to show the present scientific evidence about the efficacy of Gastrocnemius Recession on gaining ankle dorsiflexion degrees in the presence of gastrocnemius tightness.

Methodology: A bibliographic search was carried out in three of the most recommended databases on public health: PubMed, Chocrane Library and Scopus.

Results: A total of 35 publications were obtained from 2009 until now, of which 7 were included, after meeting the inclusion criteria.

Conclusions: Gastrocnemius recession shown to be an effective and safety technique on gaining degrees of ankle dorsiflexion in the presence of gastrocnemius tightness.

2. INTRODUCCIÓN:

Nos últimos anos incrementouse a práctica da ciruxía de resección de gastrocnemios como tratamento para o acortamento de gastrocnemios, xa que se postula como unha ciruxía con bos resultados e cada vez menos invasiva.^{1,2}

O acortamento muscular trátase dunha das disfuncións musculares máis comúns na poboación actual (20% en poboación non espástica), que pode deberse dende un sobreuso ou falta de flexibilidade muscular ata unha patoloxía neurolóxica.²

Un dos grupos musculares do membro inferior que máis comunmente sofre desta disfunción son os gastrocnemios. O acortamento desta musculatura é a principal causa de limitación no movemento de flexión de nocello hacia dorsiflexión, así como de extensión de rodilla, debido a que esta musculatura cruza ámbalas dúas articulacións.³

Esta limitación sobre a DF de nocello pode dar como resultado a presenza dun equinismo, que a súa vez produce unha alteración na marcha e biomecánica do pé e por ende un incremento das presións, sobretudo no antepé, desencadeando diversas patoloxías de pé e nocello como son as metatarsálixias, fasciopatías plantares, tendinitis aquíleas, hallux valgus ou pé plano adquirido. Todas elas moi comúns na práctica clínica.^{1,4,5}

O diagnóstico é totalmente clínico, sendo os métodos máis utilizados o test de Lunge e o test de Silfverskiöld. Este último é o test máis utilizado na práctica clínica; permite ademais de diagnosticar un acortamento/contractura muscular, diferenciar entre unha contractura de gastrocnemios ou unha contractura do complexo gastrocnemio-sóleo. Para efectualo realízase unha dorsiflexión de nocello pasiva coa rodilla en extensión e logo en flexión, aplicando forza dende o antepé. O test é positivo cando a DF de nocello é $\leq 10^\circ$ con xeonllo en extensión e este incrementa 10° ou máis ao realizar o test con xeonllo en flexión, mentres o retropé se encontra en posición neutra.^{1,6,7}

A hora do tratamento para o acortamento de gastrocnemios existen diferentes opcións que van dende o tratamento conservador; como son soportes plantares, tapping ou pauta de exercicios de estiramento muscular; os cales se postulan como tratamento de primeira elección, sendo eficaces a hora de reducir a retracción dos gastrocnemios, pero non de maneira definitiva, e a maioría das veces incumplida por parte do paciente, ata tratamentos máis invasivos como o quirúrxico.^{2,8}

O principal tratamento quirúrxico para o tratamento do AG é a ciruxía de resección de gastrocnemios. Esta tivo a súa orixen a principios de 1800 cando Delpech practica unha tenotomía subcutánea do tendón de Aquiles como tratamento para mitigar deformidades en equino en nenos con parálise cerebral. Desda técnica parte a resección de gastrocnemios,

descrita por primeira vez por Vulpius e Stoffel en 1913, e máis tarde modificada por diversos autores como Baker e Strayer (1950), Barouk (1989) e De Los Santos (2012), entre outros. Na actualidade a GR postúlase como a intervención quirúrxica de elección para o tratamento das patoloxías sintomáticas do pé derivadas do acortamento de gastrocnemios.^{9,10}

Existen dous niveles anatómicos dende os cales se poden elongar os gastrocnemios, nivel distal e nivel proximal. A nivel distal pódense levar a cabo 2 tipos de técnicas; Aberta, descrita por Strayer, na cal quirúrxicamente se actúa a nivel da lámina distal do gastrocnemio, antes da súa unión con sóleo e tendón de Aquiles; e a Endoscópica, técnica máis recente e mínimamente invasiva que actúa sobre a lámina común sóleo/gastrocnemio, non sendo un alargamento de gastrocnemios puro. En canto ao nivel proximal existen tamén diversas técnicas propostas por diferentes autores; nelas a incisión faise preto da inserción dos gastrocnemios na zona femoral. A primeira delas, practicada por Silfverskiöld, implicaba desinserción das fibras inserciónais do xemelgo nos cóndilos femorais e transferilas aos cóndilos tibiais; logo S. Barouk evolucionou a técnica desinserciónando só as fibras blandas de ambas insercións, co tempo Barouk, Colombier, Solan e De los Santos pasaron a realizar a cirurxía seccionando solamente as fibras blandas da inserción do gastrocnemio medial, sendo esta última unha técnica menos invasiva.^{10,11,12,13}

Hoxe en día a resección de gastrocnemios mostrase como unha cirurxía resolutive a hora de correxir patoloxías mecánicas derivadas da limitación de DF de nocello, consecuente do acortamento muscular dos xemellos tan habitual na práctica clínica podolóxica.

3. FORMULACIÓN DA PREGUNTA DE ESTUDO:

A pregunta de estudo formulada neste caso é:

É a cirurxía de resección de gastrocnemios eficaz a hora de gañar graos de movemento articular de nocello hacia dorsiflexión ante a presenza dun acortamento de gastrocnemios?

4. METODOLOXÍA:

4.1. Criterios de selección:

- Criterios de inclusión:

- Pacientes maiores de 18 anos
- Estudo do rango de movemento articular de tobillo hacia dorsiflexión pre/postquirúrxico.

Eficacia da RG na ganancia de graos de movemento de nocello hacia DF ante o AG.

- Pacientes con contractura de gastrocnemios.
- Pacientes aos que se lles realizase ciruxía de resección de xemelgos.
- Artigos en inglés, español e portugués.
- Criterios de exclusión:
 - Estudos que evalúen unha condición neurolóxica.
 - Estudos en cadáveres
 - Estudos de Caso clínico, cartas e resposta a cartas de editor, artigos de opinión e artigos comparativos entre técnicas.
 - Estudos anteriores a 2009

4.2. Estratexia de búsqueda:

A búsqueda levouse a cabo mediante os termos “recession”, “release”, “lengthening” e “gastrocnemius”, combinando tódolos sinónimos entre si co comando booleano OR e enlazándoos co comando booleano AND.

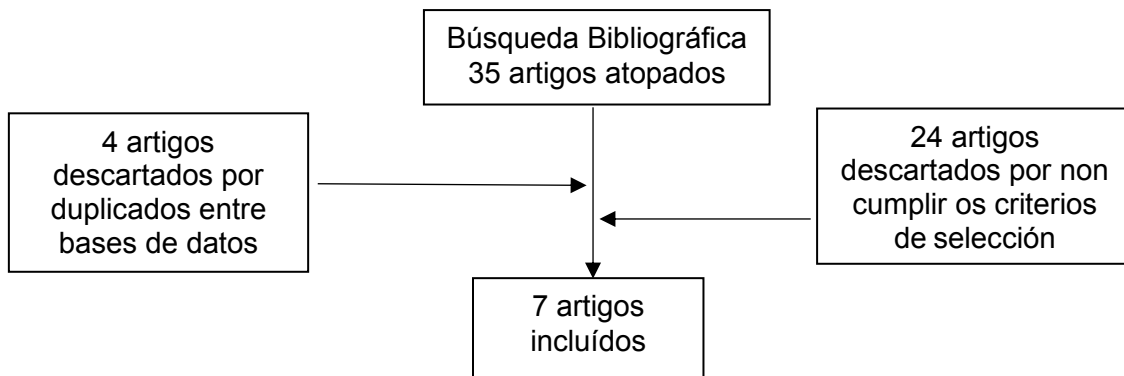
Para a búsqueda usáronse 3 bases de datos internacionais do ámbito das ciencias da saúde:

- **Pubmed:** é o motor de búsqueda de libre acceso da base de datos de bibliografía médica MEDLINE, unha das máis amplias do mundo que conta con 4.500 revistas médicas publicadas nos EEUU e en máis de 70 países. Está producida pola Biblioteca Nacional de Medicina dos Estados Unidos (National Library of Medicine-NLM).
 - Historial de búsqueda:
 (((ankle motion[Text Word] OR ankle dorsiflexion[Text Word]) AND gastrocnemius recession[Title]) OR gastrocnemius release[Title]) NOT ("cerebral palsy"[MeSH Terms] OR ("cerebral"[All Fields] AND "palsy"[All Fields]) OR "cerebral palsy"[All Fields]) AND ("2009/05/22"[PDat] : "2019/05/19"[PDat] AND "humans"[MeSH Terms])
- **Cochrane:** é unha colección de bases de datos sobre ensaios clínicos, cuxo produtor principal é a Colaboración Cochrane.
 - Historial de búsqueda:
 (ankle motion OR ankle dorsiflexion) AND (Gastrocnemius recession OR gastrocnemius release OR gastrocnemius lengthening)
 Custom range 2009 to 2019

- **Scopus:** trátase dunha base de datos bibliográfica, que posúe 18.000 títulos de máis de 5.000 editores internacionais e cunha cobertura de 16.500 revistas. Está editada por Elsevier, a maior editorial de libros de medicina e literatura científica do mundo.
 - o Historial de búsqueda:
ABS (ankle AND dorsiflexion) AND TITLE (gastrocnemius AND recession OR gastrocnemius AND release OR lengthening)

Atopouse unha revisión sistemática nas bases de datos PubMed e Cochrane, a cal foi excluída por non cumprir os criterios de inclusión, xa que non estuda os graos de dorsiflexión de nocello pre/postquirúrxicos.

4.3. DIAGRAMA DE FLUXO



5. RESULTADOS

Tras a búsqueda en tódalas bases de datos mencionadas, o número total de artigos atopados foi de 33 (20 en PubMed, 7 en Scopus e 8 en Cochrane), dos cales 28 foron excluídos por non cumprir os criterios de selección e por estar duplicados entre as bases de datos, quedando 7 artigos válidos para inclusión (ver taboa I).

Taboa I. ARTIGOS SELECCIONADOS

Referencia bibliográfica	Aceptación	Xustificación
1. Messerschmidt C, Netto A, Barfield WR et al. Functional outcomes of isolated gastrocnemius recession. J Surg Orthop Adv. 2018;27(2):125-130.	Si	
2. Vinagre G, Alfonso M, Cruz- Morande S et al. Efficacy of pedobarographic analysis to evaluate proximal medial gastrocnemius recession in patients with gastrocnemius tightness and metatarsalgia. Int Orthop. Novembro 2017;41(11):2281-2287.	Si	
3. Holtmann JA, Südkamp NP, Schmal H, Mehlhorn AT. Gastrocnemius Recession Leads to Increased Ankle Motion and Improved Patient Satisfaction After 2 Years of Follow-Up. J Foot Ankle Surg. Maio- Xuño 2017;56(3):589-593).	Non.	Inclúe pacientes menores de 18 anos.
4. Villanueva M, Iborra A, Rodríguez G, Sanz- Ruiz P. Ultrasound-guided gastrocnemius recession: a new ultra-minimally invasive surgical technique. BMC Musculoskelet Disord. 3 de Outubro de 2016;17(1):409.	Non.	Inclúe pacientes menores de 18 anos.
5. Morales-Muñoz P, De Los Santos Real, Raúl, Barrio Sanz P, Pérez JL, Varas Navas J, Escalera Alonso J. Response to "Letter Regarding: Proximal Gastrocnemius Release in the Treatment of Mechanical Metatarsalgia". Foot Ankle Int. 2016;37(7):792-793.	Non.	Resposta a carta de editor

<p>6. Baumbach SF, Braunstein M, Polzer H. Letter Regarding: Proximal Gastrocnemius Release in the Treatment of Mechanical Metatarsalgia. Foot Ankle Int. Xullo de 2016;37(7):790-791.</p>	Non.	Carta ao editor
<p>7. Morales-Muñoz P, De Los Santos Real R, Barrio Sanz P et al. Proximal gastrocnemius release in the treatment of mechanical metatarsalgia. Foot Ankle Int. Xullo de 2016;37(7):782-789.</p>	Si	
<p>8. Nawoczinski DA, DiLiberto FE, Cantor MS et al. Ankle power and endurance outcomes following isolated gastrocnemius recession for achilles tendinopathy. Foot Ankle Int. Xullo de 2016;37(7):766-75.</p>	Non.	Non estuda o rango de dorsiflexión de nocello postquirúrxico.
<p>9. Gianakos A, Yasui Y, Murawski CD, Kennedy JG. Effects of gastrocnemius recession on ankle motion, strength, and functional outcomes: a systematic review and national healthcare database analysis. Abril de 2016;24(4):1355-64.</p>	Non.	Non estuda os graos de dorsiflexión de nocello pre/postquirúrxicos.
<p>10. Kai Rong, Xing-chen Li, Wen-tao Ge, Yang Xu, Xiang-yang Xu. Comparison of the efficacy of three isolated gastrocnemius recession procedures in a cadaveric model of gastrocnemius tightness. Cochrane Library. International orthopaedics. Febreiro 2016;40(2):417-423.</p>	Non.	Estudo sobre cadáveres
<p>11. Tennant JN, Amendola A, Phisitkul P. Endoscopic gastrocnemius release. Foot Ankle Clin. Decembro de 2014;19(4):787-93</p>	Non.	Inclúe pacientes menores de 18 anos.

12. DeOrío JK, Lewis JS Jr. Silfverskiold's test in total ankle replacement with gastrocnemius recession. Foot Ankle Int. Febreiro 2014;35(2):116-22.	Non	Pacientes sen acortamento de gastrocnemios.
13. Gurdezi S, Kohls-Gatzoulis J, Solan MC. Results of proximal medial gastrocnemius release for Achilles tendinopathy. Foot Ankle Int. Outubro 2013;34(10):136-9.	Non.	Non estuda o rango de dorsiflexión postquirúrxico.
14. Schroeder SM. Uniportal endoscopic gastrocnemius recession for treatment of gastrocnemius equinus with a dedicated EGR system with retractable blade. J Foot Ankle Surg. Novembro- Decembro 2012;51(6):714-9.	Non	Inclúense menores de 18 anos.
15. Chimera NJ, Castro M, Davis I, Manal K. The effect of isolated gastrocnemius contracture and gastrocnemius recession on lower extremity kinematics and kinetics during stance. Clin Biomech (Bristol, Avon). Novembro 2012;27(9):917-23.	Non	Non mide DF pre/postquirúrxica.
16. Angthong C, Kanitnate S. Dual-portal endoscopic gastrocnemius recession for the treatment of severe posttraumatic equinus deformity: a case series and a review of technical modifications. J Nippon Med Sch. 2012;79(3):198-203.	Si	
17. Greenhagen RM, Johnson AR, Bevilacqua NJ. Gastrocnemius recession or tendo-achilles lengthening for equinus deformity in the diabetic foot?. Clin Podiatr Med Surg. Xullo 2012;29(3):413-24.	Non.	Trátase dun artigo comparativo

18. Abbassian A, Kohls-Gatzoulis J, Solan MC. Proximal medial gastrocnemius release in the treatment of recalcitrant plantar fasciitis. Foot Ankle Int. Xaneiro 2012;33(1):14-9.	Non.	Non estuda rango de dorsiflexión postquirúrxico.
19. Chimera NJ, Castro M, Manal K. Function and strength following gastrocnemius recession for isolated gastrocnemius contracture. Foot Ankle Int. Maio 2010;31(5):377-84.	Si	
20. Grady JF, Kelly C. Endoscopic gastrocnemius recession for treating equinus in pediatric patients. Clin Orthop Relat Res. Decembro de 2014;468(4):1033-8.	Non.	Estudo en menores de 18 anos.
21. Bar-ON L, Kalkman B.M, Cenni F et al. The relationship between medial gastrocnemius lengthening properties and stretch reflexes in cerebral palsy. Frontiers in pediatrics. 2018,(6):259.	Non.	Estudo sobre pacientes con parálise cerebral.
22. Rong K, Ge WT, Li XC, Xu XY. Mid-term results of intramuscular lengthening of gastrocnemius and/or soleus to correct equinus deformity in flatfoot. Foot Ankle Int. Outubro 2015;36(10):1223-1228.	Non.	Inclúe pacientes menores de 18 anos.
23. Van bemmel, A.F, Van den Bekerom, M.P, Verhart, J., Vergroesen, D. A. Preliminary results of 97 percutaneous gastrocnemius muscular lengthening operations in neurologically healthy children with an equinus contracture. Foot and Ankle Surg. Setembro 2012;18(3):160-163.	Non.	Estudo en menores de 18 anos.

24. Duthon V.B, Lübbecke A, Duc S.R et al. Noninsertional Achilles tendinopathy treated with gastrocnemius lengthening. Foot Ankle Int. Abril 2011;32(4):375-379.	Si	
25. Abellana. S, Guissard. N, Duchateau. J. The relative lengthening of the myotendinous structures in the medial gastrocnemius during passive stretching differs among individuals. Journal of Applied Physiology. Xaneiro 2009;106(1):169-177.	Non.	Non realiza a técnica quirúrxica de resección de gastrocnemios.
26. Molund M, Husebye EE, Hellesnes J et al. Proximal Medial Gastrocnemius Recession and Stretching Versus Stretching as Treatment of Chronic Plantar Heel Pain.Foot Ankle Int 2018;(10)	Si	
27. Results of cast treatment and percutaneous achilles tendon lengtheningfor children with an achilles tendon contracture. World Health Organisation[Internet]2012;(3)	Non.	Estudo en menores de 18 anos.
28. Performance of the spastic calf when waking on sloped Surface. World Health Organisation. 31 de Marzo 2015;(3)	Non.	Estudo sobre poboación con patoloxía neurolóxica.
29. Alexandra F.Yacyshyn, Jane Nettleton, Geoffrey A. Power et al. The effect of muscle length on transcranial magnetic simulation- induced relaxation rate in the plantar flexors. Physiological reports. 2017;5(18).	Non.	Non estuda a resección de gastrocnemios.

30. Rose KJ, Burns J, Wheeler DM, North KN. Interventions for increasing ankle range of motion in patients with neuromuscular disease. The Cochrane Library. 17 de Febreiro 2010.	Non.	Estudo sobre poboación con patoloxía neurolóxica.
31. Williams CM, Pacey V, de Bakker PB et al. Interventions for idiopathic toe walking. Cochrane Database of Systematic. 3 de Outubro 2016.	Non.	Estudo en menores de 18 anos

A continuación, expónse brevemente cada un dos artigos incluídos nesta revisión:

Messerschmidt C et al¹³ elaboran un estudo prospectivo para saber os efectos funcionales tras a ciruxía de resección de gastrocnemios. Seleccionan 25 pacientes cun acortamento de gastrocnemios ou gastrocnemios-sóleo, dos cales 20 finalizan o estudo. Todos eles foron sometidos a GR.

Tódolos pacientes seleccionados tiñan un AG, definido polos autores como unha dorsiflexión de nocello < 5° con XE, e para someterse a operación todos debían haberse sometido fallidamente a tratamentos conseradores.

Finalmente tras o proceso quirúrxico vólvese medir a capacidade de DF de nocello, dando como resultado un incremento de 11° (p=0.018) con XE e un incremento de 8° con XF, ambos resultados medidos 6 meses post-operación.

O estudo conclúe que a GR mostrase como unha intervención minimamente invasiva, con baixo índice de morbilidade e complicacións (12%), ademáis mellora a funcionalidade e a DF de nocello.

Vinagre G et al¹⁴. Estudo prospectivo para coñecer a eficacia do análise baropodométrico en pacientes sometidos a ciruxía de resección medial proximal de gastrocnemios (PMGR) e que cursaban con acortamento dos mesmos.

Para elo seleciouse un grupo de estudo de 55 pacientes, todos eles diagnosticados con AG e tratados quirúrxicamente con PMGR, e un grupo control de 49 pacientes non intervídos quirúrxicamente.

O diagnóstico de AG fíxose mediante o test de Silfverskiöld, considerando positivo ao aparecer un equinismo de tobillo, e decir unha dorsiflexión menor de 0°(partindo dunha

plantarflexión negativa) coa rodilla extendida pero cuxa limitación desaparece ao flexionar a rodilla.

Os valores de DF atopados no grupo de estudo foron:

- Rodilla extendida:
 - o Prequirúrxico: -10 (rango de -25 a 5)
 - o Postquirúrxico: 2,5 (rango de -20 a 15)
- Rodilla flexionada:
 - o Prequirúrxico: 10 (rango de 0 a 17)
 - o Postquirúrxico: 10 (rango de 5 a 20)

Dando como resultado diferencias significativas entre a dorsiflexión pre e postquirúrxica ($p \leq 0.05$) tanto con rodilla extendida (12,5; rango de 0 a 25) como con rodilla flexionada (5; rango de -5 a 20).

Morales-Muñoz P et al¹². Neste estudo de tipo prospectivo evalúan pacientes con diagnóstico de metatarsalxia mecánica e AG, sometidos a PGMR.

Para o diagnóstico de AG usaron o test de Silfverskiöld, considerando positivo se o nocello con rodilla extendida alcanza os 90° e se incrementa 15-20° coa rodilla flexionada. As medición levase a cabo por 2 ciruxanos ortopédicos de pé e nocello antes e despois de cada ciruxía.

En canto a mostra, seleccionaron 52 pacientes (78 membros inferiores), separados en 3 grupos dependendo do tipo de metatarsalxia. A medición do rango de dorsiflexión postoperación fíxose 1,3 e 6 meses despois do procedemento quirúrxico sendo os valores negativos correspondentes aos graos de recorrido que faltan para chegar aos 90° de DF e os positivos aqueles que pasaron dunha posición neutra de 90. Tamén realizan unha última revisión postquirúrxica despois de entre 20 e 40 meses.

Os valores de DF atopados polos autores son:

- Xeonllos en extensión:
 - o Prequirúrxico: -17.5 (rango de -30 a -5)
 - o Postquirúrxico:
 - 1 mes: 1.8 (rango de -20 a 14)
 - 3 meses: 0.8 (rango de -20 a 10)
 - 6 meses: 2.5 (rango de -12 a 12)

En conclusión, o estudo mostra unha diferenza significativa ($p < 0.001$) entre o rango de DF pre e postquirúrxico.

Angthong C et al¹⁵. Estudo de serie de casos que evalúa a efectividade da GR por técnica endoscópica dobre-portal en pacientes con contractura en equino de tobillo de tecido brando postraumática. Elexen 4 pacientes con equino por contractura de tecido brando progresiva e postraumática con un rango de flexión de nocello $\leq -20^\circ$, sometidos mínimo a 3 meses de tratamento conservador. A medición do rango de movemento de tobillo faise pre e postciruxía (1,3 e 6-12 meses) usando o test de Silfverskiöld.

Os valores de DF obtidos tras a medición con xeonllos estendidos son:

- Media Prequirúrxica: -47.5°
- Media Postquirúrxica:
 - o 1 mes: 5°
 - o 3 meses: 4.5°
 - o Revisión final: 3.75°

Chimera NJ et al¹⁶. Este estudo de serie de casos ten como obxectivo avaliar o rango de movemento, función e forza de plantar flexión pre e post- resección de gastrocnemios en pacientes con AG. Para elo observase un grupo de estudo de 4 pacientes (7 membros inferiores) diagnosticados con AG mediante o Test de Silfverskiöld (positivo si $< 0^\circ$ DF con XE pero $> 0^\circ$) e o segundo, un grupo control tamén con 7 membros inferiores observados e cun ROM de nocello normal.

O grupo de estudo foi sometido a dúas medicións, pre e postciruxía, mediante o test de Silfverskiöld. Preoperatoriamente o grupo de estudo mostra un decrecemento significativo no ROM pasivo de nocello hacia DF ($p = 0.001$) cunha media de -1° , en comparación co grupo control. Tras 3 meses post-ciruxía incrementase significativamente o ángulo de DF chegando aos 13° ($p = 0.016$).

Duthon V.B et al¹⁷. Estudo de serie de casos no que se elixen pacientes con tendinopatía aquílea non insercional crónica de mínimo 1 ano de evolución, observanse un total de 14 pacientes (17 tendóns), todos eles tratados anteriormente con terapias non invasivas que resultaron fallidas. Levase a cabo unha examinación física prequirúrxica para avaliar a existencia de AG mediante o test de Silfverskiöld e un goniómetro. A medición faise con

XE, obténdose prequirúxicamente unha media de -6° (rango de -4 a -10) e postquirúxicamente, pasado 1 ano, de 7° (rango de 5 a 10).

Molund M et al¹⁸. Estudo aleatorizado e controlado que evalúa os resultados clínicos e biomecánicos da resección proximal de gastrocnemios xunto cun programa de estiramientos, comparado con só un protocolo de exercicios de estiramientos en pacientes con dor plantar en talón de máis de 1 ano de evolución e nos cales os tratamentos conservadores non funcionaron. Para realizalo inclúense 40 pacientes divididos de forma aleatoria en 2 grupos (“ciruxía” e “estiramento”). Tódolos pacientes incluídos deben presentar AG diagnosticada mediante o test de Silfverskiöld (positivo si con XE a DF é $\leq 10^\circ$ e se produce un aumento de 10° ao flexionar xeonllo). A media de graos de DF con xeonllo en extensión preoperatoria foi de 6° e a postoperatoria (12 meses) de 10.5° .

Taboa 2. Síntese de resultados

Autores	Tipo de artigo	Nivel de evidencia	Técnica quirúrxica	Número de pacientes	Resultado DF de nocello (en medias e grados)					
					Preciruxía		Postciruxía		Incremento	
					XE	XF	XE	XF	XE	XF
Messerschmidt C et al	Estudo prospectivo	-	Distal (aberta)	20	0.9°		11.6°		11°	p=0.018
Vinagre G et al	Estudo prospectivo	-	Proximal (aberta)	55	-10°	10°	2.5°	10°	12.5°	5° p≤0.05
Morales-Muñoz P et al.	Serie de casos	IV	Proximal (aberta)	52 (78 membros inferiores)	-17.5°		2.5°		19.2°	p=0.001
Angthong C et al.	Serie de casos	-	Distal (endoscópica)	4	-47.5°		3.75°			p=0.02
Chimera NJ et al.	Serie de casos control	III	Distal (aberta)	4 (7 membros inferiores)					13°	p=0.016
Duthon V.B et al.	Serie de casos	IV	Distal (aberta)	14 (17 membros inferiores)	-6°		7°		13°	
Molund M et al.	Estudo aleatorizado controlado	I	Proximal (aberta)	40	6°		10.5°		4.5°	p<0.001

Eficacia da RG na ganancia de graos de movemento de nocello hacia DF ante o AG.

6. DISCUSIÓN

Como se espuxo anteriormente o obxectivo deste traballo é coñecer se a ciruxía de resección de gastrocnemios é eficaz a hora de gañar rango de movemento articular de nocello hacia DF en persoas que sofren un acortamento de gastrocnemios.

Tras unha ardua búsqueda e análise das publicacións pertinentes sobre a eficacia da GR sobre a ganancia de graos de DF de nocello, destaca, a escasez de publicacións con alto nivel de evidencia, como son ensaios clínicos ou casos e controles ben diseñados. Ademais, aínda que existen gran cantidade de publicación que abordan a GR como tratamento para o AG e patoloxías asociadas, son moi poucas as que estudan o impacto da ciruxía sobre a ganancia de graos de DF de nocello, limitación moi común na práctica clínica e que se postula como unha das principais causas de patoloxías mecánicas de pé e nocello.

A variable a analizar nesta revisión foi a DF de nocello, para elo observáronse os valores pre e post-quirúrxicos obtidos mediante os test de medición para AG de cada publicación incluída, sendo o utilizado en todos o test de Silfverskiöld, menos no artigo de **Messerchmidt C et al**, o cal non especifica o test realizado, pero define o AG nunha DF $<5^\circ$. Os resultados obtidos en cada publicación foron favorables, en menor e maior medida, a hora da ganancia de graos de DF de nocello. **Messerchmidt C et al** obteñen como resultado un incremento significativo ($p=0.018$) do ROM de nocello hacia DF de 11° con XE. **Vinagre G et al** consiguen un incremento significativo ($p\leq 0,05$) da DF de $12,5^\circ$ con XE e de 5° con XF. No estudo de **Morales-Muñoz P et al** incrementase significativamente ($p=0.001$) a DF en $19,2^\circ$ con XE. A DF con XE medida no estudo de **Anthong C et al** incrementase significativamente ($p=0.020$), pasando dunha media de $-47,5^\circ$ preoperatoriamente a $3,75^\circ$ tras a operación. **Chimera NJ et al** informan dun incremento significativo ($p=0.016$) de 13° de DF. **Duthon V.B et al** obteñen un incremento significativo ($p\leq 0.05$), pasando de -6° preoperatorios a 7° postciruxía. Finalmente **Molund M et al** tamén obteñen un incremento significativo ($p<0.001$) de $4,5^\circ$.

Os autores das publicacións revisadas coinciden en que a GR é unha ciruxía eficaz e segura a hora de tratar o AG naqueles casos en que o tratamento

conservador non obtivo bós resultados, aínda que afirman a necesidade de realizar novos estudos cun número de mostra e evidencia maiores. **Messerchmidt C et al** afirma que a GR trátase dunha opción terapéutica realmente segura, con pouca morbilidade e complicacións, que incrementa a funcionalidade e os graos de DF de nocello, a súa vez **Vinagre G et al** manifestan que a GR mellora o ROM pasivo de nocello, diminuindo as presións plantares na zona de antepé. No estudo dirixido por **Morales- Muñoz P et al** en pacientes con metatarsalxia mecánica, presentan a GR como unha técnica alternativa segura, con bós resultados a hora de incrementar a DF de nocello e menor risco de complicacións que outras técnicas, así como cuns bos radios de satisfacción por parte dos pacientes.

7. CONCLUSIÓN

Finalmente, os resultados obtidos nesta revisión, permiten afirmar que a resección de gastrocnemios é unha ciruxía eficaz e segura a hora de gañar graos de movemento de nocello hacia DF, podendo observar que en tódalas publicacións analizadas se produce un incremento significativo no ángulo de DF de nocello postquirúrxico.

Aínda que a evidencia existente ata agora aposta pola resección de gastrocnemios como principal tratamento quirúrxico a hora de tratar a limitación de nocello hacia DF ante un acortamento de gastrocnemios, son poucos os estudos sobre esta técnica e o seu impacto sobre a DF de nocello, polo que sería de gran valor científico a realización de novos estudos que contasen ademais de cun nivel de evidencia maior, con un tamaño muestral máis amplo e unha mellor selección de pacientes, así como a regulación dun método diagnóstico estandarizado.

8. BIBLIOGRAFÍA

1. Tang Qian Ying C, Lai Wei Hong S, Lee BH, Thevendran G. Return to physical activity after gastrocnemius recession. *World journal of orthopedics*. Noviembre 2016;7(11):746-751.
2. Barouk LS, Barouk P. Gastrocnemios cortos. *Rev Pie Tobillo*. Diciembre 2012;26(2):7-13.
3. You J, Lee H, Luo H, Leu C, Cheng P, Wu S. Gastrocnemius tightness on joint angle and work of lower extremity during gait. *Clin Biomech (Bristol, Avon)*. Noviembre 2009;24(9):744-750.
4. Chan O, Malhotra K, Buraimoh O, Cullen N, Welck M, Goldberg A, et al. Gastrocnemius tightness: A population based observational study. *Foot Ankle Surg*. Agosto 2019;25(4):517-522.
5. Baumbach SF, Braunstein M, Seeliger F, Borgmann L, Böcker W, Polzer H. Ankle dorsiflexion: what is normal? Development of a decision pathway for diagnosing impaired ankle dorsiflexion and M. gastrocnemius tightness. *Arch Orthop Trauma Surg* 2016 Sep;136(9):1203-1211.
6. Chan O, Malhotra K, Buraimoh O, Cullen N, Welck M, Goldberg A, et al. Gastrocnemius tightness: A population based observational study. *Foot Ankle Surg* 2019 Aug;25(4):517-522
7. Baumbach SF, Braunstein M, Regauer M, Böcker W, Polzer H. Diagnosis of Musculus Gastrocnemius Tightness - Key Factors for the Clinical Examination. *J Vis Exp* 2016 07 07,(113).
8. San José Barragán I, Pérez de Caballero Valenzuela E. Método de valoración activo y pasivo de la dorsiflexión de tobillo en futbolistas [Tesis doctoral]. Universitat de Barcelona; 2015.
9. Cychoz CC, Phisitkul P, Belatti DA, Glazebrook MA, DiGiovanni CW. Gastrocnemius recession for foot and ankle conditions in adults: Evidence-based recommendations. *Foot Ankle Surg* 2015 Jun;21(2):77-85.

10. Pinney SJ, Hansen ST, Sangeorzan BJ. The effect on ankle dorsiflexion of gastrocnemius recession. *Foot Ankle Int* 2002 Jan;23(1):26-29.
11. Lamm BM, Paley D, Herzenberg JE. Gastrocnemius soleus recession: a simpler, more limited approach. *J Am Podiatr Med Assoc* 2005 Jan-Feb;95(1):18-25.
12. Morales-Muñoz P, De Los Santos Real R, Barrio Sanz P et al. Proximal gastrocnemius release in the treatment of mechanical metatarsalgia. *Foot Ankle Int*. Xullo de 2016;37(7):782-789.
13. Messerschmidt C, Netto A, Barfield WR et al. Functional outcomes of isolated gastrocnemius recession. *J Surg Orthop Adv*. 2018;27(2):125-130.
14. Vinagre G, Alfonso M, Cruz- Morande S et al. Efficacy of pedobarographic analysis to evaluate proximal medial gastrocnemius recession in patients with gastrocnemius tightness and metatarsalgia. *Int Orthop*. Novembro 2017;41(11):2281-2287.
15. Angthong C, Kanitnate S. Dual-portal endoscopic gastrocnemius recession for the treatment of severe posttraumatic equinus deformity: a case series and a review of technical modifications. *J Nippon Med Sch*. 2012;79(3):198-203.
16. Chimera NJ, Castro M, Manal K. Function and strength following gastrocnemius recession for isolated gastrocnemius contracture. *Foot Ankle Int*. Maio 2010;31(5):377-84.
17. Duthon V.B, Lübbecke A, Duc S.R et al. Noninsertional Achilles tendinopathy treated with gastrocnemius lengthening. *Foot Ankle Int*. Abril 2011;32(4):375-379.
18. Molund M, Husebye EE, Hellesnes J et al. Proximal Medial Gastrocnemius Recession and Stretching Versus Stretching as Treatment of Chronic Plantar Heel Pain. *Foot Ankle Int* 2018;(10)

9. LISTAXE DE ACRÓNIMOS

- GR: Gastrocnemius Recession (resección de gastrocnemios)
- DF: Dorsiflexión
- PF: Plantarflexión
- XE: Xeonllo en Extensión
- XF: Xeonllo en Flexión
- AG: Acortamento de Gastrocnemios
- PMGR: Proximal Medial Gastrocnemius Recession (resección de gastrocnemios medial proximal)
- ROM: Rango de Movemento