

Manu Jokela, Marja Hietala, Jari Karhu, Mika H. Martikainen ja Valtteri Kaasinen

Särö-X-esimutaatio-oireyhtymä (FXTAS) – magneettikuvauksesta apua diagnosointiin

Aikuisiällä alkavien ataksioiden ja vapinoiden diagnosointi on vaativaa, koska niiden aiheuttajia tunnetaan useita satoja ja ilmiäiset muistuttavat toisiaan. Yksi tavallisimmista aikuisiän perinnöllisistä ataksioista johtuu särö-X (fragiili X) -esimutaatiosta, johon liittyvä ataksiaa ja vapinaa aiheuttava oireyhtymä, FXTAS (fragile X associated tremor-ataxia syndrome), on todennäköisesti alidiagnosoitu. Kuvaamme kolme potilastapausta, joissa tyypillinen aivokuvantamislöydös virtaviivaisti yleensä huomattavasti monivaiheisempaa ataksiadiagnostiikkaa. FXTAS on syytä pitää mielessä, kun pohditaan ataksian ja vapinan syytä, erityisesti jos aivojen magneettikuvauksessa todetaan tyypilliset löydökset.

A taksialla tarkoitetaan lihaksiston koordinaation häiriötä, joka ilmenee kävelyn tai muiden liikkeiden epävarmuutena tai kömpelyytenä. Pikkuaivoataksiaa voi ilmetä monen akuutin tai kroonisen neurologisen sairauden, esimerkiksi aivoverenkiertohäiriöiden tai MS-taudin seurauksena. Yksi etenevän pikkuaivorapteen tavallisimmista syistä on alkoholin liikakäyttö. Muita suhteellisen yleisiä aiheuttajia ovat erilaiset immunologiset poikkeavuudet, kuten gluteeniataksia ja paraneoplastiset oireyhtymät sekä monijärjestelmäsurkastuman pikkuaivopainotteinen muoto (MSA-C). Suuri, usein vaikeasti diagnosoitava ryhmä ovat perinnölliset ataksiataudit (1).

Särö-X-oireyhtymä on perinnöllinen. Sen aiheuttaa yli 200 CGG-toiston pituinen toistojaksolaajentuma X-kromosomin *FMR1*-geenissä. Särö-X-oireyhtymä on todennäköisesti maailman yleisin perinnöllinen kehitysvamman aiheuttaja ja yksi yleisimmistä autismin yksigeenisistä syistä (2,3). Lyhyempi toistojakso eli niin sanottu esimutaatio (55–200 toistojaksoa) altistaa geenivirheen kantaja munasarjojen ennenaikaiselle vajaatoiminnalle (premature ovarian failure) ja lievemmässä tapauksessa ennenaikaisille vaihdevuosille sekä erityiselle vapina-ataksiaoireyhtymälle (särö-X-esimutaatio-oireyhtymä, FXTAS). Särö-X-kehitysvamman ja FXTAS:n tautimekanis-

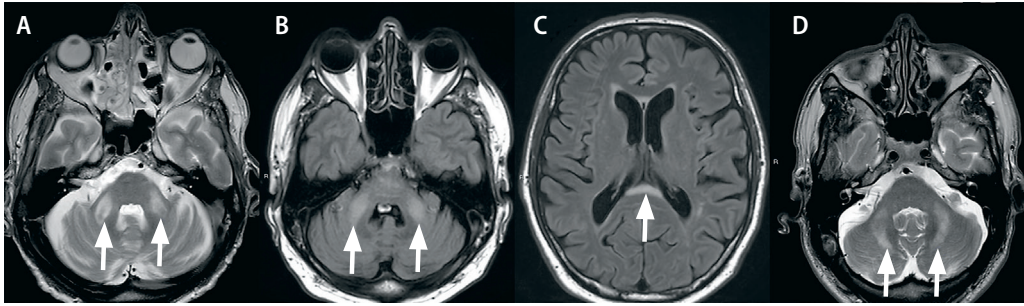
mit eroavat nykykäsitteen mukaan toisistaan oleellisesti. FXTAS johtuu CGG-toistojaksosta luettavan RNA:n toksisista vaikutuksista solussa. Särö-X-oireyhtymässä pidentyneestä CGG-toistojaksosta ei geenin promoottorin metyloitymisen vuoksi synny lainkaan RNA-tuotetta, mistä seuraa *FMR1*-proteiinituotteen määrän merkittävä väheneminen tai puutos (4).

FXTAS kuvattiin vuonna 2001 ja suomenkielisessä katsausartikkelissa ensimmäistä kertaa vuonna 2007 (5,6). Kuvaamme tässä tapauselostuksessa kolme miespotilasta, joilla todettiin särö-X-esimutaatio ja sille tyypilliset aivokuvantamislöydökset.

Omat potilaat

POTILAS 1. Aiemmin varsin terveellä 64-vuotiaalla miehellä oli ollut noin kahden vuoden ajan tasapainovaikeuksia ja ajoittaista pään vapinaa. Käsiäläkin oli huonontunut. Neurologisessa tutkimuksessa viivalla kävely ei onnistunut ja yhdellä jalalla seisominen oli huomattavan hankalaa. Ilmiäsu viittasi pikkuaivoataksiaan ilman dysautonomisia piirteitä. Muita neurologisia poikkeavuuksia ei todettu. Magneettikuvassa todettiin pikkuaivoatrofiaa ja keskimmaisissa pikkuaivovarsissa kirjassignaalisuutta T2-painotteisissa sarjoissa (**KUVA A**).

Oireiston ja kuvantamislöydösten vuoksi tehtiin laboratoriotutkimuksia ataksioiden tavallisimpia aiheuttajia ajatellen, mukaan lukien *FMR1*-toistojaksomutaation analyysi, jossa potilaalla todettiin 91 (± 4) toistojaksoa. Oireisto oli lievä ja lääkehoidoksi riitti tarvittaessa käy-



KUVA. Aivojen magneettikuvauslöydökset. FXTAS:lle tyypillinen keskimmäisten pikkuaivovarsien hyperintensiteetti T2- tai FLAIR (fluid attenuated inversion recovery) -painotteisissa sarjoissa (nuolet) potilailla 1 (A), 2 (B) ja 3 (D). Toinen kuvattu löydös FXTAS-potilailla on aivokurkiaisien paksuntuman T2-painotteinen hyperintensiteetti (C, nuoli).

tettava propranololi. Potilaalle ja hänen perheelleen järjestettiin perinnöllisyysneuvontaa.

POTILAS 2. Viisikymmentäkahdeksanvuotiaalla miehellä oli kahden vuoden ajan esiintynyt pään ja käsien vapinaa, ensin ajoittain ja myöhemmin jatkuvana. Kliinissä tutkimuksessa todettiin pään vapinaa ja viivakävelyssä sivuaskelaita. Muilta osin neurologinen status oli normaali. Poissulkututkimuksena päädyttiin tekemään aivojen magneettikuvaus (KUVAT B ja C).

Kuvantamislöydöksen perusteella epäiltiin FXTAS:ää ja *FMRI*-geenin tutkimuksessa todettiin 91 (\pm 4) toistojaksoa. Potilas hyötyi propranololista (120 mg/vrk). Hänelle järjestettiin mahdollisuus perinnöllisyysneuvontaan.

POTILAS 3. Viisikymmentäyksi vuotiaalle miehelle tehtiin ohi menneen yläraajan puutumisen vuoksi pään magneettikuvaus, jossa havaittiin sattumalöydöksenä keskimmäisten pikkuaivovarsien symmetrinen T2-painotteisten signaalien lisä (KUVA D). Potilaalla oli viime aikoina esiintynyt ajoittaista pään vapinaa, mutta hän ei kokenut sitä haittaavaksi. Neurologinen kliininen tutkimus oli normaali. Potilaan eno oli vanhemmiten kärsinyt vaikeasta käsien vapinasta, jota oli potilaan käsityksen mukaan pidetty sosiaalisten tilanteiden pelkona. FXTAS:ään sopivan magneettikuvauslöydöksen vuoksi ohjelmoidussa *FMRI*-geenitutkimuksessa potilaalla havaittiin 94 (\pm 4) toistojakson kokoinen esimutaatio. Hänelle järjestettiin perinnöllisyysneuvontaa.

Pohdinta

FXTAS on arvioitu erityisesti iäkkään miesväestön yleisimmäksi geeniperäiseksi vapina-ataksioireiston aiheuttajaksi, vaikka tarkkoja tietoja esiintyvyydestä ei ole saatavilla (4). *FMRI*-geenin esimutaatioalleelin (yli 54 toistoa) yleisyys normaalissa miesväestössä on noin 1:251–1:813, ja FXTAS-potilaiden toistojakson pituus on yleensä 70–200 CGG-toistoa (7,8).

Käytettävissä olevien tietojen perusteella on arvioitu, että miehen riski sairastua oireiseen FXTAS:ään elämänsä aikana on noin 1:3 000–1:8 000, ja sairaus onkin todennäköisesti alidiagnosoitu (4). Esimutaation kantajien vapina- tai ataksioireiston kehittymisen riski suurenee toistojakson pituuden ja iän lisääntyessä. Yli 50-vuotiaiden kantajamiesten riski on noin 45 % ja yli 80-vuotiaiden noin 75 % (9,10). Myös esimutaatiota kantava nainen voi sairastua FXTAS:ään, mutta naisilla oirekuva on lievempi ja tyypilliset aivojen magneettikuvauslöydökset harvinaisempia (11).

Keskimmäisten pikkuaivovarsien hyperintensiteettilöydöksen tarkkuudeksi raportoitiin miesten osalta 80 % ja naisten osalta 100 %, kun eroteltiin FXTAS:ää muista parkinsonismin ja ataksian aiheuttajista (12). Herkkyys oli pienempi, miesten 67 % ja naisten 29 %. Samankaltaista keskimmäisten pikkuaivovarsien löydöstä on raportoitu harvinaisena muidenkin pikkuaivosairauksien, kuten monijärjestelmäsurkastuman ja resessiivisen ataksian yhteydessä (13). Aivokurkiaisien paksuntuman (splenium corporis callosi) signaalilisa on herkempi, mutta vähemmän spesifinen kuin keskimmäisten pikkuaivovarsien löydös. Neuropatologisten ja magneettikuvauslöydösten yleisyyttä oireettomilla esimutaation kantajilla ei tunneta.

FXTAS:n esiintyvyydestä Suomessa ei ole tutkittua tietoa. Suomalaisen geeniperimän erityispiirteiden vuoksi jotkin muualla maailmassa yleiset perinnölliset ataksiat, kuten Friedreichin ataksia tai spinocerebellaarisen

TAULUKKO. Essentiaalisen vapinan ja särö-X-esimutaatio-oireyhtymän (FXTAS) eroavuudet.

Sairauteen liittyvät piirteet	Essentiaalinen vapina	FXTAS
Alkamisikä	Milloin tahansa	Melkein aina yli 50-vuotiaana
Sukupuoli	Yhtä yleinen kummallakin sukupuolella	Miehillä huomattavasti yleisempi kuin naisilla
Vapinan tyyppi	Käsien, pään tai äänen liike- tai asentovapina	Ei yleensä eroa essentiaalisesta vapinasta, mutta lepovapinaa esiintyy osalla potilaista
Sukuanamneesi	50 %:lla potilaista lähisukulaisillakin vapinaa	Usein negatiivinen, mutta erityisesti äidin puolen suvussa voi esiintyä vapinaa, parkinsonismia, kehitysvammaisuutta tai munasarjojen ennenaikaista vajaatoimintaa
Liitännäisoireet	Joskus lievää tandemviivakävelyn vaikeutumista	Ataksiaa, parkinsonismia, toiminnanohjauksen ongelmia ja polyneuropatiaa kehittyä yleensä sairauden edetessä, mutta alkuvaiheessa niitä ei usein esiinny
Kuvantamislöydökset	Ei spesifisiä aivokuvantamislöydöksiä	Keskimmäisten pikkuaivovarsien ja aivokurkiaisien paksuntuman kirkassignaalisuus, aivoatrofia, aivojen valkean aineen muutokset

ataksian (SCA) alatyypit 1–3 ovat Suomessa varsin harvinaisia. Suomessa tavallisimpia vallitsevasti periytyviä ataksioita ovat SCA8 ja SCA7 (14). Peittyvästi periytyvistä alamuodoista yleisin lienee *POLG*-geenin mutaatioihin liittyvä ataksia-neuropatiakirjo (15). Aikuisiässä alkavassa sporadisessa (ei-suvuittaisessa) pikkuaivoataksiassa perintötekijöistä johdettu syy voitiin tuoreessa tutkimuksessa osoittaa vain 6 %:lta potilaista (16). Nuoren potilaan suvuitaisen pikkuaivoataksian geneettinen syy saadaan todennäköisemmin selville kuin sporadisen ja myöhään alkavan tautimuodon.

FXTAS:n kliinisen tunnistamisen vaikeutta kuvastaa se, että eräessä takautuvassa analyysissä FXTAS-potilaiden alkuvaiheessa saamat diagnoosit olivat varsin moninaisia. Yleisimpiä olivat parkinsonismi (24 %), vapina (20 %), ataksia (17 %), dementia (13 %) ja aivoverisuonisairaus (10 %) (17). Aivojen magneettikuvauslöydökset ovat tämän vuoksi keskeisen tärkeä diagnosointia helpottava työkalu. Tyypillisen keskimmäisten pikkuaivovarsien magneettikuvauslöydöksen (**KUVAT A, B ja D**) lisäksi potilailla nähdään usein aivokurkiaisien paksuntumassa (**KUVA C**), periventrikulaarisesti ja syvässä valkeassa aineessa sijaitsevia T2-painotteisia signaalivoimistumia sekä frontoparietaalisesti painottuvaa aivoatrofiaa (18). Perifeerinen neuropatia on myös FXTAS:ään usein liitetty tauti-ilmentymä, vaikka eräessä tutkimuksessa se ei ollut FXTAS-potilailla yleisempi kuin samanikäisessä verrokkiväestössä (19,20).

Aikuisiän ataksioiden diagnosointi on vaativaa ja täsmällinen etiologia jää laajoissakin selvityksissä usein avoimeksi. FXTAS on hyvä muistaa yhtenä tavallisimmista yli 50-vuotiaiden miesten perinnöllisistä ataksioista ja erityisesti silloin, kun mukana on käsien tai pään vapinaa. Kuten tapauselostuksestamme käy ilmi, FXTAS:n oireet ja löydökset voivat alkuvaiheessa olla lieviä ja epäspesifisiä eikä sitä alkuvaiheessa useinkaan voida erottaa essentiaalisesta vapinasta kliinisin perustein (**TAULUKKO**). Vaikka taudin kulkuun vaikuttavia hoitoja ei vielä tunneta, FXTAS:n tunnistamisella on merkitystä ennusteen arvioimisen sekä perinnöllisyysneuvonnan kannalta, koska FXTAS-miehen naispuolisilla sukulaisilla on alttius munasarjojen ennenaikaiseen vajaatoimintaan ja kantajanaisten lapsilla täyspikän mutaation kehittymisen ja siten särö-X-oireyhtymän riski. Kaikille potilaille tulisi tarjota mahdollisuutta perinnöllisyysneuvontaan. Lisäksi on tärkeää huomioida, että FXTAS:lle altistava esimutaatio ei tule esille tavanomaisissa ataksiageenipaneelitutkimuksissa, vaan muiden toistojakso-mutaatioiden tapaan se täytyy tutkia erikseen.

Lopuksi

FXTAS:n oireenmukaisesta hoidosta ei ole näyttöön perustuvaa tietoa. FXTAS-potilaille suositellaan alkoholin ja opioidien käytön välttämistä, koska ne saattavat pahentaa taudin oirekuvaa (21). Haittaavaa vapinaa voidaan

yrittää hoitaa beetasalpaajilla, primidonilla tai topiramatailla essentiaalisen vapinan hoitolinjoja mukaillen. Parkinsonismin hoidossa osa potilaista näyttää hyötävän dopaminergisestä lääkityksestä (22). Vaikean ja hoitoresistentin vapinan hoidossa talamuksen syvästimulaatiosta (deep brain stimulation, DBS) tai suurienergiaisesta kohdennetusta ultraäänihoidosta (HIFU) voi olla merkittävää apua valikoiduille FXTAS-potilaille (23,24). ■

MANU JOKELA, LT, neurologian erikoislääkäri

Tyks, neurotoimialue ja Turun yliopisto
Lihastautien tutkimuskeskus, neurologian poliklinikka,
Tays ja Tampereen yliopisto

MARJA HIETALA, LT, dosentti, perinnöllisyyslääketieteen erikoislääkäri

Kliininen genetiikka, Tyks

JARI KARHU, LL, neuroradiologi

TYKS-SAPA, Varsinais-Suomen kuvantamiskeskus

MIKA H. MARTIKAINEN, LT, neurologian dosentti

VALTTERI KAASINEN, LT, dosentti, neurologian erikoislääkäri

Turun yliopisto, lääketieteellinen tiedekunta ja
Tyks, neurotoimialue

SIDONNAISUUDET

Manu Jokela: Luento-/asiantuntijapalkkio (Sanofi Genzyme)

Marja Hietala: Luento-/asiantuntijapalkkio (Octapharma, Santhera), korvaukset koulutus- ja kongressikuluista (Amicus, Shire)

Jari Karhu: Muut sidonnaisuudet (Tohtori Karhu Oy / Mehiläinen)

Mika H. Martikainen: Muut sidonnaisuudet (Orion, Oriola: osakeomistus)

Valtteri Kaasinen: Luento-/asiantuntijapalkkio (Abbvie, Orion Pharma, GE Healthcare, Teva, Nordic Infucare AB), korvaukset koulutus- ja kongressikuluista (NordicInfu Care AB)

VASTUUTOIMITTAJA

Perttu J. Lindsberg

SUMMARY

Fragile X-associated tremor/ataxia syndrome (FXTAS) – characteristic MRI findings facilitate diagnosis

Fragile X-associated tremor/ataxia syndrome (FXTAS) is a rare movement disorder characterized by tremor, ataxia and less commonly parkinsonism, executive cognitive dysfunction and brain atrophy. FXTAS is caused by a premutation size expansion (55 to 199 CGG repeats) in the fragile X mental retardation 1 (FMR1) gene and mostly affects males older than 50 years, but occasionally also females. Full expansion leads to fragile X syndrome, which is a common cause for intellectual disability and/or autism. We describe three patients with FXTAS in which the typical finding of increased signal intensity in the middle cerebellar peduncles provided the major diagnostic clue.

KIRJALLISUUTTA

1. Hadjivassiliou M, Martindale J, Shanmugarajah P, ym. Causes of progressive cerebellar ataxia: prospective evaluation of 1500 patients. *J Neurol Neurosurg Psychiatry* 2017;88:301–9.
2. Coffee B, Keith K, Albizua I, ym. Incidence of fragile X syndrome by newborn screening for methylated FMR1 DNA. *Am J Hum Genet* 2009;85:503–14.
3. Kaufmann W, Kidd S, Andrews H, ym. Autism spectrum disorder in fragile X syndrome: co-occurring conditions and current treatment. *Pediatrics* 2017;139(Suppl 3):S194–206.
4. Jacquemont S, Hagerman R, Hagerman P, ym. Fragile-X syndrome and fragile X-associated tremor/ataxia syndrome: two faces of FMR1. *Lancet Neurol* 2007;6:45–55.
5. Hagerman RJ, Leehey M, Heinrichs W, ym. Intention tremor, parkinsonism, and generalized brain atrophy in male carriers of fragile X. *Neurology* 2001;57:127–30.
6. Rantamäki M, Wartiovaara A, Luoma P, ym. Aikuisiällä alkavan ataksian uusia perinnöllisiä syitä. *Duodecim* 2007;123:2733–40.
7. Rousseau F, Rouillard P, Morel M, ym. Prevalence of carriers of premutation-size alleles of the FMR1 gene- and implications for the population genetics of the fragile X syndrome. *Am J Hum Genet* 1995;57:1006–18.
8. Fernandez-Carvajal I, Walichiewicz P, Xiaosen X, ym. Screening for expanded alleles of the FMR1 gene in blood spots from newborn males in a Spanish population. *J Mol Diagn* 2009;11:324–9.
9. Rodriguez-Revenga L, Madrigal I, Paganobarraga J, ym. Penetrance of FMR1 premutation associated pathologies in fragile X syndrome families. *Eur J Hum Genet* 2009;17:1359–62.
10. Jacquemont S, Hagerman R, Leehey M, ym. Penetrance of the fragile X-associated tremor-ataxia syndrome in a premutation carrier population. *JAMA* 2004;291:460–9.
11. Adams J, Adams P, Nguyen D, ym. Volumetric brain changes in females with fragile X-associated tremor/ataxia syndrome (FXTAS). *Neurology* 2007;69:851–9.
12. Hall D, Hermanson M, Dunn E, ym. The corpus callosum sign in fragile X-associated tremor ataxia syndrome. *Mov Disord Clin Pract* 2017;4:383–8.
13. Storey E, Billimoria P. Increased T2 signal in the middle cerebellar peduncles on MRI is not specific for fragile X premutation syndrome. *J Clin Neurosci* 2005;12:42–3.
14. Juvonen V, Hietala M, Kairisto V, ym. The occurrence of dominant spinocerebellar ataxias among 251 Finnish ataxia patients and the role of predisposing large normal alleles in a genetically isolated population. *Acta Neurol Scand* 2005;111:154–62.
15. Hakonen A, Isohanni P, Rantamäki M, ym. Mitokondriaalinen resessiivinen ataksiasyndrooma ja valproaattihoidon toksisuus. *Duodecim* 2010;126:1552–9.
16. Giordano I, Harmuth F, Jacobi H, ym. Clinical and genetic characteristics of sporadic adult-onset degenerative ataxia. *Neurology* 2017;89:1043–9.
17. Hall D, Berry-Kravis E, Jacquemont S, ym. Initial diagnoses given to persons with the fragile X associated tremor/ataxia syndrome (FXTAS). *Neurology* 2005;65:299–301.
18. Brunberg J, Jacquemont S, Hagerman R, ym. Fragile X premutation carriers: characteristic MR imaging findings of adult male patients with progressive cerebellar and cognitive dysfunction. *AJNR Am J Neuroradiol* 2002;23:1757–66.
19. Berry-Kravis E, Goetz C, Leehey M, ym. Neuropathic features in fragile X premutation carriers. *Am J Med Genet A* 2007;143:19–26.
20. Juncos J, Lazarus J, Graves-Allen E, ym. New clinical findings in the fragile X-associated tremor ataxia syndrome (FXTAS). *Neurogenetics* 2011;12:123–35.
21. Muzar Z, Adams P, Schneider A, ym. Addictive substances may induce a rapid neurological deterioration in fragile X-associated tremor ataxia syndrome: a report of two cases. *Intractable Rare Dis Res* 2014;3:162–5.
22. Hagerman R, Hall D, Coffey S, ym. Treatment of fragile X-associated tremor ataxia syndrome (FXTAS) and related neurological problems. *Clin Interv Aging* 2008;3:251–62.
23. Dos Santos, Ghilardi M, Cury R, ym. Long-term improvement of tremor and ataxia after bilateral DBS of VoP/zona incerta in FXTAS. *Neurology* 2015;84:1904–6.
24. Fasano A, Sammartino F, Llinas M, ym. MRI-guided focused ultrasound thalamotomy in fragile X-associated tremor/ataxia syndrome. *Neurology* 2016;87:736–8.