

Pia Suonpää, Riikka Nevala, Annette Beule, Jukka Schildt, G. Steven Bova ja Tuomas Mirtti

Lähtökohdaltaan tuntematon syöpä

Lähtökohdaltaan tuntemattomat syövät eli NUD-syövät (non ultra descriptus) ovat levinneitä kasvaimia, joiden emokasvainta ei saada käytössä olevin diagnostisin keinoin selville. Syövän lähtökohtaa pyritään määrittämään kuvantamalla sekä kudospäätteestä saatujen solujen morfologisella ja immunohistokemiallisella tutkimuksella. Tulevaisuudessa yhtenä keinona emokasvaimen etsimiseksi voi olla sen veressä kiertävän perimäaineksen tai proteiinien tunnistus. Diagnostiikka vaatii klinikon, radiologin ja patologin hyvää yhteistyötä. Suurin osa NUD-syöivistä on huonoennusteisia, ja niiden ensisijainen hoito on yhdistelmäsolunsalpaajahoito. Toivoa potilaille tuovat uudet lääketutkimukset, joissa he saavat omien syöpäsolujensa geneettiin muutoksiin kohdennettuja syöpälääkkeitä.

NUD-kasvaimet eli lähtökohdaltaan tuntemattomat syövät (cancer of unknown primary, CUP) ovat heterogeeninen joukko aggressiivisia metastaattisia syöpiä, joiden lähtökohta jää selvittämättä. Vaikka sekä kuvantaminen että immunohistokemialliset ja molekyylogeneettiset tutkimukset tarkentuvat jatkuvasti, 3–5 % todetuista syöivistä kuuluu edelleen tähän ryhmään. Nykykäsityksen mukaan syöpäsolut voivat lähteä liikkeelle ja muodostaa etäpesäkkeitä, vaikka emokasvain ei kykenisikään kasvamaan. NUD-syöpien etäpesäkkeet ovat yleensä huonosti erilaistuneita verrattuna emokasvaimeltaan tunnettujen syöpien etäpesäkkeisiin. Niissä on osoitettu kromosomien instabiiliutta sekä DNA:n että lähetti-RNA:n vaurioita korjaavien geenien ilmentymisen lisääntymistä (1). Näiden ominaisuuksien oletetaan selittävän NUD-kasvainten varhaista leviämistä, solunsalpaajahoitojen heikkoa tehoa ja potilaiden huonoa ennustetta.

NUD-lähete

HYKS Syöpäkeskuksen onkologisesta lääkähoidosta vastaavaan yksikköön tulee vuosittain arvioitavaksi noin 30 NUD-syöpälähetettä, joka on alle 1 % kaikista lääkehoitolähetteisistä. NUD-lähetteen määrä kuitenkin lisääntyy. Tyypillisesti potilaalta on löytynyt paikallisesti tai laajemmin levinnyt syöpä, jonka pahanlaatuisuus on varmistettu alustavilla kuvantamis-

tutkimuksilla ja neulanäytteellä, mutta syövän lähtökohta ei ole käynyt ilmi tutkimuksista.

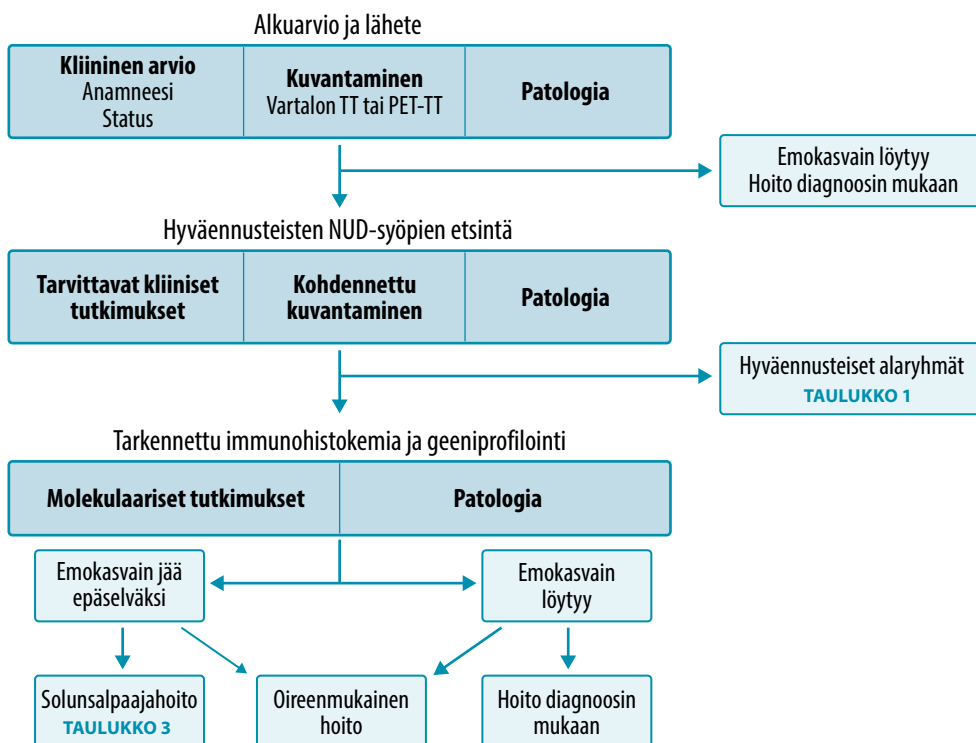
Lähetettä lukeva lääkäri ohjelmoi tarvittavat jatkotutkimukset ja arvioi niiden kiireellisyyden, mutta diagnostinen selvittely ja hoitopäätösten teko vaativat moniammatillista yhteistyötä (KUVA 1). Lähetä täytyy joskus puutteellisten esitutkimusten vuoksi palauttaa lähettävälle lääkärille. Esimerkkinä tällaisesta läheteestä on seuraava: ”Potilas löysi patin ja on huolissaan. P. k. tarkempi selvittely syöpätaudeilla”. Jottei potilaan hoito viivästyisi, läheteessä tulisi olla hyvät esitiedot sekä tulokset histologisista ja kuvantamistutkimuksista.

Diagnostiikka

Kuvantaminen. Suurin osa NUD-lähetteen potilaista saa tutkimusten jälkeen täsmällisen diagnoosin ja sen mukaisen hoidon. Diagnostiikka vaatii radiologin, klinikon ja patologin hyvää yhteistyötä. Levinnyttä syöpää epäiltäessä vartalon tietokonetomografia (TT) on perustutkimus syövän alkuperän ja sen levinneisyyden selvittämiseksi. Muita mahdollisia kuvantamistutkimuksia on esitetty **TAULUKOSSA 1**.

Radiologi voi löydösten perusteella epäillä lymfoomaa tai ehdottaa emokasvainta. Etäpesäkkeiden sijainti ja ulkonäkö voivat myös antaa vihiä emokasvaimesta. Esimerkiksi poikkeavat ylävatsan imusolmukkeet ja hennosti skleroottinen luustometastasointi tavataan usein





KUVA 1. NUD-syöpää sairastavien potilaiden diagnostinen selvittely.

mahasyövän yhteydessä, mutta emokasvain tyypillisesti erottuu TT:ssä huonosti. Voimakkaasti tehostuvat ja usein kalkkiutuneet vatsan alueen imusolmukkeet sekä skleroottinen luustometastasointi viittaavat neuroendokriiniseen syöpään, jonka emokasvain voi olla hyvin pieni ja näkymätön TT:ssä.

Radiologi arvioi myös, mistä ja millä kuvantamishajauksella neulanäyte on otettavissa niin, että pesäkkeen sijainti ja ulkonäkö otetaan huomioon.

Kaikukuvausohjattu näytteenotto on ensisijainen, mikäli pesäke erottuu kaikukuvauksessa ja siihen on turvallinen pistoreitti. TT-ohjauksessa voidaan ottaa näytteitä esimerkiksi keuhkoista, luustosta tai vatsan syvistä pesäkkeistä. Nekroottisen näköisiä kasvainalueita kannattaa välttää ja pyrkiä saamaan kudospainemateriaalia kiinteistä ja TT-kuvissa tehostuvista kasvainosista. Runsaat kudospainemateriaalit eli paksuneulanäytteet ovat välttämättömiä histologisia jatkotutkimuksia varten (2). Mikäli lymfoomaa

ei voida sulkea pois, kudospainemateriaalit tulee käsitellä tuoreinäytteinä.

Positroniemissiotomografia-tietokonetomografian (PET-TT) käyttö epäselvän emokasvaimen diagnosoinnissa on lisääntynyt. Useassa tutkimuksessa on todettu, että emokasvain löytyy PET-TT:llä useammin kuin TT:llä tai magneettikuvauksella. Esimerkiksi noin 50 %:ssa kaulan levyepiteelisyövistä emokasvain löytyy fluorodeoksiglukoosi (FDG) -PET-TT:llä, jolloin PET-TT:n perusteella voidaan kohdentaa biopsia emokasvaimeen, selvittää taudin laajuus ja päättää asianmukainen hoito.

Laajoja eteneviä tutkimuksia PET-TT:n käytöstä ei vielä ole, joten sitä ei ole sisällytetty suosituksiin ensivaiheen tutkimuksena. FDG-PET-TT soveltuu parhaiten käytettäväksi tilanteissa, joissa tauti on alustavien kuvantamistutkimusten perusteella vaikuttanut joko paikalliselta tai yhteen paikkaan metastasoinneelta, jolloin emokasvaimen sijainti ja taudin laajuus voidaan määrittää ennen paikallista hoitoa.

TAULUKKO 1. Hyväennusteisiin NUD-syöpiin rinnastettavat verokkisyövät sekä jatkoselvittely vartalon TT:n jälkeen.

NUD-syöpä	Verokkisyöpä	Lisätutkimukset
Matalan pahanlaatuisuusasteen (Ki-67 ≤ 20 %) neuroendokriininen kasvain ilman emokasvainta	Matalan pahanlaatuisuusasteen (Ki-67 ≤ 20 %) neuroendokriininen kasvain, jonka emokasvain tiedetään	Somatostatiinireseptori-PET-TT NSE, CGA, SHIAA
Korkean pahanlaatuisuusasteen (Ki-67 > 20 %) neuroendokriininen syöpä ilman emokasvainta	Korkean pahanlaatuisuusasteen (Ki-67 > 20 %) neuroendokriininen syöpä, jonka emokasvain tiedetään	FDG-PET-TT NSE, CGA, SHIAA Myös somatostatiinireseptori-PET-TT:tä voidaan harkita, vaikka Ki-67 > 20 %
Nuoren miehen huonosti erilaistunut syöpä	Sukupuolielinten ulkopuolella sijaitseva itusolusyöpä	Kivesten kaikukuvaus HCG-B, HCG, AFP
Naisen papillaarinen, seroosi adeno-karsinooman peritoneaalikarsinooosi	Munasarjakarsinooma	Gynekologinen kaikukuvaus CA12-5, TATI
Naisen adenokarsinooman kainalo-etäpesäkkeet	Rintasyöpä	Mammografia, rintojen kaiku- tai magneettikuvaus, CEA, CA15-3
Kaulan imusolmukkeisiin levinnyt levyepiteelikarsinooma	Pään ja kaulan alueen levyepiteelikarsinooma	Panendoskopia, pään ja kaulan magneettikuvaus, FDG-PET-TT
NUD-syöpä, jossa on immunohistokemiallisia kolorektaalisyövän piirteitä	Levinnyt kolorektaalisyöpä	Kolonoskopia, CEA, CA19-9
Nivuksen levyepiteelikarsinooma	Sukupuolielinten tai peräaukko-kanavan levyepiteelikarsinooma	Kolonoskopia, gynekologinen tutkimus, kystoskopia, lantion magneettikuvaus, FDG-PET-TT
Miehen luustopesäkkeet, joissa eturauhassyövän immunohistokemia tai suurentunut seerumin PSA-pitoisuus	Eturauhassyöpä	PSMA-PET-TT, PSA

AFP = alfa1-fetoproteiini, CA12-5 = syöpäantigeeni 12-5, CA15-3 = syöpäantigeeni 15-3, CA19-9 = syöpäantigeeni 19-9, CEA = karsinoembryonaalinen antigeeni, CGA = kromogranini A, FDG = fluorodeoksiglukoosi, HCG = istuktagonadotropiini, Ki-67 = Ki-67-antigeenin värjäytyvyys, NSE = neuronispesifinen enolaasi, NUD = non ultra descriptus: lähtökohdaltaan tuntematon, PET-TT = positroniemissiotomografia-tietokonetomografia, PSA = prostataspesifinen antigeeni, PSMA = prostata-spesifinen membraaniantigeeni, TATI = haimasyöpään, kohtusyöpään tai munasarjasyöpään viittaava kasvainmerkkiaine, SHIAA = hydroksi-indolyliasettaatti

FDG-PET-TT:n on tällöin todettu vaikuttavan hoitovalintaan 35 %:ssa tapauksista (3). Laajalle levinneen taudin yhteydessä FDG-PET-TT:llä voi olla hankalaa erottaa emokasvain metastaatista muutoksista, jolloin väärät positiiviset löydökset ovat mahdollisia. Näytteenotolla varmistetun matalan pahanlaatuisuusasteen neuroendokriinisen emokasvaimen paikantamisessa somatostatiinireseptorien PET-TT (⁶⁸gallium-PET-TT) on todettu luotettavaksi menetelmäksi, jolla voidaan saavuttaa jopa 50 % parempi herkkyys varjoaine-TT:hen verrattuna (4).

Patologia. Nykyinen kasvainten tautiluokittelu WHO:n mukaan perustuu muutoksen kudospäiseen lähtökohtaan ja solujen morfologiseen kuvailuun. Mikäli kasvaimen lähtökohta on epäselvä, patologin tehtävänä on määrittellä kudoksenäytteestä mahdollisimman tarkkaan ne

erotusdiagnostiset vaihtoehdot, jotka voivat tulla kyseeseen. Mahdollisimman hyvät esitiedot potilaasta (veren kuvan muutokset, kuvantamislöydökset, mahdolliset aiemmat syövät) auttavat tässä olennaisesti.

Biopsiasta pyritään selvittämään, voiko kyseessä olla primaarinen kyseiseen kudokseen sopiva muutos vai etäpesäke muualta elimistöstä. Useimmiten pelkkä solujen ja kudoksen järjestyksen morfologinen tutkimus ei riitä syövän lähtösolukon määrittämiseen, minkä vuoksi tehdään lisäksi immunohistokemiallisia määrittämiä. Näissä käytetään yleensä sytokeraatiini-antigeeneihin kiinnittyviä vasta-aineita osoittamaan epiteelisoluja (esimerkiksi pansytkeratiini, sytkeratiini 20 ja sytkeratiini 7), neuroendokriinisen solukon merkkiaineita (synaptofysiini, kromogranini A), lihas- ja si-

TAULUKKO 2. Immunohistokemiallinen lähestymistapa NUD-kasvaimen tyyppityksessä.

	Pansytokeratiini	CK7 ¹	CK20 ¹	ER, PgR	PSA	TTF1, napsiini A	CDX2	Tyreoglobuliini	PAX8	WT-1	OCT3/4, PLAP, AFP, HCG	Kromogranini A, synaptofysiini, NSE	CD45 (LCA)	HMB-45	S-100-proteiini, desmiini, vimentini
Eri-laistumaton karsinoma	+	+/-	+/-	-	-	-	-	-	-	-	-	-	-	-	+/-
Eturauhassyöpä	+	-	-	-	+	-	-	-	-	-	-	-	-	-	-
Rintasyöpä	+	+	-	+/-	-	-	-	-	-	-	-	-	-	-	-
Keuhkon adenokarsinoma	+	+	-	-	-	+	-	-	-	-	-	-	-	-	-
Kolorektaalisyöpä	+	-	+	-	-	-	+	-	-	-	-	-	-	-	-
Kilpirauhassyöpä	+	+	-	-	-	+/-	-	+	-	-	-	+/-	-	-	-
Munuaissyöpä (kirkassoluinen)	+	-	-	-	-	-	-	-	+	-	-	-	-	-	+
Uroteelisyöpä	+	+	+	-	-	-	+/-	-	-	-	-	-	-	-	-
Munasarjasyöpä (seroosi)	+	+	-	+/-	-	-	-	-	+	+	-	-	-	-	-
Itusolusyöpä	+/-	+/-	+/-	-	-	-	-	-	-	-	+	-	-	-	-
Neuroendokriininen syöpä	+/-	-	-	-	+/-	+/-	-	+/-	-	-	-	+	-	-	-
Imukudossyöpä	-	-	-	-	-	-	-	-	-	-	-	-	+	-	-
Melanooma	-	-	-	-	-	-	-	-	-	-	-	-	-	+	+/-
Sarkooma	-	+/-	-	-	-	-	-	-	-	-	-	-	-	+/-	+

¹Sytokeratiinien 7 ja 20 osalta mukailtu Suomen IAP:n (International Academy of Pathology) luokitusperusteiden version 3.1 mukaan.

AFP = alfa1-fetoproteiini, CK7 = sytokeratiini 7, CK20 = sytokeratiini 20, ER = estrogeenireseptori, HCG = istukagonadotropiini, LCA = leukosyytien yhteinen antigeeni, NSE = neuronispesifinen enolaasi, NUD = non ultra descriptus: lähtökohdaltaan tuntematon, PgR = progesteronireseptori, PLAP = istukan alkalinen fosfataasi, PSA = prostataspesifinen antigeeni, TTF1 = kilpirauhasen transkriptiotekijä 1.

Esimerkkejä tarkennetusta lähestymistavasta ensimmäisen seulovan tutkimuksen jälkeen:

Neuroendokriininen ja kilpirauhasen syöpä eivät yleensä ilmennä napsiini A -proteiinia.

Prostataspesifinen membraaniantigeeni (PSMA) on hyvä eturauhasperäisen lähtökohdan selvityksessä.

Arginaasi 1: maksasolukarsinoma +, kolangiokarsinoma - (CK20- ja CK7-värjäytyvyys näissä vaihtelee).

GATA3-transkriptiotekijää erityisesti rinnan duktaalisisissa adenokarsinooissa ja uroteelikarsinooissa

dekudosantigeneja sekä melanosyyttimerkkiaineita (esimerkiksi vimentini, desmiini, alfasileälihasaktiini, S-100-, HMB-45- ja MelanA-proteiinit) sekä lymfaattisen solukon antigeeneja (muun muassa leukosyytien yhteinen antigeeni CD45 eli LCA sekä CD20) ja itusolukasvainten antigeeneja (esimerkiksi OCT-3/4, istukan alkalinen fosfataasi PLAP, CD30, alfa-fetoproteiini tai glypikaani 3 ja istukagonadotropiini HCG). Miehillä otetuista näytteistä, joilla on imusolmuke- tai luustoetäpesäkkei-

tä, tulisi määrittää immunohistokemiallisesti prostataspesifinen antigeeni (PSA), ja naisilta otetuista näytteistä estrogeeni- ja progesteronireseptorit (ER, PgR).

Pääluokat, joihin NUD-muutokset yleensä jakaantuvat, ovat adenokarsinomat, levyepiteelikarsinomat, neuroendokriiniset karsinomat, huonosti erilaistuneet karsinomat, sarkoomat sekä erilaistumattomat neoplasiat. Immunohistokemiallista päätöksentekoa kuvataan tarkemmin **TAULUKOSSA 2**. Merkkiaineiden

Ydinasiat

- ▶ Syöpäpotilaista 3–5 %:lla syövän emokasvain ei selviä.
- ▶ NUD-syöpädiagnoosi perustuu laajaan kuvantamiseen sekä syöpäkudoksesta tehtävään histologiseen ja immunohistokemialliseen analyysiin.
- ▶ Suurin osa NUD-syövästä on huonoennusteisia.
- ▶ Yhdistelmäsolunsalpaajahoito on tärkein syövän etenemistä hidastava hoito.
- ▶ Uusia molekyylibiologisia menetelmiä on tulossa sekä diagnostiikkaan että ohjaamaan hoidon valintaa.

tarkkuus ja herkkyys riippuvat myös kasvaimen erilaistumisasteesta, mikä tarkoittaa usein levinneiden syöpien osalta sitä, että merkkiaineprofiili saattaa erota yleisesti primaarisissa neoplasioissa tavattavista antigeneista. Esimerkiksi huonosti erilaistuneessa eturauhassyövässä ei aina voida osoittaa PSA-värjäytymistä. Tämä tulee huomioida tulkinnessa ja tarvittaessa laajentaa analyysiä muilla vasta-aineilla.

Patologian laboratoriot myös testaavat kehitystyössään uusia kudosis- ja solutyypispesifimpiä vasta-aineita (TAULUKKO 2). Ruumiin-avauksia tehdään yhä vähemmän, mutta niistä jopa 73 %:ssa emokasvaimen on osoitettu löytyvän (5). Tämä kertoo siitä, että elämänaikaisessa diagnostiikassa on vielä kehitettävää.

Verestä määritettävät syövän merkkiaineet diagnostiikan tukena. Syövän merkkiaineella tarkoitetaan syöpäsolusta verenkiertoon erittyvää antigeenia. Tunnetuimpia merkkiaineita ovat eturauhassoluista erittyvä PSA, itusolukasvaimista ja istukasta erittyvä HCG sekä suolisto- ja rintasyöpäsoluista erittyvä karsinoembryonaalinen antigeeni (CEA). Koska suurentunut merkkiainepitoisuus saattaa viitata emokasvaimen sijainnista, tyypillisimmät merkkiaineet tutkitaan diagnostiikkavaiheessa (TAULUKKO 1). Pelkän merkkiainelöydöksen varaan diagnoosia ei kuitenkaan voida rakentaa,

koska kaikki syöpäsolut eivät eritä merkkiaineita ja merkkiainelöydökset ovat myös herkkiä virhelähteille. Esimerkiksi tupakointi voi lisätä CEA-pitoisuutta.

Uudet molekulaariset menetelmät. Verenkierrossa kiertävän solunulkoisen DNA:n, RNA:n tai proteiinien tunnistusmenetelmiä tutkitaan uutena kajoamattomana tutkimusmenetelmänä NUD-diagnostiikkaan (6). Kasvainsoluissa on sekä DNA:n emäsjärjestyksen muutoksia että epigeneettisiä muutoksia, esimerkiksi CpG-metylaatioissa tai tuman rakenneissa (nukleosomit, histonit). Näitä muutoksia voidaan verrata normaalien solujen vastaaviin ja saada siten vihjeitä emokudoksesta. Kiertävän solunulkoisen DNA:n lukupeittoa (deep sequencing) on käytetty nukleosomien havainnointiin, jolloin on pystytty ennustamaan kasvaimen lähtökudos (7). Tämä on erittäin lupaava menetelmä NUD-kasvainten luokittelussa.

TumorTracer-menetelmällä saavutettiin 85 %:n tarkkuus luokiteltaessa COSMIC-tutkimustietokannan (Catalogue of Somatic Mutations in Cancer) kasvaimia, joiden lähtökohta oli tiedossa (8). Menetelmässä käytettiin pistemutaatioiden, yksittäisten nukleotidien muutosten (96-luokkainen) sekä geenien kopiolumuutosten yhdistelmää. Tulokset ovat alustavia, ja menetelmää tulee testata NUD-kasvainpotilaiden näytteillä sekä verrata muihin menetelmiin. EPICUP-luokitusta kehittäneessä monikeskustutkimuksessa selvitettiin noin 10 000:n lähtökohdaltaan tunnetun syövän epigeneettistä profilia (9). Jatkotutkimuksessa tällä luokituksella pystyttiin osoittamaan 87 %:n tarkkuudella (188:lta 216 potilaasta) primaarisyövän lähtökohta.

CUP-säätiön (The Cancer of Unknown Primary Foundation) verkkosivuille on listattu seitsemän kaupallista molekyyliprofilointiin perustuvaa syövän lähtökohtaa ennustavaa testiä (www.cupfoundjo.org). Toistaiseksi vertailevaa tutkimusta näiden testien välillä ei ole tehty.

Hoito

Hyväennusteinen NUD-syöpä. NUD-syöpää sairastavista potilaista voidaan erottaa pieni 15–20 %:n alaryhmä, jonka ennuste on mui-

Potilastapaus

Hyväkuntoinen, tupakoimaton 45-vuotias mies hakeutui tutkimuksiin soliskuopan turvotuksen takia. Vartalon TT:ssä todettiin poikkeavat, suurentuneet imusolmukkeet välikarsinassa, solisluun alueella ja henkitorven vieressä (KUVA 2A). Oikeasta soliskuopasta otetussa ohutneulanäytteessä nähtiin syöpäsoluja, jotka niin sanotussa histoblokissa olivat morfologialtaan lieriöepiteeliksi sopivia sekä CKPAN- ja CK7-positiivisia mutta CK5/6-, CK20-, CDX2-, TTF1- ja tyreoglobuliini-negatiivisia. Löydös sopi adenokarsinooman etäpesäkkeeksi, jonka lähtökohta ei näissä tutkimuksissa selvinnyt. Myöhemmin ohutneulanäytteestä tehtiin vielä lisävärjäyksiä itusolumerkkiaineilla OCT-3/4, alfa₁-fetoproteiini, glypikaani 3, HCG ja CD117, neuroendokriinisilla merkkiaineilla synaptofysiinilla ja kromogranini A:lla, keuhkosyvän merkkiaineena pidettävällä napsiinilla sekä HER2-immunohistokemiallinen ja in situ -hybridisaatiotutkimus. Näiden kaikkien tulokset jäivät negatiivisiksi.

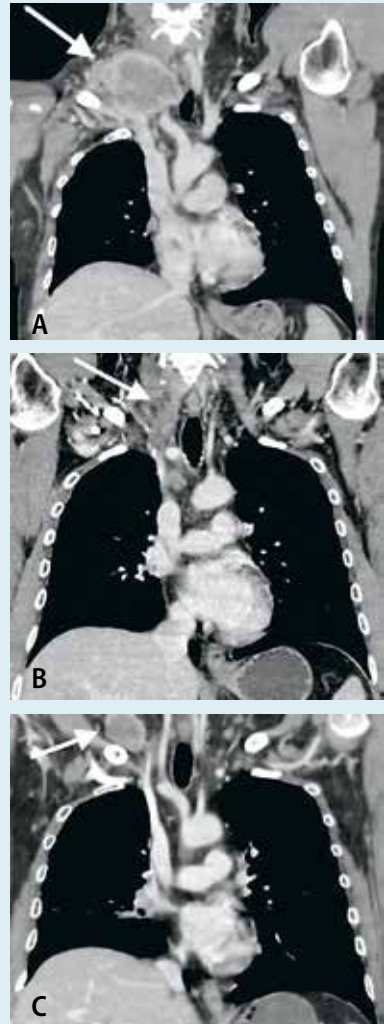
Potilasta tutkittiin laajasti lähtökasvaimen löytämiseksi. Korvalääkäri ei löytänyt pään ja kaulan alueelta poikkeavaa. Gastroskopiassa todettiin refluksiin liittyvää tulehdusta ruokatorven alaosassa. Kolonoskopiassa poistettiin hyvänlaatuinen adenooma peräsuolesta. Kaulan magneettikuvaus, kivesten kaikukuvaus ja FDG-PET-TT eivät tuoneet lisäinformaatiota. Kasvainmerkkiaineista CEA:n (200 µg/l) ja neuronispesifisen enolaasin (35 µg/l) pitoisuudet olivat suurentuneet.

Potilaalle aloitettiin epirubisiini-oksalaiplatiini-kapesitabiinihoito, sillä syövän ajateltiin olevan lähtöisin suolikanavan yläosasta. Vaste puolen vuoden hoitoon oli kliinisesti ja kuvantamislöydösten perusteella hyvä. Solunsalpaajien jälkeen potilas sai 60 Gy:n sädehoidon 2 Gy:n fraktioissa etäpesäkkeisten imusolmukkeiden alueelle. Taudin eteneminen pysähtyi puoleksi vuodeksi (KUVA 2B).

Syvän aktivoituttua solisluun alueelta otettiin uudet kudokset geenimutaatioanalyysiä varten (KUVA 2C). Vastauksia odotellessa potilas sai kapesitabiini-irinotekaanihoitoa aiemman solunsalpaajahoidon aiheuttaman neuropatiooireen takia. Syöpä ei edennyt kapesitabiini-irinotekaanihoidon aikana. Kun geenipaneelissa ilmeni uudelleenjärjestymä *ALK1*-geenissä (EML4-ALK), potilaalle aloitettiin kritsotinibihoito. ALK-positiivisuus varmistettiin myös immunohistokemiallisesti. Geenipaneelissa ilmeni myös TP53-mutaatio sekä suuri mutaatiotaakka. Kritsotinibihoidon paras vaste oli syövän stabiloituminen kolmeksi kuukaudeksi.

Tämän jälkeen syöpä eteni imusolmukealueella ja potilaalla todettiin etäpesäkkeet lisämunuaisissa ja aivoissa. Potilas sai koko aivojen sädehoidon ja solunsalpaajahoidon yritettiin vielä jatkaa, mutta hänen yleistilansa heikkeni nopeasti ja hän menehtyi. Ruumiinavauksessa todettiin laajalle levinnyt imuteitä pitkin kasvava adenokarsinooma. Keuhkoissa kasvainsoluja oli imuteiden sisällä ja sydänpussissa todettiin runsaasti kasvainsoluja ja verta. Emokasvainta ei löytynyt.

Potilaan adenokarsinooman etäpesäkkeet siis viittasivat ensisijaisesti keuhkosyöpään tai suolikanavan yläosasta lähteneeseen syöpään. Kuvantamistutkimukset ja patologiset löydökset eivät kuitenkaan olleet yksiselitteisiä. Potilasta hoidettiin useiden onkologisten hoitolinjojen mukaan, ja hän eli taudin toteamisen jälkeen kaksi vuotta. Ruumiinavauskaan ei paljastanut emokasvainta.



KUVA 2. Potilastapaus. A) Taudin alkuvaiheessa varjoainetehosteisessa vartalon TT:ssä havaitaan kookas poikkeava imusolmuke oikeassa soliskuopassa. Keuhkoissa ei näkynyt kasvainmuutoksia. B) Varjoainetehosteinen TT, jossa oikean soliskuopan poikkeava imusolmuke on puolen vuoden solunsalpaajahoidon myötä pienentynyt. C) Taudin aktivoituttua sädehoidon jälkeen tautilöydökset ovat varjoainetehosteisessa TT:ssä varsin vähäiset. Vain oikean soliskuopan poikkeava imusolmuke on jälleen kasvanut.

TAULUKKO 3. Huonoennusteisten NUD-syöpien etene- mistä jarruttavia solunsalpaajahoitovaihtoehtoja.

Solunsalpaajayhdistelmä, 21 vuorokauden sykli
Sisplatiini 60–75 mg/m ² laskimoon, päivä 1 Gemsitabiini 1 000 mg/m ² laskimoon, päivät 1 ja 8
Sisplatiini 45 mg/m ² laskimoon, päivät 2–3 Etoposidi 100 mg/m ² laskimoon, päivät 1–3
Karboplatiini AUC5 laskimoon, päivä 1 Etoposidi 100 mg/m ² laskimoon, päivät 1–3
Paklitakseli 175 mg/m ² laskimoon, päivä 1 Karboplatiini AUC5 laskimoon, päivä 1
Dosetakseli 75 mg/m ² laskimoon, päivä 1 Karboplatiini AUC5 laskimoon, päivä 1
Oksaaliplatiini 85–130 mg/m ² laskimoon, päivä 1 Kapesitabiini 1 000 mg/m ² x 2 suun kautta, päivät 1–14
Gemsitabiini 1 000 mg/m ² laskimoon, päivät 1 ja 8 Irinotekaani 100 mg/m ² laskimoon, päivät 1 ja 8

AUC = area under plasma concentration

ta NUD-syöpiä parempi. Tämän potilasryh- män elinajan odote vaihtelee mutta voi oman arviomme mukaan olla jopa useita vuosia. Näiden potilaiden kasvaimet muistuttavat lä- heisesti jotakin tunnettua syöpätyyppiä, ja näitä voidaan hoitaa tunnetun syöpätyypin hoito-ohjeen mukaisesti. Paremmen ennusteen NUD-syövät, niihin rinnastettavat verrokki- syövät ja suositellut lisätutkimukset on kuvattu **TAULUKOSSA 1.**

Huonoennusteinen NUD-syöpä. Suurin osa NUD-syöpää sairastavista potilaista kuu- luu huonon ennusteen ryhmään. Heidän kes- kimääräinen elinajan odotteensa on hieman vuotta lyhyempi. Jos potilaan yleistila on lisäksi heikko (WHO-luokka 3–4) tai hänen laktaatti- dehydrogenaasiarvonsa (LD) on suurentunut, odotettavissa oleva keskimääräinen elinaika on vain noin neljä kuukautta (10). Vaikka uusia syöpälääkkeitä on tullut käyttöön, tämän poti- lasryhmän elinajan odote ei ole vuosikymmen- ten saatossa olennaisesti parantunut.

Solunsalpaajahoito. Eurooppalainen hoito- suositus ehdottaa huonoennusteista NUD- syöpää sairastavan potilaan hoidoksi yhdistel- mäsolunsalpaajahoitoa (11). Hoidon tavoite on taudin etenemisen hidastaminen, oireiden

lievittäminen ja hyvä elämänlaatu. Vuonna 2009 julkaistussa meta-analyysissä vertailtiin eri yhdistelmäsolunsalpaajien ja yksittäisten so- lunsalpaajien tehoa. Tulosten mukaan platina- pohjaisten, taksaanipohjaisten tai uudempien solunsalpaajien (gemsitabiini, vinka-alkaloidit, irinotekaani) teho ei ollut merkittävästi erilai- nen (12). Tutkimuksissa ei ole verrattu solun- salpaajahoidon tehoa parhaaseen mahdolliseen oirehoitoon, mitä voidaan pitää puutteena, kun otetaan huomioon oirelääkityksen kehittyymi- nen ja väestön kokonaisterveyden kohenemi- nen.

Huonoennusteista NUD-syöpää sairastavalle potilaalle voidaan harkita monisolunsalpaaja- hoitoa, mikäli potilaan yleistila ja toimintakyky ovat hyvät ja potilaan muut liitännäissairaudet hallittavissa. Solunsalpaajan valinnassa pyritään huomioimaan potilaan yleisvoiminnan lisäksi kas- vaimen histologia, geeniprofiloinnin mahdolli- set tulokset, syövän levinneisyys ja hoidon tun- netut haittavaikutukset. **TAULUKOSSA 3** on esitet- ty tavallisimmat huonoennusteisen NUD-syö- vän hoitoon käytetyt monisolunsalpaajahoidot.

Tutkimuksellinen hoito. Monien levinnei- den syöpien, kuten ei-pienisoluisen keuhko- syövän, rintasyövän, suolistosyöpien ja mela- nooman kulkuun ja ennusteeseen vaikuttavia somaattisia geenimuutoksia tunnetaan jo (13). Myös NUD-syöpää sairastavien kasvainnäyttei- tä on tutkittu geenimutaatioiden löytämiseksi. Alustavien tutkimustulosten mukaan suurim- malla osalla NUD-syöpäpotilaista on kasvai- messaan sellainen geneettinen muutos, johon voitaisiin vaikuttaa kohdennetulla hoidolla, ku- ten tyrosiinikinaasin estäjillä, mTOR-estäjillä, monoklonaalisilla vasta-aineilla tai immuno- onkologisilla hoidoin.

Yleisimmin todettuja geenimuutoksia ovat *TP53*-, *KRAS*- ja *CDKN2A*-geenien mutaatiot (14–16). Pienestä osasta NUD-kasvaimista löytyy myös täsmälääkkeen käyttöä ohjaa- via geenimuutoksia, kuten *EGFR*-, *ERBB2* (*HER2*), *BRAF*- sekä *ALK1*- ja *MET*-geenien muutoksia (14). NUD-syöpää sairastavia poti- laita on ollut mukana kliinisissä lääketutkimuk- sissa, joissa on arvioitu kohdennetun hoidon tehoa, ja tuloksiltaan rohkaisevia tapausse- los- tuksiakin on julkaistu (17,18). Näiden rajallis-

ten tulosten perusteella ei vielä voida päätellä kohdennetun hoidon hyötyjä, vaan eteneviä tutkimuksia tarvitaan yksilöllistetyn hoidon hyötyjen, haittojen ja ennustetekijöiden selvittämiseksi.

Tänä vuonna alkaa Suomessakin kansainvälinen vertaileva toisen vaiheen CUPISCO-tutkimus, jossa NUD-syöpää sairastavien potilaiden kasvainnäytteet analysoidaan molekyylogeneettisesti ja heidät satunnaistetaan saamaan joko kohdennettua täsmälääkehoitoa, mukaan lukien immuno-onkologista hoitoa, tai platinapohjaista yhdistelmäsolunsalpaajahoidoa (NCT03498521). Lähivuosina on odotettavissa tuloksia muista kliinisistä lääketutkimuksista, joissa arvioidaan molekulaaristen merkkiaineiden merkitystä NUD-syövän hoidon valinnassa (www.ClinicalTrials.gov).

PIA SUONPÄÄ, LT, syöpätautien erikoislääkäri
HYKS Syöpäkeskus

ANNETTE BEULE, LT, vs. osastonylilääkäri
HUS Kuvantaminen, HYKS Syöpäkeskus

JUKKA SCHILDT, LL, osastonlääkäri
HUS Kuvantaminen, isotooppiyksikkö, Meilahden sairaala

RIIKKA NEVALA, LT, syöpätautien erikoislääkäri
HYKS Syöpäkeskus

STEVEN BOVA, LT, professori
Lääketieteen ja terveysteknologian tiedekunta sekä Eturauhassyövän tutkimuskeskus, Tampereen yliopisto

TUOMAS MIRTTI, LT, dosentti, osastonylilääkäri
HUSLAB Meilahden patologian laboratoriot sekä Helsingin yliopisto Medicum ja Systeemisen onkologian tutkimusohjelma

Tulevaisuus näyttää, parantaako syövän lähtökohdan selvittämiseksi kehitettyjen diagnostisten menetelmien käyttöönotto tai kausaalisten mutaatioiden varhainen todentaminen NUD-syöpäpotilaiden ennustetta.

Lopuksi

NUD-syöpien emokasvain jää tuntemattomaksi potilaan kuvantamisesta ja syöpäsolujen morfologisesta ja immunohistokemiallisesta tutkimuksesta huolimatta. NUD-syöväät ovat aggressiivisia ja huonoennusteisia. Niiden tärkein jarruttava hoito on yhdistelmäsolunsalpaajahoido. Tulevaisuudessa yksilöllistetty lääkehoito toivottavasti parantaa potilaiden ennustetta. ■

SIDONNAISUUDET

Pia Suonpää: Luento-/asiantuntijapalkkio (Roche), korvaukset koulutus- ja kongressikuluista (Roche, Pfizer)

Riikka Nevala: Luento-/asiantuntijapalkkio (Roche, Merck, Sobi, Lilly, Bayer), korvaukset koulutus- ja kongressikuluista (Sobi, Teva, BMS), luottamustoimet (BMS, Ibsen, Sobi, Teva)

Annette Beule: Luento-/asiantuntijapalkkio (Roche, Takeda)

Jukka Schildt: Ei sidonnaisuuksia

Steven Bova: Luento-/asiantuntijapalkkio (Advanced Clinical pathology consultation)

Tuomas Mirtti: Luento-/asiantuntijapalkkio (MSD, Astellas), korvaukset koulutus- ja kongressikuluista (Pfizer), muut sidonnaisuudet (Medmil OY (omistus), Bayer, Roche, Merck (kl. lääketutkimus))

VASTUUTOIMITTAJA

Maija Tarkkanen

SUMMARY

Cancer of unknown primary origin

Cancers of unknown primary origin (CUP) constitute 3-5% of clinically detected cancers. This heterogenous group of aggressive and metastasizing cancers cannot be classified into any specific entity after contemporary imaging, immunohistochemical or molecular genetic analyses. The diagnostics of CUP is based on well-established multidisciplinary guidelines. Metastases of CUPs encompass chromosomal instability and increased expression of DNA and messenger RNA repair genes. Generally the prognosis is poor. By combination chemotherapy, growth of some of CUPs can be decelerated. There are new emerging molecular biological methods, e.g. blood-based genomic and proteomic assays, in the diagnostics and treatment of CUPs.

KIRJALLISUUTTA

1. Vikeså J, Möller AK, Kaczkowski B, ym. Cancers of unknown primary origin (CUP) are characterized by chromosomal instability (CIN) compared to metastasis of known origin. *BMC Cancer* 2015;15:151.
2. Kim KW, Krajewski KM, Jagannathan JP, ym. Cancer of unknown primary sites: what radiologists need to know and what oncologists want to know. *Am J Roentgenol* 2013;200:484–92.
3. Sève P, Billotey C, Broussolle C, ym. The role of 2-deoxy-2-[F-18]fluoro-D-glucose positron emission tomography in disseminated carcinoma of unknown primary site. *Cancer* 2007;109:292–9.
4. Kazmierczak PM, Rominger A, Wenter V, ym. The added value of (68)Ga-DOTA-TATE-PET to contrast-enhanced CT for primary site detection in CUP of neuroendocrine origin. *Eur Radiol* 2017;27:1676–84.
5. Pentheroudakis G, Golfopoulos V, Pavlidis N. Switching benchmarks in cancer of unknown primary: from autopsy to microarray. *Eur J Cancer* 2007;43:2026–36.
6. Isomursu A, Kuopio T, Kononen P. Verenkierion solunulkoinen DNA syövän merkkiaineena. *Duodecim* 2015;131:424–32.
7. Snyder MW, Kircher M, Hill AJ, ym. Cell-free DNA Comprises an in vivo nucleosome footprint that informs its tissues-of-origin. *Cell* 2016;164:57–68.
8. Marquard AM, Birkbak NJ, Thomas CE, ym. TumorTracer: a method to identify the tissue of origin from the somatic mutations of a tumor specimen. *BMC Med Genomics* 2015;8:58.
9. Moran S, Martínez-Cardús A, Sayols S, ym. Epigenetic profiling to classify cancer of unknown primary: a multicentre, retrospective analysis. *Lancet Oncol* 2016;17:1386–95.
10. Culine S, Kramar A, Saghatchian M, ym. Development and validation of a prognostic model to predict the length of survival in patients with carcinomas of an unknown primary site. *J Clin Oncol* 2002;20:4679–83.
11. Fizazi KFA, Greco FA, Pavlidis N, ym. Cancers of unknown primary site: ESMO clinical practice guidelines for diagnosis, treatment and follow-up. *Ann Oncol* 2015;26:(Suppl 5):v133–8.
12. Golfopoulos V, Pentheroudakis G, Salanti G, ym. Comparative survival with diverse chemotherapy regimens for cancer of unknown primary site: multipletreatments meta-analysis. *Cancer Treat Rev* 2009;35:570–3.
13. Alanne E, Joensuu H, Elenius K. Geenidiagnostikkaan perustuva syövän hoito – tätä päivää, tulevaisuutta vai toiveajat-telua. *Duodecim* 2018;134:126–32.
14. Ross JS, Wang K, Gay L, ym. Comprehensive genomic profiling of carcinoma of unknown primary site: new routes to targeted therapies. *JAMA Oncol* 2015;1:40–9.
15. Löffler H, Pfarr N, Kriegsmann M, ym. Molecular driver alterations and their clinical relevance in cancer of unknown primary site. *Oncotarget* 2016;7:44322–9.
16. Varghese AM, Arora A, Capanu M, ym. Clinical and molecular characterization of patients with cancer of unknown primary in the modern era. *Ann Oncol* 2017;28:3015–21.
17. Hainsworth JD, Meric-Bernstam F, Swanton C, ym. Targeted therapy for advanced solid tumors on the basis of molecular profiles: results from mypathway, an open-label, phase iia multiple basket study. *J Clin Oncol* 2018;36:536–42.
18. El Rassy E, Pavlidis N. The current evidence for a biomarker-based approach in cancer of unknown primary. *Cancer Treat Rev* 2018;67:21–8.