

Matti Korppi ja Raija Seuri

## Milloin otan lapselta keuhkokuvan?

Keuhkokuvaus on yleisin lapsille tehty röntgentutkimus. Sen yleisimmät aiheet ovat vaikean keuhkokuumeen diagnostiikka, keuhkokuumeen komplikaatioiden tutkiminen, astman perusselvittelyt muiden sairauksien toteamiseksi tai poissulkemiseksi sekä vierasesineaspiraatiot silloin, kun kliininen epäily ei suoraan johda bronkoskopiaan. Avohoidossa lasten keuhkokuume diagnosoidaan kliinisten oireiden ja löydösten perusteella, mutta sairaalahoitoa vaativissa tapauksissa keuhkokuumeen diagnoosi varmistetaan keuhkokuvalla. Keuhkojen kuvantaminen on ainoa luotettava tapa selvittää keuhkokuumeen komplikaatiot ja niiden vakavuus. Keuhkokuvan kontrolloiminen keuhkokuumeen jälkeen on aiheellista vain erityistapauksissa.

**K**euhkokuvaus on yleisin lapsille tehty röntgentutkimus. Säteilyturvakeskuksen mukaan lapsille tehtiin 53 953 keuhkokuvausta vuonna 2008 ja 63 094 vuonna 2011. Vaikka kuvausten kokonaismäärä on lisääntynyt, alle vuoden ikäisten kuvaukset ovat vähentyneet. Noin kolmannes kuvista on pelkkiä etukuvia. Lisäksi noin neljännes (alle vuoden ikäisillä yli puolet) kuvauksista tehdään radiologisten osastojen ulkopuolella, esimerkiksi valvonta- ja teho-osastoilla. Näistä suurin osa on yhden projektion kuvauksia.

Vaikka säteilyn käyttöön liittyvät haitat on erityisesti lasten kohdalla otettava huomioon, keuhkokuuvauksen aiheuttama säteilyaltistus on kuitenkin hyvin pieni. Lapsilla keuhkokuumeen diagnostiikassa, keuhkokuumeen komplikaatioiden toteamisessa, astman perusselvittelyssä ja vierasesineaspiraatiossa riittää yleensä pelkkä etukuva. Sivukuvaa tarvitaan selvittäessä sydänvikaa, pahanlaatuista sairautta ja tuberkuloosia.

### Keuhkokuvaus, kun selvitetään keuhkokuumetta

Suomalaisessa terveydenhuollossa lasten keuhkokuumeen diagnoosi on perustunut keuh-

kokuvaan. Syynä tähän käytäntöön on ollut diagnostiikan luotettavuuden korostaminen, ja tavoitteena on ollut mikrobilääkkeiden järkevä käyttö: niitä on määrätty keuhkokuumeeseen vain radiologisesti varmennetuissa tapauksissa (1). Käytännössä keuhkokuumeen diagnoosi on tehty ja hoito aloitettu myös ilman keuhkokuva silloin, kun kliininen taudinkuva on ollut tyypillinen eikä sairaalahoito ole ollut aiheellinen. Näin on toimittu myös tilanteissa, joissa keuhkokuvan ottaminen avohoidon päivystyksessä ei ole ollut mahdollista.

### Milloin kliininen diagnoosi riittää?

Sekä kansainvälisissä näyttöön perustuvissa hoito-ohjeissa (2, 3) että uudessa suomalaisessa lasten alahengitystieinfektioiden Käypä hoito -suosituksessa (4) suositellaan, että keuhkokuumeen diagnoosi voidaan tehdä kliinisin perustein ilman keuhkokuva silloin, kun lapsella on tyypillisiä oireita ja löydöksiä, lapsen yleistila on hyvä ja lapsi voidaan hoitaa kotona. Lapsilla keuhkokuumeen tyypillisiä oireita ovat kuume, yskä ja tihentynyt, usein pinnallinen hengitys ilman sisään- tai uloshengityksen ahautumista (5). Keuhkokuumeelle tyypillinen

**TAULUKKO.** Lasten keuhkokuivauksen aiheet.

### Keuhkokuumeen vaikeuden ja komplikaatioiden arviointi

Keuhkokuume vaatii sairaalahoitoa lapsen iän (alle vuoden ikäiset) tai voimien takia.

Kliiniset oireet viittaavat vaikeaan keuhkokuumeeseen (hengitystyö lisääntynyt, hapetus huonontunut, laajalti kuultavat keuhkokuumeeseen sopivat rahinat, paikallisesti hiljentyneet hengitysäänet).

Toipuminen ei ole käynnistynyt 48 tunnin kuluessa mikrobilääkehoidon aloittamisesta.

### Keuhkokuumeen parantuminen hidasta tai jälkitila mahdollinen

Keuhkokuumeen oireet jatkuvat tai uusivat kuukauden sisään hoidon aloittamisesta.

Keuhkokuume esiintyy kahdesti tai useammin samassa paikassa.

Vaikeat radiologiset löydökset hoidon alussa tai aikana (laaja, tiivis tai epätyypillinen varjostuma, runsaasti pleuranestettä)

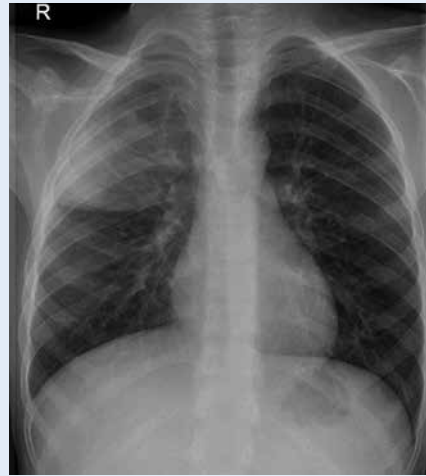### Muut sairaudet

Astman perusselvittely rakenteellisten tekijöiden toteamiseksi

Vierasesineen aspiraatio, jos akuutissa vaiheessa ei ole päädytty bronkoskopiaan, varjostumien ja yli-ilmastoitumisen (paikallinen emfyseema) tai ali-ilmastoitumisen (paikallinen atelektasi) toteamiseksi

kliininen löydös on keuhkojen auskultaatiossa kuultavat hienojakoiset rahinat (ritinät), mutta ne ovat kuultavissa vain alle puolessa varmisteuista tapauksista (5).

Jos kliinisesti ei epäillä keuhkokuumetta, lapselta ei ole syytä ottaa keuhkokuvaa mahdollisten keuhkokuumeeseen liittyvien radiologisten muutosten löytämiseksi. Brittiläisessä satunnaistetussa tutkimuksessa otettiin keuhkokuva kaikilta lapsilta, joilla esiintyi yskää ja hengityksen tihentymistä, ja varsinkin pienten lasten saamat mikrobilääkehoidot lisääntyivät mutta paraneminen ei muuttunut kuvaamatta jätettyihin verrattuna (6). Brittiläisissä keuhkokuumeen hoito-ohjeissa bakteeripneumoniaa pidetään käytännössä poissuljettuna, jos alle 2-vuotiaalla lapsella esiintyy uloshengityksen vinkunaa (2).



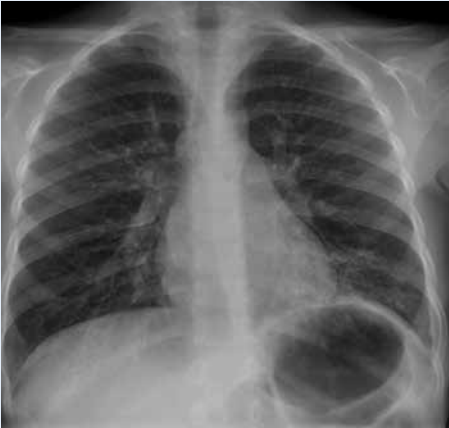**KUVA 1.** Alveolaarinen pneumoninen varjostuma oikeassa ylälohkossa.

## Milloin radiologinen diagnoosi tarvitaan?

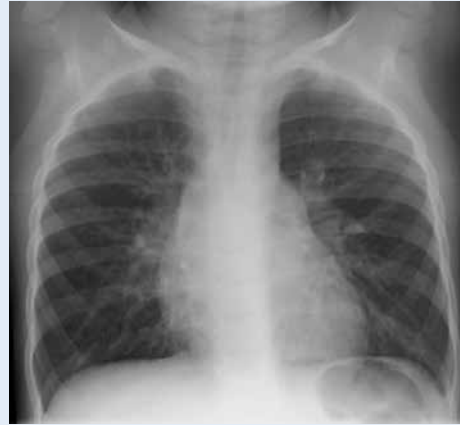Sairaalahoitoa vaativissa tapauksissa keuhkokuumeen diagnoosi varmistetaan keuhkokuivauksessa esiintyvien varjostumien perusteella (**TAULUKKO**). Osalla keuhkokuumeipotilaista ei esiinny lainkaan hengitysteiden oireita tai hengitysteiden kliinisiä löydöksiä (5). Siksi kaikilta kuumeisilta lapsilta, joiden yleistila on heikentynyt ja infektiokokkus ei ole selvillä, on syytä ottaa keuhkokuva infektiokokuksen paikantamiseksi. Lisäksi keuhkojen kuvantaminen on luotettava tapa selvittää keuhkokuumeen komplikaatiot ja niiden vakavuus. Keuhkokuva on aiheellista ottaa aina, kun todetaan paikallisesti hiljentyneet hengitysäänet, lisääntynyt hengitystyö, huonontunut happeutumisen tai riittämätön vaste aloitetulle mikrobilääkitykselle (**TAULUKKO**). Kaikukuvaus on pleuranesteen toteamisen ja seurannan ensisijainen menetelmä, mutta keuhkokudoksessa olevat muutokset näkyvät paremmin tietokonetomografiassa tai magneettikuvauksessa.

## 48 tunnin sääntö

Pneumokokin aiheuttamassa keuhkokuumeessa toipuminen alkaa yleensä ensimmäisen



**KUVA 2.** Interstitiaalinen tulehdusmuutos vaemmalla alalohkossa.



**KUVA 3.** Virusinfektion yhteydessä todetaan hiukan suurentuneet hilusimusolmukkeet ja perihilaarista juosteista kuviolisää.

12 tunnin aikana. Toisaalta keuhkokuumeen komplikaatiot, kuten empyeemat, ovat lisääntyneet useissa maissa viimeisten 25 vuoden aikana. Tästä syystä kaikki nykyiset hoito-ohjeet korostavat toipumisen varhaisen alkamisen tärkeyttä (2, 3). Jos toipuminen ei ole alkanut 48 tunnin aikana mikrobilääkkeen aloittamisesta, lapselle on tehtävä uusi huolellinen kliininen tutkimus sekä harkittava keuhkojen kuvausta, etiologiaa tutkimuksia ja mikrobilääkehoidon tehostamista (**TAULUKKO**).

## Onko keuhkokuva luotettava?

Keuhkokuumeeseen liittyvä alveolaarinen varjostuma (**KUVA 1**) voidaan todeta luotettavasti keuhkokuuvasta, mutta interstitiaalisen varjostuman (**KUVA 2**) havaitseminen on epäluotettavaa. Lapsen keuhkokuuvassa todettu alveolaarinen tiivistymä viittaa usein bakteerin aiheuttamaan keuhkokuumeeseen, etenkin jos seerumin C-reaktiivisen proteiinin pitoisuus on yli 80 mg/l (7).

Lasten hengitystieinfektioissa esiintyy keuhkokuuvassa usein perihilaarinen läiskäinen muutos, joka johtuu suurentuneista imusolmukkeista, turvonneista ilmäteiden seinämistä ja pienistä atelektaseista (**KUVA 3**) (1). Tällaista löydöstä ei tule tulkita keuhkokuumeeksi.

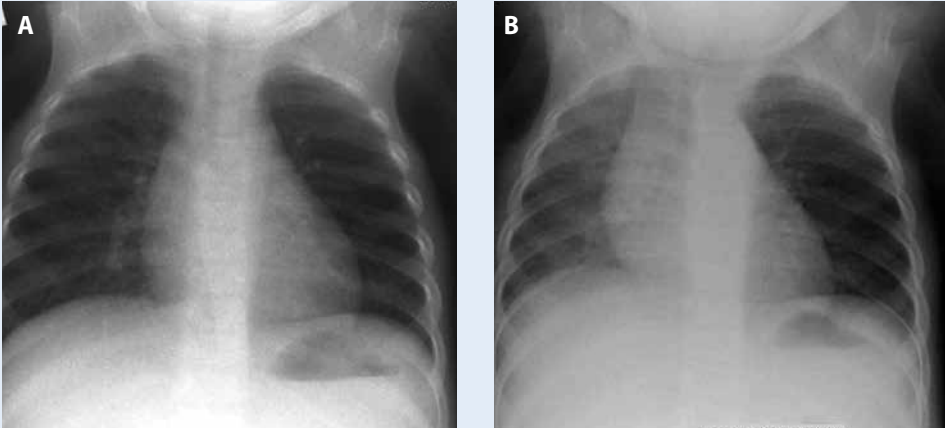
Suomalaiseen lasten alahengitystieinfektioiden Käypä hoito -suositukseen on liitetty kuva-sarja erilaisista lasten keuhkokuuvissa todettavista yleisistä muutoksista (4).

## Tarvitseeko keuhkokuva kontrolloida?

Keuhkokuuvan kontrolloiminen on tavallisen keuhkokuumeen jälkeen tarpeetonta, jos lapsi on toipunut normaalisti (8). Kliinisen kokemuksen mukaan keuhkokuuvan kontrolloiminen on aiheellista erityistapauksissa: jos on todettu laaja atelektasi tai runsas pleuraneste, jos toipuminen on tapahtunut hitaasti tai oireet uusivat ensimmäisen kuukauden aikana, jos kyseessä on toistuva keuhkokuume tai jos epäillään kasvainta tai tuberkuloosia (**TAULUKKO**).

## Keuhkokuvaus, kun selvitetään hengitysvaikeutta

Keuhkojen kuvantaminen kuuluu lasten astman perusselvittelyihin, vaikka astman diagnoosi perustuu kliinisiin havaintoihin ja löydöksiin hengitysfunktion mittauksissa. Ennen astman hoidon aloittamista tulee varmistaa, ettei lapsella ole hengitysteiden rakenteellista vikaa tai keuhkokudoksen sairautta, joka voisi



**KUVA 4.** Sisäänhengitysvaiheessa (A) molemmat keuhkot ovat ilmastoituneet normaalisti, mutta uloshengityskuvassa (B) nähdään vasemman keuhkon yli-ilmastoituminen ja siihen liittyvä välikarsinan siirtyminen oikealle. Bronkoskopiassa todettiin vierasesine vasemmassa pääkeuhkoputkessa.

aiheuttaa astmaan viittaavat oireet tai ainakin pahentaa niitä (**TAULUKKO**). Astman Käypä hoito -suosituksen mukaan alle kouluikäisillä erotusdiagnostiikkaan kuuluvat trakeomalasia, henkitorvi-ruokatorvifisteli, suurten verisuonten anomaliat, vierasesine hengitysteissä, hengitysteitä painavat tai ahtauttavat kasvaimet tai imusolmukkeet (9). Gastroesofageaaliseen refluksiin liittyvä aspiraatio voi aiheuttaa varjostuman keuhkokuvaan. Tuberkuloosi alkaa usein pitkäaikaisena yskänä. Lasten tuberkuloosiin liittyvien suurentuneiden imusolmukkeiden toteamiseksi tarvitaan myös sivukuva, joka on

syytä ottaa myös maahantulotarkastuksen yhteydessä.

Toistuvia kuvauksia astman pahenemisvaiheissa tulee välttää. Keuhkokuume kuten muutkin hengitystieinfektiot voivat laukaista astmaoireiden pahenemisen. Tällaista tilannetta epäiltäessä tulee ensin hoitaa astmaohtaus, ja vasta sen jälkeen arvioida uudelleen, onko tarvetta keuhkojen kuvaukseen.

Jos on aihetta epäillä vierasesinettä hengitysteissä, bronkoskopia on ensisijainen diagnostinen ja hoidollinen tutkimus. Vierasesineaspiraation oireet riippuvat toisaalta ajasta, joka aspiraatiosta on kulunut, ja toisaalta siitä, mihin kohtaan hengitysteitä vierasesine on hakautunut. Alkuvaiheen tyypillinen oire on hikkaava yskä, joka vähitellen häviää. Sisäänhengityksen vinkuna viittaa kurkunpään tai henkitorven yläkolmannekseen, ja uloshengityksen vinkuna, jossa usein havaitaan puoliero, viittaa oikean tai vasemman pääkeuhkoputkeen. Alkuvaiheen jälkeen potilas on usein lievaoireinen tai oireeton, ja tällöin aspiraatiota epäiltäessä keuhkojen kuvaus on aiheellinen (**TAULUKKO**). Jos keuhkokuvaukseen päädytään, etukuva otetaan sekä sisäänhengitys- että uloshengitysvaiheessa, jotta sekä ali-ilmastoituminen (atelektasi) että yli-ilmastoituminen (paikallinen emfyseema) saadaan todettua (**KUVA 4**).

### Ydinasiat

- ▶▶ Keuhkokuva on syytä ottaa kaikilta lapsilta, joiden yleistila on heikentynyt eikä infektiotokos ole selvillä.
- ▶▶ Jos keuhkokuumeen oireet eivät helpotu 48 tunnin kuluessa mikrobilääkkeen aloittamisesta, on kuvantaminen komplikaatioiden toteamiseksi tarpeen.
- ▶▶ Keuhkojen sivukuvaa tarvitaan yleensä vain sydänvikaa, syöpää tai tuberkuloosia tutkittaessa.

## Lopuksi

Lapsilla kliinisten oireiden tarkka määrittely ja pienillä lapsilla jopa paikantaminen voi olla vaikeaa. Keuhkokuvalla saadaan helposti ja nopeasti tietoa kaikista rintakehän alueen elimistä ja niiden ongelmista. Mahdollisena jatkotutkimuksena kaikukuvus on ensisijainen arvioi-

taessa sydämen ja keuhkopussin muutoksia. Muiden välikarsinan muutosten ja keuhkoparenkyymin jatkoselvittelyyn käytetään tilanteesta riippuen joko tietokonetomografiaa tai magneettikuvausta. ■

**MATTI KORPPI, professori, lastentaudit**  
Tampereen yliopisto, TAYS

**RAIJA SEURI, lastenradiologi**  
HUS Kuvantaminen, Lastenkliniikka

### SIDONNAISUUDET

Kirjoittajilla ei ole sidonnaisuuksia

### KIRJALLISUUTTA

1. Korppi M. Lapsen kotisyntyinen keuhko-kuume. *Duodecim* 2010;126:1065–70.
2. Harris M, Clark J, Coote N, ym. British Thoracic Society guidelines for the management of community acquired pneumonia in children: update 2011. *Thorax* 2011;66(Suppl 2):ii1–23.
3. Bradley JS, Byington CL, Shah SS, ym. Executive summary: the management of community-acquired pneumonia in infants and children older than 3 months of age: clinical practice guidelines by the Pediatric Infectious Diseases Society and the Infectious Diseases Society of America. *Clin Infect Dis* 2011;53:617–30.
4. Alahengitystieinfektiot (lapset) [verkkodokumentti]. Käypä hoito – suositus. Suomalaisen Lääkäriseuran Duodecimin, Suomen Lastenlääkäriyhdistyksen ja Suomen Yleislääketieteen Yhdistys ry:n asettama työryhmä. Helsinki: Suomalainen Lääkäriseura Duodecim 2015 [julkaistu 26.6.2015]. [www.kaypahoito.fi](http://www.kaypahoito.fi).
5. Don M, Canciani M, Korppi M. Community-acquired pneumonia in children: what's old? What's new? *Acta Paediatr* 2010;99:1602–8.
6. Swingler GH, Hussey GD, Zwarenstein M. Randomised controlled trial of clinical outcome after chest radiograph in ambulatory acute lower-respiratory infection in children. *Lancet* 1998; 351:404–8.
7. Virkki R, Juven T, Rikalainen H, Svedström E, Mertsola J, Ruuskanen O. Differentiation of bacterial and viral pneumonia in children. *Thorax* 2002;57:438–41.
8. Virkki R, Juven T, Mertsola J, Ruuskanen O. Radiographic follow-up of pneumonia in children. *Pediatr Pulmonol* 2005;40:223–7.
9. Astma [verkkodokumentti]. Käypä hoito – suositus. Suomalaisen Lääkäriseuran Duodecimin, Suomen Keuhkolääkäriyhdistys ry:n, Suomen Lastenlääkäriyhdistys ry:n ja Suomen Kliinisen Fysiologian Yhdistys ry:n asettama työryhmä. Helsinki: Suomalainen Lääkäriseura Duodecim 2012 [julkaistu 24.9.2012]. [www.kaypahoito.fi](http://www.kaypahoito.fi).

### SUMMARY

#### When is chest radiography indicated in a child?

Chest radiography is the most common radiological examination in children. The indications are severe or complicated pneumonia, exclusion of other diseases when diagnosing asthma, and suspected foreign body aspiration if emergency bronchoscopy is not performed. Community-acquired pneumonia can be diagnosed on the basis of clinical symptoms and findings alone, but if hospitalization is needed for pneumonia, the diagnosis needs to be confirmed with chest radiography. Imaging is the only reliable method to assess the severity of pneumonia and to detect the complications.