

# MOLEKYYLIDIAGNOSTIIKAN MAHDOLLISUUDET OLIGODENDROGLIOMIEN DIAGNOSTIIKASSA JA ENNUSTEEN ARVIOINNISSA

Minja Salmi  
Syventävien opintojen kirjallinen työ  
Tampereen yliopisto  
Lääketieteen yksikkö  
Joulukuu 2015

---

Tampereen yliopisto  
Lääketieteen yksikkö

SALMI MINJA: MOLEKYYLIDIAGNOSTIIKAN MAHDOLLISUUDET OLIGODENDROGLIOMIEN  
DIAGNOSTIIKASSA JA ENNUSTEEN ARVIOINNISSA

Kirjallinen työ, 25 s

Ohjaaja: dosentti, patologian erikoislääkäri, osastonylilääkäri Hannu Haapasalo

Joulukuu 2015

Avainsanat: IDH1, 1p19q-kodeleetio, metylaatio

---

Tiivistelmä artikkelista Gliomien diagnoosi ja ennuste - molekylidiagnostiikan mahdollisuudet. Lääketieteellinen Aikakauskirja Duodecim 2014;130(9):893-901. Haapasalo J, Hyartt A, Salmi M, Nordfors K, Lahtela S, Kähkönen M, Helén P ja Haapasalo H.

Tampereen yliopistollisessa sairaalassa leikataan vuosittain noin 200 keskushermostokasvainta, joista 37% on gliomia. Gliomat eli aivojen tukisolukasvaimet jaetaan histologisen solutyypinsä perusteella astrozytomiin, oligodendrogliomiin ja ependymooniin.

Artikkelissamme keskityimme diffuusisti infiltroiviin astrozytomiin ja oligodendrogliaalisiin kasvaimiin. Tarkastelimme diagnostiikassa ja ennusteen arvioinnissa käytettyjä molekylidiagnostisia menetelmiä kliinisen aineiston pohjalta. Oma osuuteni tutkimuksesta keskittyi oligodendrogliaalisiin kasvaimiin, sisältäen näiden osalta muun muassa sairauskertomustekstien läpikäymistä, tietojen tallennusta tilastollisia analyyseja varten, tilastoanalyysien tekoa ja tulkintaa, kirjallisuuden ja aikaisempien tutkimusten läpikäymistä ja tekstin tuottamista. Osallistuin myös kasvainnäytteiden mikroskooppiseen tarkasteluun neuropatologin ohjauksessa.

Monimuuttuja-analyysin perusteella aineistomme oligodendrogliaalisten kasvainten Itsenäisiksi ennustetekijöiksi varmistuivat IDH1-mutaatiostatus ja histologinen gradus. Näin ollen IDH1-mutaatiotilan ja graduksen määrittämistä voidaan pitää tärkeimpinä tutkimusmenetelminä ennustetta arvioitaessa. 1p/19q-kodeleetiota voidaan käyttää oligodendrogliomien diagnostiikassa, ja myös prognostisena ja joskus prediktiivisenäkin biomarkkerina.

# SISÄLLYS

1 Oligodendrogliaaliset kasvaimet.....	4
1.1 Oligodendroglioomat .....	4
1.2 Anaplastinen oligodendrogliooma .....	5
1.3 Oligoastrozytooma .....	6
1.4 Anaplastinen oligoastrozytooma .....	7
2 Oligodendrogliaalisten kasvainten hoito.....	7
3 Molekyylipatologiset ennustetekijät oligodendrogliaalissa tuumoreissa.....	9
3.1 IDH1-mutaatiot .....	9
3.1.1 IDH-mutaatiot ja gliomien erotusdiagnostiikka .....	10
3.1.2 Gliooman kehitys ja IDH-mutaatiot.....	10
3.1.3 IDH1-mutaatiostatus ennustetekijänä .....	12
3.2 1p/19q-kodeleetio.....	12
3.2.1 1p/19q-kodeleetio ja muut geenimuutokset.....	13
3.2.2 1p/19q-deleetio ennustetekijänä.....	14
3.3 Muut geneettiset muutokset oligodendrogliaalisisissa tuumoreissa .....	15
3.3.1 Kromosomien 9p ja 10q deleetiot.....	15
3.3.2 10q-deleetio ja PTEN .....	15
3.3.3 9p-deleetio ja CDKN2A .....	15
3.3.4 p53 .....	16
3.3.5 MGMT-metylaatiostatus.....	17
4 Tulevaisuudennäkymiä.....	17

# 1 OLIGODENDROGLIAALISET KASVAIMET

Glioomat luokitellaan WHO:n mukaan ryhmiin oletetun erilaistumislinjansa mukaan.

Oligodendrogliasiin tuumoreihin kuuluvat oligodendroglioomat ja oligoastrozytoomat.

Vanhemmissa tutkimuksissa oligodendrogliaalisten kasvainten raportoitiin olevan varsin harvinaisia; niiden arveltiin käsittävän vain noin 4 % primaareista aivokasvaimista. (1) Tampereen yliopistollisessa sairaalassa diagnosoitiin vuosina 1983–2011 yhteensä 200 oligodendrogliaalista kasvainta, joista 117 oli oligodendroglioomia ja 83 oligoastrozytoomia. Oligodendrogliaalisten kasvainten osuus kaikista primaareista kasvaimista oli noin 5 %. Oligodendrogliaalisten kasvainten diagnosointi on ollut haastavaa, koska diagnostiset kriteerit ovat aiemmin olleet epätarkkoja, ja spesifeistä immunohistokemiallisista osoittimista on ollut puutetta (2). Oligodendrogliaalisten kasvainten esiintyvyys onkin kohonnut huomattavasti sen jälkeen kun kasvainryhmän kemosensitiivisyys havaittiin (3), ja kun diagnostiset kriteerit ovat tarkentuneet.

## 1.1 Oligodendroglioomat

Oligodendroglioomat ovat hyvin erilaistuneita diffuuseja glioomia. Ne koostuvat soluista, jotka morfologisesti muistuttavat oligodendrogliasoluja. (4) Oligodendrosyytit tuottavat ja ylläpitävät aksoneita ympäröiviä myeliinikerroksia keskushermostossa. Harmaassa aineessa oligodendrosyyttejä on myös perineuronaalisina satelliittisoluina. Oligodendrosyytit ovat astrozyttejä pienempiä ja niissä on vähemmän ulokkeita kuin astrozyteissä.

Oligodendrosyyteillä, astrozyteillä ja neuroneilla on yhteinen prekursorisolu. (5) Valtaosa oligodendroglioomista ilmenee aikuisilla; esiintyvyyshuippu on ikävuosina 40–45 (4,6). Lapsilla oligodendroglioomia esiintyy harvoin: alle 14-vuotiaiden aivokasvaimista oligodendroglioomia on 2 %. Miehet sairastuvat oligodendroglioomiin hieman naisia useammin. (4)

Oligodendroglioomat esiintyvät tyypillisesti isoaiivohemisfäärien korteksissa ja valkeassa aineessa. Yleisimmin oligodendroglioomat sijaitsevat frontaalilohkoissa (50–65%), sitten laskevan esiintyvyyden mukaisesti temporaali-, parietaali-, ja okkipitaalilohkoissa. Useamman kuin yhden lohkon alueelle tai bilateraalisesti leviäminen on yleistä. (4) Noin kaksi kolmannesta potilaista oireilee epileptisillä kohtauksilla. Muita oireita ovat päänsärky ja muut kohonneen kallonsisäisen

paineen merkit, fokaaliset neurologiset puutokset ja kognitiiviset ja henkisen tilan muutokset. (7,8)

Graduksen II oligodendroglioomat ovat tyypillisesti hitaasti kasvavia ja potilaiden elinaika on yleensä suhteellisen pitkä. Etenkin 1p/19q-kodelektion sisältävät graduksen II

oligodendroglioomat ovat hitaasti kasvavia, ja niihin liittyvä elinajan ennuste on yli 10 vuotta. (4)

Histologialtaan oligodendroglioomat ovat yleensä hyvin erilaistuneita ja diffuusisti infiltroivia.

Pyöreää, tasakokoista tumaa ympäröi tyypillisesti soluliman kirkastuma. Muita piirteitä ovat

mikrokalsifikaatiot ja tiivis, haaroittuva kapillaariverkosto. Graduksen II oligodendroglioomissa voi esiintyä satunnaisia mitooseja ja tuma-atypiaa. Merkittävä tuma-atypia, korkea mitosiaktiiviteetti, huomattava mikrovaskulaarinen proliferaatio ja nekroosi viittaavat graduksen III anaplastiseen oligodendroglioomaan. (4)

Oligodendroglioomille leimallinen piirre on 1p/19q-kodelektio, mutta deleetion puuttuminen ei

kuitenkaan poissulje oligodendroglioomaa; pienestä osasta aikuisten oligodendrogliomia ja

valtaosasta lasten oligodendrogliomia kodelektio puuttuu, vaikka histologia on tyypillinen (9).

Kodelektion merkitystä käsitellään jäljempänä.

## 1.2 Anaplastinen oligodendrogliooma

Anaplastiset oligodendroglioomat vastaavat histologialtaan WHO-gradusta III. Pahanlaatuisuuteen viittaavat anaplastiset piirteet ovat samankaltaisia kuin astrosyyttisissä glioomissa:

runsassoluisuus, korkea mitosiaktiivisuus, huomattava solu-atypia, mikrovaskulaarinen

proliferaatio ja nekroosi. Yleensä anaplastisessa oligodendroglioomissa esiintyy useita mainituista piirteistä. (4)

Anaplastisia oligodendrogliomia esiintyy graduksen II oligodendrogliomien tapaan lähinnä

aikuisilla. Esiintyvyyshuippu on ikävuosina 45–50, eli keskimäärin 7-8 vuotta myöhemmin kuin

graduksen II oligodendroglioomilla. Anaplastiset oligodendroglioomat ovat miehillä hieman

yleisempiä kuin naisilla. (4,6) Anaplastinen oligodendrogliooma voi kehittyä graduksen II

oligodendroglioomasta, tai primaaristi de novo. Graduksen II kasvaimen malignisoituminen

sekundaarisesti anaplastiseksi oligodendroglioomaksi kestää arviolta 6-7 vuotta. (6,7) Potilaiden,

joilla on de novo –tuumori, preoperatiivinen historia on yleensä lyhyt, ja epileptiset kohtaukset yleisin oire (7).

### 1.3 Oligoastrozytooma

Oligoastrozytooma on sekamuotoinen tuumori, joka sisältää sekä oligodendrogliooma- että astrozytoomakomponentin. Useimmiten oligodendrogliaaliset ja astrozyttiset tuumorisolut sijaitsevat toistensa lomaan sekoittuneina. Harvoissa tapauksissa oligodendrogliaalisesti ja astrozyttisesti erilaistuneet solualueet voivat sijaita vieretysten. (4)

Oligoastrozytoomat kehittyvät yleensä keski-ikässä, ja leikkausiän mediaani on 35–45 vuotta. Miehillä oligoastrozytoomat ovat hieman yleisempiä kuin naisilla. (4,6) Oligoastrozytoomat sijaitsevat tyypillisesti isoaiivopuoliskoissa, yleisimmin frontaalilohkoissa (4). Oligoastrozytoomien aiheuttamat oireet ovat samankaltaisia kuin astrozytoomien ja oligodendroglioomien aiheuttamat. Yleisimpiä oireita ovat epileptiset kohtaukset, pareesit, persoonallisuuden muutokset ja kohonnen aivopaineen aiheuttamat oireet. (4)

Diagnostisten kriteerien asettaminen on osoittanut vaikeaksi oligoastrozytoomien solulinjojen heterogeenisyyden vuoksi; tuumorisoluja voi olla hankala tunnistaa oligodendrogliaaliseksi tai astrozyttiseksi, minkä vuoksi näiden kahden komponentin suhteellisten osuuksien arvioiminen on myös haasteellista (4). Oligoastrozytoomien histologisessa arvioinnissa esiintyykin subjektiivista vaihtelua havainnoitsijoiden välillä (4,10). Morfologialtaan oligoastrozytoomiksi luokitellut tuumorit ovat geneettisesti heterogeenisiä. Esimerkiksi niissä astrozytoomissa, joissa on 1p/19q-kodeleatio, ei yleensä ole TP53-mutaatiota ja päinvastoin. (11) Tietty oligoastrozytoomien alaryhmä liittyyneekin geneettisesti oligodendrogliaalisiin tuumoreihin, toinen diffuuseihin astrozytoomiin. Kukin oligoastrozytooma on kuitenkin todennäköisesti peräisin yhdestä prekursorisolusta eikä samanaikaisesti kehittyneistä, toisiinsa sekoittuneista erillisistä tuumoreista. (4)

## 1.4 Anaplastinen oligoastrozytoma

Anaplastinen oligoastrozytoma määritellään oligoastrozytomaksi, jossa on maligneja histologisia piirteitä. Kattavaa tietoa anaplastisten oligoastrozytomien esiintyvyydestä ei ole. Esiintyvyys on huipussaan 5. ikävuosikymmenellä, ja miehillä esiintyy anaplastisia oligoastrozytomeja hieman enemmän kuin naisilla. (4) Anaplastinen oligoastrozytoma sijaitsee lähes aina isoaiivohemisfäärissä. Yli puolet ilmenee frontaalilohkossa. Seuraavaksi yleisin sijainti on temporaalilohkossa. Potilaan kliininen historia sairauden toteamishetkellä on yleensä lyhyt, lukuun ottamatta tapauksia, joissa anaplastista oligoastrozytoma on edeltänyt matalamman graduksen glioma. (4)

Anaplasian histologisiin piirteisiin lukeutuvat tuma-atypia, solujen pleomorfismi ja korkea mitoottinen aktiivisuus. Myös mikrovaskulaarista proliferaatiota voi ilmetä. Huomattava pleomorfismi voi vaikeuttaa erityisesti astrozytomakomponentin tunnistamista ja hankaloittaa erotusdiagnostiikkaa. (4)

Anaplastisissa oligoastrozytomeissa on havaittu monia samoja geneettisiä muutoksia kuin oligoastrozytomeissa, kuten 1p/19q-deleetioita ja TP53-mutaatioita (11). Lisäksi anaplastisissa oligoastrozytomeissa tavataan usein samoja geneettisiä muutoksia, joita ilmenee astrozytomien ja oligodendrogliomien pahanlaatuistumiskehityksessä (4). Anaplastisen oligoastrozytoman nekroosi kertoo selvästi huonontuneesta ennusteesta (12), ja kasvain voidaan luokitella ”glioblastomaksi oligodendrogliaalisiin komponentein”, vaikka ennuste voi olla tavallista glioblastomaa parempi (13). 1p-deleetio näyttää puolestaan olevan ennusteen kannalta edullinen tekijä (14,15).

## 2 OLIGODENDROGLIAALISTEN KASVAINTEN HOITO

Matalan graduksen gliomien hoitopäätökset ovat perinteisesti perustuneet laajalti hyväksytyihin kliinisiin ennustetekijöihin, kuten potilaan ikään ja oireisiin, ja tuumorin kokoon. Standardihoitoon kuuluu graduksen II glioman kirurginen poisto mahdollisuuksien mukaan ja sitä seuraava sädehoito, kemoterapia tai niiden yhdistelmä. Pelkkää seurantaä käytetään leikkauksen jälkeen

etenkin nuorten potilaiden kohdalla. Erityisesti seurantastrategia kaipaa tuekseen biomarkkereita. (16) On osin epäselvää, onko laaja leikkaus tehokkaampi kuin maltillisempi leikkaus ja sen jälkeen annettu kemoterapia. Myös sädehoidon teho on osin kiistanalainen. (17)

Van den Bentin ym. satunnaistetussa tutkimuksessa havaittiin, että PCV:n (prokarbatsiinin, lomustiinin ja vinkristiinin yhdistelmä) yhdistäminen sädehoitoon siirtää matalan graduksen astrozytooman ja oligodendrogliooman uusiutumista merkittävästi myöhemmäksi, muttei vaikuta kokonaisennusteeseen. Sädehoitoa leikkauksen jälkeen saaneilla kasvain pahanlaatuistui keskimäärin 5,3 vuoden kuluttua, seurannassa olleilla keskimäärin 3,4 vuoden kuluttua. Lisäksi sädehoidon ja PCV-kemoterapian yhdistelmän todettiin aiheuttavan enemmän toksisia vaikutuksia kuin pelkän sädehoidon. (17) Tutkimus tehtiin ennen temotsolomidin ottamista kliiniseen rutiinikäyttöön oligodendroglioomien hoidossa. Glioblastoomien osalta on havaittu, että sädehoidon ja temotsolomidin yhdistelmä lisää merkittävästi glioblastoomapotilaiden elinaikaa, lisäämättä kuitenkaan toksisuutta ja heikentämättä elämänlaatua. (18)

Anaplastisten oligodendrogliomien hoidoksi on muodostunut solunsalpaajalääkitys, yksinään tai sädehoitoon yhdistettynä. Kahdessa satunnaistetussa tutkimuksessa on osoitettu, että sädehoitoa ja kemoterapiaa saaneiden potilaiden elinajan kokonaisennuste ei ollut parempi kuin pelkkää sädehoitoa saaneiden, mutta yhdistelmähoito viivästytti kasvaimen uusiutumista. PCV aiheutti kuitenkin merkittäviä toksisia vaikutuksia. (19,20) Wick ym. puolestaan satunnaistivat joukon graduksen III glioomaa sairastavia potilaita kahteen ryhmään, joista toinen sai leikkauksen jälkeen sädehoitoa ja toinen solunsalpaajalääkitystä (joko PCV tai temotsolomidi). Ryhmien välillä ei havaittu merkitsevää eroa elinajassa. (21)

Hoitojen vaikutuksia oligodendrogliaalaisista kasvaimista kärsivien potilaiden elämänlaatuun on tutkittu toistaiseksi vähän. Elämänlaadun merkitystä hoitopäätöksiä tehtäessä korostaa se, että oligodendroglioomapotilaiden elinajan ennuste on useita vuosia. (22) Taphoorn ym. ovat osoittaneet, että potilaiden, joilla on anaplastinen oligodendrogliooma, elämänlaadun perustaso on huomattavasti madaltunut HRQL (health-related quality of life) – arvolla mitattuna. Tämä osoittaa itse sairauden vakavan vaikutuksen elämänlaatuun. Tutkimuksessa tarkasteltiin myös hoidon vaikutusta elämänlaatuun vertaamalla niiden potilaiden HRQL-arvoja, jotka saivat pelkkää



sädehoitoa, niiden potilaiden HRQL-arvoihin, jotka saivat sekä sädehoitoa että PCV-kemoterapiaa. PCV vaikutti elämänlaatua huonontavasti aiheuttamalla pahoinvointia, uneliaisuutta ja ruokahalun vähenemistä hoidon aikana ja pian sen jälkeen. Pitkällä aikavälillä merkittäviä eroja ryhmien välillä ei kuitenkaan ollut. (23)

## 3 MOLEKYYLIPATOLOGISET ENNUSTETEKIJÄT OLIGODENDROGLIAALISSA TUUMOREISSA

### 3.1 IDH1-mutaatiot

Isositraattidehydrogenaasit katalysoivat isositraatin oksidatiivista dekarboksylaatiota alfa-ketoglutaraatiksi. Välituotteena on oksalosukkinaatti. Samalla  $\text{NADP}^+$  pelkistyy NADPH:ksi. (24,25) Eri isositraattidehydrogenaasit paikantuvat solun eri osiin. IDH1 toimii sytoplasmassa ja peroksisomeissa, IDH2 ja IDH3 sijaitsevat mitokondrioissa. (25) IDH1-mutaatiot ovat heterotsygoottisia, jolloin samassa solussa ekspressoituu sekä mutatoitumatonta ja että mutatoitunutta IDH1-proteiinia (26). Mutatoituneen IDH1-proteiinin substraattispesifisyys on muuntunut: mutatoitunut IDH1 käyttää substraattinaan alfa-ketoglutaraattia ja tuottaa 2-hydroksiglutaraattia kuluttaen samalla NADPH:ia (27). Alfa-ketoglutaraatin vähentynyt tuotanto yhdessä sen kohonneen kulutuksen kanssa voi johtaa hypoksian indusoiman tekijän (HIF) aktivaatioon (28).

Sytosolissa sijaitseva IDH1 ei osallistu suoraan trikarboksyylihappokiertoon. Täten gliomien IDH1-mutaatiot ovat erilaisia kuin muiden kasvaintyyppien metaboliiteitä inaktivoivat mutaatiot. Muutokset solun alfa-ketoglutaraatti- ja NADPH-pitoisuuksissa saattavat vaikuttaa muihin biokemiallisiin reaktioihin. (29) NADPH on tärkeä kofaktori glutationin pelkistymisessä. Pelkistynyt glutationi on keskeinen mekanismi oksidatiivisilta vaurioilta puolustauduttaessa. Jos IDH1-ekspressio vähenee, solun kokema oksidatiivinen stressi ja DNA-vauriot lisääntyvät. (30) Mutantti-IDH1-proteiinien kyky tuottaa NADPH:ia on olennaisesti heikentynyt (31,32).

### 3.1.1 IDH-mutaatiot ja glioomien erotusdiagnostiikka

IDH1-mutaatio, yhdessä joko TP53-mutaation tai täydellisen 1p/19q-kodelektion kanssa, on yleinen ja varhainen muutos useimmissa oligodendrogliaalisissa tuumoreissa, diffuuseissa astrozytoomissa, anaplastisissa astrozytoomissa ja sekundaarisissa glioblastoomissa. IDH1-mutaatio näyttää esiintyvän vain harvoin ilman TP53-mutaatiota tai 1p/19q-kodelektiota. (31,33)

Primääreissä glioblastoomissa ja pilosyyttisissä astrozytoomissa IDH1-mutaatio on harvinainen, ja ependymoomista se näyttää puuttuvan. IDH1-mutaatiostatus on siten luotettava sekundaarisen glioblastooman geneettinen osoitin, ja sitä voidaan käyttää myös diffuusien ja pilosyyttisten astrozytoomien erotusdiagnostiikassa. (31,33) Lisäksi IDH1-mutaatiostatusta voidaan käyttää osana anaplastisten astrozytoomien ja primäärinen glioblastoomien erotusdiagnostiikkaa (34). IDH2-mutaatiot ovat huomattavasti harvinaisempia kuin IDH1-mutaatiot, ja niitä esiintyy lähinnä oligodendroglioomissa (35).

### 3.1.2 Gliooman kehitys ja IDH-mutaatiot

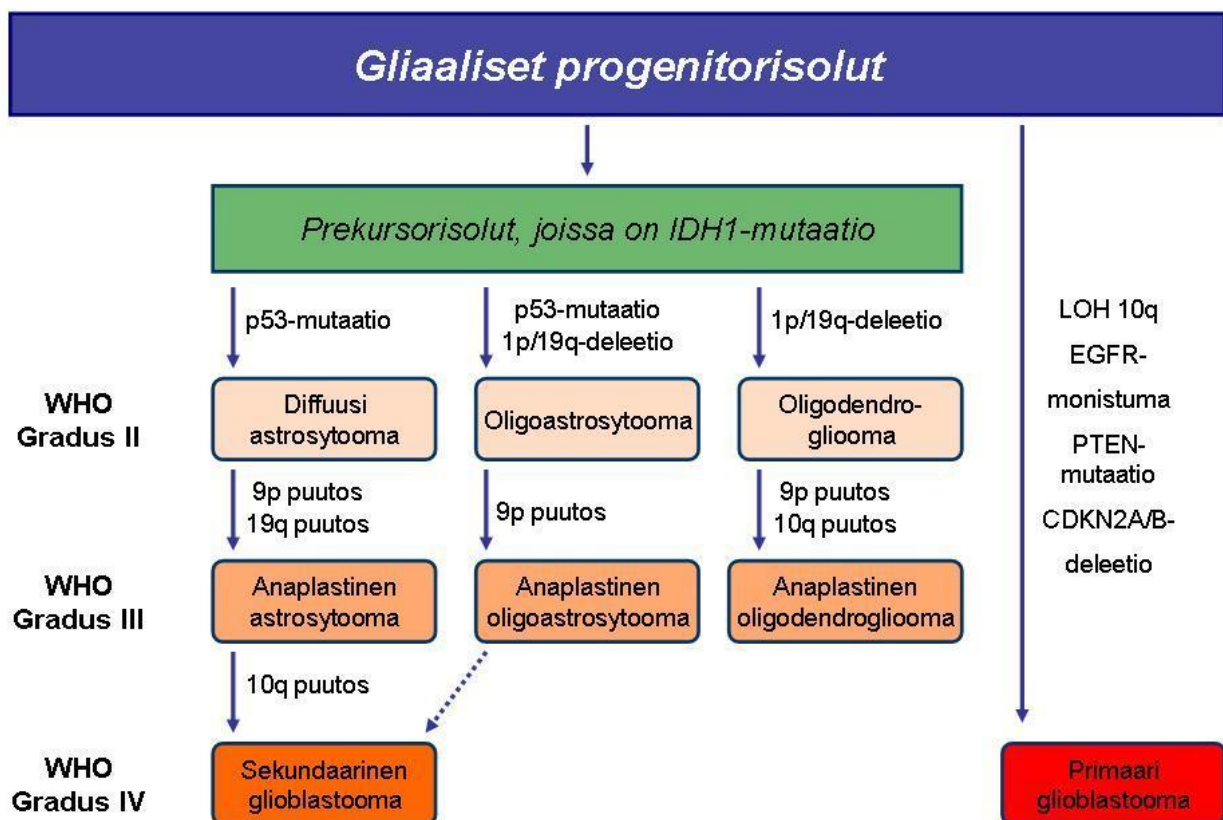
Astrozyttisten ja oligodendrogliaalisten tuumoreiden kehityksessä ja progressiossa IDH1-mutaatio vaikuttaa olevan yhteinen, varhainen tapahtuma. Alhaisen graduksen diffuusit astrozytoomat, oligoastrozytoomat ja oligodendroglioomat ovat todennäköisesti peräisin yhteisistä prekursorisoluista, joissa on IDH1-mutaatio. (31,33) IDH1-mutaatioiden on todettu edeltävän gliooman kehityksessä sekä 1p/19q-kodelektiota että TP53-mutaatioita (31,33). Graduksen II glioomissa esiintyy useammin IDH1-mutaatioita kuin kuin graduksen III glioomissa, (36) mikä sekin viittaa IDH-mutaatioiden kausaaliseen rooliin tuumorien kehityksessä. Kuvassa 1 on esitetty kaavamaisesti diffuusien glioomien kehityksen päälinjat ja tyypillisimmät geneettiset poikkeamat.

Ichimuran ym. tutkimuksen aineiston kaikissa oligodendrogliaalisissa tuumoreissa, joissa oli 1p/19q-kodelektio, oli myös joko IDH1- tai IDH2-mutaatio. Pienessä osassa tuumoreita oli IDH1-mutaatio ilman 1p/19q-kodelektiota tai TP53-mutaatiota. Näin ollen voidaan pitää todennäköisenä, että IDH-geenien mutaatiot ovat varhaisimpia muutoksia oligodendrogliaalisten kasvainten kehityksessä. (31) Samankaltaisia tuloksia on raportoitu muissakin tutkimuksissa

(37,38), ja esimerkiksi Watanaben ym. tutkimuksessa ei todettu tapauksia, joissa IDH1-mutaatio olisi ilmaantunut myöhemmin kuin TP53-mutaatio tai 1p/19q-kodeleetio (33).

Myös Ichimura ym. ovat esittäneet gliomien kehityksessä mallin, jonka mukaan suurin osa oligodendroglioomista kehittyy IDH1-mutaation ja 1p/19q-kodeleetion kautta. Graduksen II tuumorit voivat progressoitua, ja jotkin niistä kehittävät RB1-reitin muutoksia. (31)

Oligoastrozyttiset tuumorit näyttävät kehittyvän joko kuten graduksen II-III astrozytoomat tai kuten oligodendroglioomat (31). Vaikka IDH1-mutaatio ja 1p/19q-deleetio esiintyvät usein yhdessä oligodendroglioomissa, ei kaikissa tutkimuksissa ole havaittu tilastollisesti merkitsevää yhteyttä IDH1-mutaation ja 1p/19q-kodeleetion välillä (33).



Kuva 1. Diffuusien gliomien kehitys

### 2.1.3 IDH1-mutaatiostatus ennustetekijänä

Positiivisen IDH1-mutaatiostatuksen on todettu olevan suotuisa ennustetekijä potilailla, joilla on glioblastooma tai anaplastinen astrozytooma (32,39). Vaikka vain murto-osa matalan graduksen glioomista, mukaan lukien oligodendroglioomat ja oligoastrozytoomat, on IDH-mutatoitumattomia, on niidenkin ennuste huomattavasti huonompi kuin mutatoituneiden (40). IDH1-mutatoitumattomat matalan graduksen glioomat ovat usein negatiivisia myös TP53-mutaation ja 1p/19q-kodelektion osalta (41).

Useiden tutkimusten mukaan IDH1-mutaatiostatuksella on myös itsenäinen prognostinen arvo (36,42,43). Hartmannin ym. tutkimuksessa vain positiivinen IDH1-mutaatiostatus alhaisen graduksen glioomissa oli merkitsevästi yhteydessä kokonaiseloonjäämiseen, kun potilaan ikä, resektiolaajuus, MGMT-promoottorimetylaatio ja 1p/19q-kodelektio oli kontrolloitu (40). IDH1-mutaatiostatuksen ei ole kuitenkaan voitu kaikissa tutkimuksissa osoittaa olevan itsenäinen, tuumorin tyypistä, gradukselta ja potilaan iästä riippumaton ennustetekijä (31). Tällä hetkellä IDH1-mutaatiostatus vaikuttaa olevan lähinnä prognostinen; hoitovasteen ennustamisessa IDH1-mutaatiostatuksella ei toistaiseksi ole havaittu olevan merkittävää roolia (43,44).

## 3.2 1p/19q-kodelektio

Oligodendrogliomien geneettisesti omaleimainen piirre on samanaikaisesti ilmenevät deleetiot kromosomeissa 1 ja 19. Useimmiten kyseessä on kokonaisen kromosomikäsivarren deleetio. 1p/19q-kodelektio esiintyy 50–80 %:ssa kasvaimista, jotka on diagnosoitu oligodendrogliomiksi. Tiukempia diagnostisia kriteereitä käyttäen kodelektio esiintyy jopa 90 %:ssa oligodendrogliomista. (14)

1p/19q-kodelektiostatuksen esiintyvyys vaihtelee tuumorin graduksen mukaan; kodelektiota on arviolta 80–90%:ssa graduksen II oligodendrogliomista ja 50–70%:ssa graduksen III oligodendrogliomista (22). 1p/19q-kodelektioita esiintyy myös oligoastrozytoomissa, mutta huomattavasti harvemmin kuin oligodendrogliomissa. Noin 20–30%:ssa oligoastrozytoomista on raportoitu esiintyvän 1p/19q-kodelektioita. (45) Muuntyyppiset 1p/19q-statuksen muutokset ovat

oligodendroglioomissa harvinaisia (46). Yksinään esiintyvä 1p- tai 19q-deleetio, kokonainen tai osittainen, on yleisempi oligoastroosytoomissa ja astroosytoomissa kuin oligodendroglioomissa (47).

### 3.2.1 1p/19q-kodeleetio ja muut geenimuutokset

1p/19q-kodeleetiota välittää todennäköisesti translokaatio  $t(1;19)(q10;p10)$  (48). 1p/19q-kodeleetiolla on useita liitännäisiä ilmiöitä. Deleetio esiintyy useimmiten yhdessä IDH1- tai IDH2-mutaation kanssa. (32) IDH-mutaatiot ovat todennäköisesti varhaisimpia muutoksia oligodendrogliaalisten kasvainten kehityksessä (31,37). Myös täydellisen 1p/19q-kodeleetion katsotaan olevan varhainen tapahtuma oligodendrogliooman onkogeneesissä (49,50).

Täydellisen 1p/19q-kodeleetion on todettu olevan kääntäen verrannollinen huonoon ennusteeseen liittyvien p53-mutaatioiden, 10q-deleetioiden ja EGFR-monistumien ilmenemisen kanssa (49,51,52). Useissa tutkimuksissa on esitetty, että 1p/19q-kodeleetio sulkee pois PTEN- ja EGFR-muutokset (49,50,53). Joissakin tutkimuksissa poikkeavuuksien on kuitenkin osoitettu voivan esiintyä myös yhdessä 1p/19q-kodeleetion kanssa. Ilmeisesti CDKN2A-häviämä, PTEN-häviämä ja EGFR-monistuminen liittyvät pahanlaatuiseen molekulaariseen progressioon niissäkin glioomissa, joissa on täydellinen 1p/19q-kodeleetio. (47)

CDKN2A-häviämä, PTEN-häviämä ja EGFR-monistuminen ovat yleisempiä kasvaimissa, joissa on epätäydellinen 1p/19q-deleetio, kuin kasvaimissa, joissa kodeleetio on täydellinen. Deleetiostatukseltaan epätäydellisissä kasvaimissa mainitut muutokset myös esiintyvät useammin samanaikaisesti. Epätäydelliset 1p/19q-deleetiot näyttävät siis nekin vaikuttavan gliomien molekulaariseen progressioon. (47)

Kodeleetiostatuksella on todettu olevan yhteys myös tuumorin sijaintiin: deleetio esiintyy useammin frontaali-, parietaali- ja okkipitaalilohkojen oligodendroglioomissa kuin temporaalilohkon, insulan tai diencephalonin oligodendroglioomissa. Useimmin kodeleetio esiintyy frontaalilohkon tuumoreissa, jotka ovat taipuvaisia leviämään laajalti keskiviivan yli. (54) Sijainti frontaalilohkossa on joidenkin tutkimusten mukaan oligodendrogliaalisen kasvaimen suotuisa ennustetekijä (55).

### 3.2.2 1p/19q-deleetio ennustetekijänä

Oligodendrogliooman täydelliseen 1p/19q-kodeleetiostatukseen liittyy voimakkaasti suotuisa ennuste: potilaan elinaika on pidempi, kasvaimen progressio on hitaampaa ja vaste parempi sekä kemoterapialle että sädehoidolle, kuin ilman 1p/19q-deleetiostatusta (19,20,51,56). 1p/19q-kodeleetion tavoin 1;19-translokaatio on liitetty suotuisaan ennusteeseen (48). Jos 1p/19q-kodeleetion rinnalla esiintyy CDKN2A-häviämä, PTEN-häviämä tai EGFR-monistuma, ovat ennuste ja oletettavissa oleva hoitovaste huonompia kuin pelkän 1p/19q-kodeleetion kanssa (4).

Oligoastroosytoomien kodeleetiostatuksen ennustearvon osalta tutkimustulokset ovat osin epäyhteneviä. Joissakin tutkimuksissa 1p/19q-kodeleetion on todettu liittyvän oligoastroosytoomien parempaan ennusteeseen ja tuumorin hitaampaan etenemiseen (45). Kaikissa tutkimuksissa vastaavaa yhteyttä ei kuitenkaan ole havaittu (56).

1p/19q-statuksen rooli potilaiden hoidossa on edelleen ristiriitainen (57,58). Deleetiostatuksen ennustearvo itsessään näyttää olevan riippuvainen käytetyistä hoidoista. Wellerin ym. tutkimuksen mukaan 1p/19q-kodeleetion prognostinen arvo rajoittuu potilaisiin, jotka ovat saaneet sädehoitoa tai sekä kemoterapiaa että sädehoitoa: kodeleetio ei ollut prognostinen tekijä potilailla, joiden oligodendrogliaalista tuumoria oli hoidettu ainoastaan leikkauksella (59).

Epätäydelliseen 1p/19q-deleetiostatukseen liittyvä ennuste on tutkimuksissa osoittautunut vähemmän selkeäksi kuin täydelliseen kodeleetioon liittyvä. Yksinään esiintyvän 19q-deleetion on havaittu olevan yhteydessä huonoon ennusteeseen (55), korkeaan pahanlaatuisuusasteeseen (47) ja lisääntyneeseen uusiutumistaipumukseen (14). Yksinään esiintyvä 1p-deleetio on puolestaan liitetty normaalia 1p/19q-statusta parempaan ennusteeseen. Eoli ym. ovat esittäneet, että yksinään esiintyvä 1p-deleetio voi olla yhtä merkityksellinen ainakin oligoastroosytoomien ennusteen kannalta kuin 1p/19q-kodeleetio. Tutkimuksen mukaan oligoastroosytoomat, joiden 1p-status on normaali, uusiutuvat nopeammin, sijaitsevat useammin temporaalilohkossa ja osoittavat useammin maligneja radiologisia piirteitä kuin oligoastroosytoomat, joissa ilmenee 1p-deleetio. (15)

### 3.3 Muut geneettiset muutokset oligodendrogliosisissa tuumoreissa

#### 3.3.1 Kromosomien 9p ja 10q deleetiot

Matalan graduksen glioomat, kuten graduksen II oligodendroglioomat ja oligoastrozytoomat, pahanlaatuistuvat korkeamman graduksen glioomiksi useiden vuosien kuluessa (60). Prosessiin liittyy molekulaaristen muutosten kertymistä, mukaan lukien kromosomien 9p ja 10q häviämät (61,62). Heterotsygoottisuuden menetys kromosomeissa 9p ja 10q liitetään perinteisesti korkeamman graduksen glioomiin. Deleetioiden on raportoitu olevan melko harvinaisia matalan graduksen glioomissa; arviot vaihtelevat välillä 0-25 %. (63-65) Houillierin ym. tutkimuksen aineistossa 9p-deleetio löytyi noin 25 %:sta ja 10q-deleetio noin 14 %:sta matalan graduksen glioomista (65). Tutkimuksen mukaan kromosomien 9p ja 10q häviämät ovat matalan gradusten gliomien epäsuotuisia ennustetekijöitä ja saattavat tuottaa aggressiivisemmän fenotyypin kuin olisi ehkä odotettavissa kliinisten ja histologisten piirteiden perusteella (65).

#### 3.3.2 10q-deleetio ja PTEN

Yksi gliomien pahanlaatuistumiseen liittyvistä tuumorisupressorigeneistä on PTEN (47). PTEN-geeni sijaitsee kromosomissa 10 ja se on osa PI3K/PTEN/AKT-reittiä. PTEN-geenin inaktivaatio johtaa lopulta soluproliferaatioon (66). Geeni on inaktivoitunut mutaation tai deleetion kautta noin 40 %:ssa glioblastoomista (66). Myös anaplastisissa oligodendroglioomissa esiintyy kromosomin 10 häviämiä, 1p/19q-statuksen pysyessä normaalina (51). Kromosomin 10 häviämiä voi tapahtua myös osana tyypillisten oligodendrogliomien pahanlaatuistumista, kun kasvaimessa on 1p-deleetio, 19q-deleetio tai molemmat (67).

#### 3.3.3 9p-deleetio ja CDKN2A

Tuumorisupressorigeeni CDKN2A sijaitsee kromosomissa 9p21 ja koodaa p16-proteiinia, joka inhiboi sykliiniriippuvaisia kinaaseja CDK4 ja CDK6 (68). Noin 40 %:ssa glioblastoomista on homotsygoottinen p16-geenin deleetio (69). Häviämän arvellaan liittyvän astrozytoomien pahanlaatuistumisen myöhäisvaiheisiin (70). CDKN2A:n deleetio liittyy myös oligodendrogliomien kehittymiseen ja pahanlaatuistumiseen (47,67). Oligodendrogliooman patogeneesissa p16-

proteiinin madaltunut ekspressiotaso on melko harvinainen tapahtuma; Cairncrossin ym. tutkimuksen mukaan arviolta 15 % anaplastisista oligodendroglioomista sisälsi CDKN2A-deleetion. Potilaiden, joiden kasvaimissa oli CDKN2A-deleetio, ennuste oli huomattavasti huonompi kuin muiden. CDKN2A-deleetio oli myös kääntäen verrannollinen 1p/19q-deleetion ilmenemiseen. (51)

Muissakin tutkimuksissa p16-proteiinin madaltuneen tuoton tai CDK2A-deleetion on todettu olevan oligodendrogliomien merkittävä epäsuotuisa ennustetekijä (51,71,72). Bortolotton ym. mukaan CDK2A-deleetio on histologisesta graduksista riippumaton ennustetekijä sekä matalan graduksen oligodendrogliomille että anaplastisille oligodendrogliomille (71).

Kromosomin 9p lokus CDKN2A/B osallistuu myös TP53-reitin säätelyyn. Täten homotsygoottinen deleetio CDKN2A/B-lokuksessa vaikuttaa sekä Rb- että TP53-reittiin ja niiden kautta solusyklin säätelyyn. (73)

### 3.3.4 p53

Tuumorisupressorigeeni p53 sijaitsee kromosomissa 17p13.1 ja koodaa p53-proteiinia, joka on keskeinen solunjakautumisen ja apoptoosin säätelijä. Aktiivinen p53 kykenee pysäyttämään solusyklin etenemisen G1-vaiheeseen DNA-vaurioiden korjausta varten. (70) Aktivoitunut p53-proteiini toimii transkriptiotekijänä ja vaikuttaa satojen geenien toimintaan ja muodostaa näin monimutkaisen solua kontrolloivan järjestelmän (70,74).

P53-proteiinin toiminnan estyminen on onkogeneesin varhaisen vaiheen tapahtuma ja voi aiheutua p53-geenin pistemutaatiosta tai 17p-kromosomin puutoksesta (75). P53-mutaatiot ovat yleisiä diffuusisti infiltroivissa astrozytoomissa ja sekundaarisissa glioblastoomissa (4).

Immunohistokemiallista p53-värjäystä voidaan käyttää astrozytoomien ja oligodendrogliomien erotusdiagnostiikassa, koska p53-proteiinin kertyminen on huomattavasti harvinaisempaa oligodendrogliomissa kuin oligoastrozytoomissa (76). Noin 15 %:ssa anaplastisista oligodendrogliomista on havaittu olevan p53-mutaatioita (77,78). Korkea p53-taso on joissakin tutkimuksissa yhdistetty oligodendrogliomapotilaan heikentyneeseen ennusteeseen (77,79).



### 3.3.5 MGMT-metylaatiostatus

Alkyloivaa kemoterapiaa on käytetty malignien gliomien hoidossa jo pitkään. Useimpien glioblastoomapotilaiden hoidossa käytetään alkyloivaa temotsolomidia (80). Temotsolomidi metyloi pääasiassa guaniinukleotidin O6-positiota ja johtaa solukuolemaan (81). Soluilla on temotsolomidin vaikutuksia vastustava DNA:n korjausmekanismi, konstitutiivisesti ekspressoituva DNA:n korjausentsyymi MGMT (O6-metyylliguaaniini-metyylitransferaasi). Glioblastoomien ensisijainen mekanismi MGMT-ekspression vaimentamiseksi vaikuttaa olevan MGMT-geenin promoottorialueen metylaatio, mikä voi palauttaa solun haavoittuvaiseksi metyloivia ja alkyloivia tekijöitä kohtaan. (81)

MGMT-geeni on metyloitunut arviolta 41–45 %:ssa glioblastoomista (80,81). MGMT-promoottorimetyloidut glioblastoomat ovat kemosensitiivisempiä temotsolomidille kuin metyloimattomat kasvaimet, ja siten MGMT-metylaatiota pidetään kemoterapian prediktiivisenä tekijänä (80). MGMT-metylaatio vaikuttaa olevan suotuisa ennustetekijä niilläkin glioblastoomapotilailla, jotka ovat saaneet sädehoitoa, mutteivät kemoterapiaa (82). MGMT-metylaatio voikin olla merkki ennusteeltaan suotuisasta glioblastooman fenotyypistä ylipäänsä, eikä ainoastaan kemoterapian prediktiivinen tekijä (57).

Anaplastisten oligodendrogliaalisten tuumorien metylaatioasteen on todettu olevan korkea. MGMT-metylaation on osoitettu korreloivan voimakkaasti 1p/19q-kodelektion esiintymisen kanssa; 1p/19q-statukseltaan normaalien kasvainten metylaatioaste on alhaisempi. Se on myös anaplastisten oligodendrogliomien suotuisa ennustetekijä, ja vaikuttanee osaltaan kyseisten kasvainten kemosensitiivisyyteen. (83-85)

## 4 TULEVAISUUDENNÄKYMÄ

Erilaisten molekulaaristen muutosten ja niihin liittyvien ennusteiden tutkimus on osoittanut, että matalan graduksen gliomat voidaan tällä hetkellä jakaa kolmeen alaryhmään, joita olisi tutkittava lisää. Omaksi ryhmäkseen voidaan määritellä potilaat, joilla on sekä IDH1-mutaatio että 1p/19q-kodelektio, ja joilla useimmilla on graduksen II oligoastroosytooma tai oligodendrogliooma. Toiseen

ryhmään voidaan lukea potilaat, joilla on IDH1-mutaatio mutta ei 1p/19q-kodeleetiota, ja joilla on useimmilla graduksen II astrozytoma. Kolmannen ryhmän muodostavat potilaat, joilla ei ole IDH1-mutaatiota eikä 1p/19q-kodeleetiota, ja joiden ennuste on edellisiä huonompi. (40)

IDH1-mutaatio ja 1p/19q-kodeleetio vaikuttavat suhteellisen itsenäisiltä ennustetekijöiltä matalan graduksen glioomissa. Matalan graduksen glioomista saattaa löytyä alaryhmä, joka hyötyisi erityisesti sädehoidon ja PCV-kemoterapian yhdistelmästä. (16) Walkerin ym. tutkimuksessa havaittiin, että osa oligodendrogliaalista tuumoreista, joista puuttuu hyvään hoitovasteeseen liitetty 1p/19q-kodeleetio, reagoi silti hyvin hoitoon (86). Näin ollen voidaan olettaa, että oligodendrogliaalisten kasvainten hyvään ennusteeseen vaikuttavat muutkin, toistaiseksi määrittelemättömät tekijät. Jo tunnettujen ja mahdollisesti vielä löytyvien geneettisten muutosten merkitys kasvaneen tulevaisuudessa myös hoitopäätöksiä tehtäessä.

IDH1- ja IDH2-mutaatioiden tunnistaminen on muuttanut käsitystä gliomien alkuperästä ja pahanlaatuistumiskehityksestä, ja IDH-mutaatiot tullaan todennäköisesti liittämään osaksi WHO:n seuraavaa keskushermostokasvainten luokitusjärjestelmää (16). IDH1-mutaatiostatuksen merkitys etenkin oligodendrogliomien osalta kaipaakin lisätutkimusta. Ei ole esimerkiksi täysin selvää, kumpi on oligodendrogliomien ensisijainen suotuisa ennustetekijä ja kasvaintyyppiä määrittävä tekijä, IDH1/IDH2-mutaatio vai 1p/19q-kodeleetio. (16)

Mutatoitunut IDH1 voisi olla otollinen kohde uusille hoidoille, koska IDH1-mutaatioiden esiintyvyys diffuuseissa glioomissa on runsasta, IDH1:n ekspressiotaso on korkea ja IDH1 näyttää ekspressoituvan useimmissa tuumorin soluista (29). Tarvitaan kuitenkin lisää tutkimusta tuumorisolujen biologiasta ja IDH1- ja IDH2-mutaatioiden aiheuttamista biokemiallisista poikkeavuuksista ennen kuin lääkehoidon kehittäminen on mahdollista.

DNA-metylaation muutokset ovat syöville tyypillisiä muutoksia, ja niitä on raportoitu olevan laajalti glioomissakin. Promoottorialueen CpG-saarekkeen hypermetylaatio johtaa yleensä geenin transkription vaimentumiseen. (87) CIMP-fenotyyppi (CpG island methylator phenotype) on todettu myös glioomissa (88). MGMT-promoottoriin liittyvän CpG-alueen hypermetylaatio on todettu suuressa osassa oligodendrogliaalisia tuumoreita, ja MGMT-metylaatiota pidetään suotuisana ennustetekijänä (83-85) on todettu riittävän aikaansaamaan glioman CIMP-fenotyypin

muokkaamalla epigenomia; IDH-mutaatio voi toimia välittäjänä solun metabolian muutosten ja epigeneettisen tilan välillä (89) . IDH-mutaatioiden varsinaisesta roolista onkogeneesissa, CIMP-fenotyypin kehittymisestä ja merkityksestä potilaan ennusteelle ja hoidolle kaivataan lisää tutkimusta.

## LÄHTEET

1. Mork SJ, Lindegaard KF, Halvorsen TB, et al. Oligodendroglioma: incidence and biological behavior in a defined population . J Neurosurg 1985;63:881-9.
2. Giannini C, Scheithauer BW, Weaver AL, et al. Oligodendrogliomas: reproducibility and prognostic value of histologic diagnosis and grading . J Neuropathol Exp Neurol 2001;60:248-62.
3. Burger PC. What is an oligodendroglioma? . Brain Pathol 2002;12:257-9.
4. Louis DN, Ohgaki H, Wiestler OD, et al. The 2007 WHO classification of tumours of the central nervous system . Acta Neuropathol 2007;114:97-109.
5. Kriegstein A, Alvarez-Buylla A. The glial nature of embryonic and adult neural stem cells . Annu Rev Neurosci 2009;32:149-84.
6. Ohgaki H, Kleihues P. Population-based studies on incidence, survival rates, and genetic alterations in astrocytic and oligodendroglial gliomas . J Neuropathol Exp Neurol 2005;64:479-89.
7. Lebrun C, Fontaine D, Ramaioli A, et al. Long-term outcome of oligodendrogliomas . Neurology 2004;62:1783-7.
8. Olson JD, Riedel E, DeAngelis LM. Long-term outcome of low-grade oligodendroglioma and mixed glioma . Neurology 2000;54:1442-8.
9. Raghavan R, Balani J, Perry A, et al. Pediatric oligodendrogliomas: a study of molecular alterations on 1p and 19q using fluorescence in situ hybridization . J Neuropathol Exp Neurol 2003;62:530-7.
10. Watanabe T, Nakamura M, Kros JM, et al. Phenotype versus genotype correlation in oligodendrogliomas and low-grade diffuse astrocytomas . Acta Neuropathol 2002;103:267-75.
11. Mueller W, Hartmann C, Hoffmann A, et al. Genetic signature of oligoastrocytomas correlates with tumor location and denotes distinct molecular subsets . Am J Pathol 2002;161:313-9.

12. Miller CR, Dunham CP, Scheithauer BW, et al. Significance of necrosis in grading of oligodendroglial neoplasms: a clinicopathologic and genetic study of newly diagnosed high-grade gliomas . *J Clin Oncol* 2006;24:5419-26.
13. He J, Mokhtari K, Sanson M, et al. Glioblastomas with an oligodendroglial component: a pathological and molecular study . *J Neuropathol Exp Neurol* 2001;60:863-71.
14. Molinari C, Iorio P, Medri L, et al. Chromosome 1p and 19q evaluation in low-grade oligodendrogliomas: a descriptive study . *Int J Mol Med* 2010;25:145-51.
15. Eoli M, Bissola L, Bruzzone MG, et al. Reclassification of oligoastrocytomas by loss of heterozygosity studies . *Int J Cancer* 2006;119:84-90.
16. Weiler M, Wick W. Molecular predictors of outcome in low-grade glioma . *Curr Opin Neurol* 2012;25:767-73.
17. van den Bent MJ, Afra D, de Witte O, et al. Long-term efficacy of early versus delayed radiotherapy for low-grade astrocytoma and oligodendroglioma in adults: the EORTC 22845 randomised trial . *Lancet* 2005;366:985-90.
18. Stupp R, Mason WP, van den Bent MJ, et al. Radiotherapy plus concomitant and adjuvant temozolomide for glioblastoma . *N Engl J Med* 2005;352:987-96.
19. Intergroup Radiation Therapy Oncology Group Trial 9402, Cairncross G, Berkey B, et al. Phase III trial of chemotherapy plus radiotherapy compared with radiotherapy alone for pure and mixed anaplastic oligodendroglioma: Intergroup Radiation Therapy Oncology Group Trial 9402 . *J Clin Oncol* 2006;24:2707-14.
20. van den Bent MJ, Carpentier AF, Brandes AA, et al. Adjuvant procarbazine, lomustine, and vincristine improves progression-free survival but not overall survival in newly diagnosed anaplastic oligodendrogliomas and oligoastrocytomas: a randomized European Organisation for Research and Treatment of Cancer phase III trial . *J Clin Oncol* 2006;24:2715-22.
21. Wick W, Hartmann C, Engel C, et al. NOA-04 randomized phase III trial of sequential radiochemotherapy of anaplastic glioma with procarbazine, lomustine, and vincristine or temozolomide . *J Clin Oncol* 2009;27:5874-80.
22. Cairncross G, Jenkins R. Gliomas with 1p/19q codeletion: a.k.a. oligodendroglioma . *Cancer J* 2008;14:352-7.
23. Taphoorn MJ, van den Bent MJ, Mauer ME, et al. Health-related quality of life in patients treated for anaplastic oligodendroglioma with adjuvant chemotherapy: results of a European Organisation for Research and Treatment of Cancer randomized clinical trial . *J Clin Oncol* 2007;25:5723-30.
24. Bolduc JM, Dyer DH, Scott WG, et al. Mutagenesis and Laue structures of enzyme intermediates: isocitrate dehydrogenase . *Science* 1995;268:1312-8.

25. Geisbrecht BV, Gould SJ. The human PICD gene encodes a cytoplasmic and peroxisomal NADP(+)-dependent isocitrate dehydrogenase . *J Biol Chem* 1999;274:30527-33.
26. Mardis ER, Ding L, Dooling DJ, et al. Recurring mutations found by sequencing an acute myeloid leukemia genome . *N Engl J Med* 2009;361:1058-66.
27. Dang L, White DW, Gross S, et al. Cancer-associated IDH1 mutations produce 2-hydroxyglutarate . *Nature* 2010;465:966.
28. Zhao S, Lin Y, Xu W, et al. Glioma-derived mutations in IDH1 dominantly inhibit IDH1 catalytic activity and induce HIF-1alpha . *Science* 2009;324:261-5.
29. Kloosterhof NK, Bralten LB, Dubbink HJ, et al. Isocitrate dehydrogenase-1 mutations: a fundamentally new understanding of diffuse glioma? . *Lancet Oncol* 2011;12:83-91.
30. Lee SM, Koh HJ, Park DC, et al. Cytosolic NADP(+)-dependent isocitrate dehydrogenase status modulates oxidative damage to cells . *Free Radic Biol Med* 2002;32:1185-96.
31. Ichimura K, Pearson DM, Kocalkowski S, et al. IDH1 mutations are present in the majority of common adult gliomas but rare in primary glioblastomas . *Neuro Oncol* 2009;11:341-7.
32. Yan H, Parsons DW, Jin G, et al. IDH1 and IDH2 mutations in gliomas . *N Engl J Med* 2009;360:765-73.
33. Watanabe T, Nobusawa S, Kleihues P, et al. IDH1 mutations are early events in the development of astrocytomas and oligodendrogliomas . *Am J Pathol* 2009;174:1149-53.
34. Capper D, Weissert S, Balss J, et al. Characterization of R132H mutation-specific IDH1 antibody binding in brain tumors . *Brain Pathol* 2010;20:245-54.
35. Hartmann C, Meyer J, Balss J, et al. Type and frequency of IDH1 and IDH2 mutations are related to astrocytic and oligodendroglial differentiation and age: a study of 1,010 diffuse gliomas . *Acta Neuropathol* 2009;118:469-74.
36. Sanson M, Marie Y, Paris S, et al. Isocitrate dehydrogenase 1 codon 132 mutation is an important prognostic biomarker in gliomas . *J Clin Oncol* 2009;27:4150-4.
37. Labussiere M, Idbaih A, Wang XW, et al. All the 1p19q codeleted gliomas are mutated on IDH1 or IDH2 . *Neurology* 2010;74:1886-90.
38. Kim YH, Nobusawa S, Mittelbronn M, et al. Molecular classification of low-grade diffuse gliomas . *Am J Pathol* 2010;177:2708-14.
39. Parsons DW, Jones S, Zhang X, et al. An integrated genomic analysis of human glioblastoma multiforme . *Science* 2008;321:1807-12.

40. Hartmann C, Hentschel B, Tatagiba M, et al. Molecular markers in low-grade gliomas: predictive or prognostic? . *Clin Cancer Res* 2011;17:4588-99.
41. Metellus P, Coulibaly B, Colin C, et al. Absence of IDH mutation identifies a novel radiologic and molecular subtype of WHO grade II gliomas with dismal prognosis . *Acta Neuropathol* 2010;120:719-29.
42. Nobusawa S, Watanabe T, Kleihues P, et al. IDH1 mutations as molecular signature and predictive factor of secondary glioblastomas . *Clin Cancer Res* 2009;15:6002-7.
43. van den Bent MJ, Dubbink HJ, Marie Y, et al. IDH1 and IDH2 mutations are prognostic but not predictive for outcome in anaplastic oligodendroglial tumors: a report of the European Organization for Research and Treatment of Cancer Brain Tumor Group . *Clin Cancer Res* 2010;16:1597-604.
44. Dubbink HJ, Taal W, van Marion R, et al. IDH1 mutations in low-grade astrocytomas predict survival but not response to temozolomide . *Neurology* 2009;73:1792-5.
45. Aldape K, Burger PC, Perry A. Clinicopathologic aspects of 1p/19q loss and the diagnosis of oligodendroglioma . *Arch Pathol Lab Med* 2007;131:242-51.
46. Vogazianou AP, Chan R, Backlund LM, et al. Distinct patterns of 1p and 19q alterations identify subtypes of human gliomas that have different prognoses . *Neuro Oncol* 2010;12:664-78.
47. Jeuken JW, Sijben A, Bleeker FE, et al. The nature and timing of specific copy number changes in the course of molecular progression in diffuse gliomas: further elucidation of their genetic "life story" . *Brain Pathol* 2011;21:308-20.
48. Jenkins RB, Blair H, Ballman KV, et al. A t(1;19)(q10;p10) mediates the combined deletions of 1p and 19q and predicts a better prognosis of patients with oligodendroglioma . *Cancer Res* 2006;66:9852-61.
49. Ino Y, Betensky RA, Zlatescu MC, et al. Molecular subtypes of anaplastic oligodendroglioma: implications for patient management at diagnosis . *Clin Cancer Res* 2001;7:839-45.
50. Jeuken JW, Sprenger SH, Boerman RH, et al. Subtyping of oligo-astrocytic tumours by comparative genomic hybridization . *J Pathol* 2001;194:81-7.
51. Cairncross JG, Ueki K, Zlatescu MC, et al. Specific genetic predictors of chemotherapeutic response and survival in patients with anaplastic oligodendrogliomas . *J Natl Cancer Inst* 1998;90:1473-9.
52. Walker C, du Plessis DG, Joyce KA, et al. Molecular pathology and clinical characteristics of oligodendroglial neoplasms . *Ann Neurol* 2005;57:855-65.
53. Idbaih A, Marie Y, Lucchesi C, et al. BAC array CGH distinguishes mutually exclusive alterations that define clinicogenetic subtypes of gliomas . *Int J Cancer* 2008;122:1778-86.

54. Zlatescu MC, TehraniYazdi A, Sasaki H, et al. Tumor location and growth pattern correlate with genetic signature in oligodendroglial neoplasms . *Cancer Res* 2001;61:6713-5.
55. Scheie D, Meling TR, Cvancarova M, et al. Prognostic variables in oligodendroglial tumors: a single-institution study of 95 cases . *Neuro Oncol* 2011;13:1225-33.
56. Smith JS, Perry A, Borell TJ, et al. Alterations of chromosome arms 1p and 19q as predictors of survival in oligodendrogliomas, astrocytomas, and mixed oligoastrocytomas . *J Clin Oncol* 2000;18:636-45.
57. Jansen M, Yip S, Louis DN. Molecular pathology in adult gliomas: diagnostic, prognostic, and predictive markers . *Lancet Neurol* 2010;9:717-26.
58. Tabatabai G, Stupp R, van den Bent MJ, et al. Molecular diagnostics of gliomas: the clinical perspective . *Acta Neuropathol* 2010;120:585-92.
59. Weller M, Berger H, Hartmann C, et al. Combined 1p/19q loss in oligodendroglial tumors: predictive or prognostic biomarker? . *Clin Cancer Res* 2007;13:6933-7.
60. McCormack BM, Miller DC, Budzilovich GN, et al. Treatment and survival of low-grade astrocytoma in adults--1977-1988 . *Neurosurgery* 1992;31:636,42; discussion 642.
61. Idbaih A, Carvalho Silva R, Criniere E, et al. Genomic changes in progression of low-grade gliomas . *J Neurooncol* 2008;90:133-40.
62. Weber RG, Sabel M, Reifenberger J, et al. Characterization of genomic alterations associated with glioma progression by comparative genomic hybridization . *Oncogene* 1996;13:983-94.
63. Kitange G, Misra A, Law M, et al. Chromosomal imbalances detected by array comparative genomic hybridization in human oligodendrogliomas and mixed oligoastrocytomas . *Genes Chromosomes Cancer* 2005;42:68-77.
64. Thiessen B, Maguire JA, McNeil K, et al. Loss of heterozygosity for loci on chromosome arms 1p and 10q in oligodendroglial tumors: relationship to outcome and chemosensitivity . *J Neurooncol* 2003;64:271-8.
65. Houillier C, Mokhtari K, Carpentier C, et al. Chromosome 9p and 10q losses predict unfavorable outcome in low-grade gliomas . *Neuro Oncol* 2010;12:2-6.
66. Knobbe CB, Merlo A, Reifenberger G. Pten signaling in gliomas . *Neuro Oncol* 2002;4:196-211.
67. Jeuken JW, Sprenger SH, Vermeer H, et al. Chromosomal imbalances in primary oligodendroglial tumors and their recurrences: clues about malignant progression detected using comparative genomic hybridization . *J Neurosurg* 2002;96:559-64.
68. Kamb A, Gruis NA, Weaver-Feldhaus J, et al. A cell cycle regulator potentially involved in genesis of many tumor types . *Science* 1994;264:436-40.

69. Myers MP, Stolarov JP, Eng C, et al. P-TEN, the tumor suppressor from human chromosome 10q23, is a dual-specificity phosphatase . *Proc Natl Acad Sci U S A* 1997;94:9052-7.
70. Nozaki M, Tada M, Kobayashi H, et al. Roles of the functional loss of p53 and other genes in astrocytoma tumorigenesis and progression . *Neuro Oncol* 1999;1:124-37.
71. Bortolotto S, Chiado-Piat L, Cavalla P, et al. CDKN2A/p16 inactivation in the prognosis of oligodendrogliomas . *Int J Cancer* 2000;88:554-7.
72. Miettinen H, Kononen J, Sallinen P, et al. CDKN2/p16 predicts survival in oligodendrogliomas: comparison with astrocytomas . *J Neurooncol* 1999;41:205-11.
73. Harbour JW, Dean DC. The Rb/E2F pathway: expanding roles and emerging paradigms . *Genes Dev* 2000;14:2393-409.
74. Levine AJ, Hu W, Feng Z. The P53 pathway: what questions remain to be explored? . *Cell Death Differ* 2006;13:1027-36.
75. Furnari FB, Fenton T, Bachoo RM, et al. Malignant astrocytic glioma: genetics, biology, and paths to treatment . *Genes Dev* 2007;21:2683-710.
76. Gupta M, Djalilvand A, Brat DJ. Clarifying the diffuse gliomas: an update on the morphologic features and markers that discriminate oligodendroglioma from astrocytoma . *Am J Clin Pathol* 2005;124:755-68.
77. Kros JM, Godschalk JJ, Krishnadath KK, et al. Expression of p53 in oligodendrogliomas. *The Journal of pathology* 1993;171:285,286-290.
78. Ohgaki H, Eibl RH, Wiestler OD, et al. P53 Mutations in Nonastrocytic Human Brain Tumors . *Cancer Res* 1991;51:6202-5.
79. Hagel C, Krog B, Laas R, et al. Prognostic relevance of TP53 mutations, p53 protein, Ki-67 index and conventional histological grading in oligodendrogliomas . *J Exp Clin Cancer Res* 1999;18:305-9.
80. Hegi ME, Diserens AC, Gorlia T, et al. MGMT gene silencing and benefit from temozolomide in glioblastoma . *N Engl J Med* 2005;352:997-1003.
81. Esteller M, Garcia-Foncillas J, Andion E, et al. Inactivation of the DNA-repair gene MGMT and the clinical response of gliomas to alkylating agents . *N Engl J Med* 2000;343:1350-4.
82. Rivera AL, Pelloski CE, Gilbert MR, et al. MGMT promoter methylation is predictive of response to radiotherapy and prognostic in the absence of adjuvant alkylating chemotherapy for glioblastoma . *Neuro Oncol* 2010;12:116-21.
83. van den Bent MJ, Dubbink HJ, Sanson M, et al. MGMT promoter methylation is prognostic but not predictive for outcome to adjuvant PCV chemotherapy in anaplastic oligodendroglial tumors: a report from EORTC Brain Tumor Group Study 26951 . *J Clin Oncol* 2009;27:5881-6.



84. Mollemann M, Wolter M, Felsberg J, et al. Frequent promoter hypermethylation and low expression of the MGMT gene in oligodendroglial tumors . *Int J Cancer* 2005;113:379-85.
85. Brandes AA, Tosoni A, Cavallo G, et al. Correlations between O6-methylguanine DNA methyltransferase promoter methylation status, 1p and 19q deletions, and response to temozolomide in anaplastic and recurrent oligodendroglioma: a prospective GICNO study . *J Clin Oncol* 2006;24:4746-53.
86. Walker C, Haylock B, Husband D, et al. Clinical use of genotype to predict chemosensitivity in oligodendroglial tumors . *Neurology* 2006;66:1661-7.
87. Jones PA, Baylin SB. The epigenomics of cancer . *Cell* 2007;128:683-92.
88. Noshmehr H, Weisenberger DJ, Diefes K, et al. Identification of a CpG island methylator phenotype that defines a distinct subgroup of glioma . *Cancer Cell* 2010;17:510-22.
89. Turcan S, Rohle D, Goenka A, et al. IDH1 mutation is sufficient to establish the glioma hypermethylator phenotype . *Nature* 2012;483:479-83.