



# UNIVERSITY OF TAMPERE

This document has been downloaded from  
TamPub – The Institutional Repository of University of Tampere

 *Publisher's version* <http://urn.fi/URN:NBN:fi:uta-201512152541>

Author(s): Lohi, Olli; Jahnukainen, Kirsi; Huttunen, Pasi; Taskinen, Mervi;  
Taskinen, Seppo; Pakarinen, Mikko; Koivusalo, Antti; Rintala, Risto;  
Kanerva, Jukka; Grönroos, Marika; Heikinheimo, Markku; Vettenranta,  
Kim

Title: Lasten kiinteät kasvaimet

Year: 2014

Journal  
Title: Duodecim

Vol and  
number: 130 : 20

Pages: 2050-2059

ISSN: 0012-7183

Discipline: Gynaecology and paediatrics

School  
/Other School of Medicine

Unit:

Item Type: Journal Article

Language: fi

URN: URN:NBN:fi:uta-201512152541

URL: <http://www.terveysportti.fi/xmedia/duo/duo11894.pdf>

All material supplied via TamPub is protected by copyright and other intellectual property rights, and duplication or sale of all part of any of the repository collections is not permitted, except that material may be duplicated by you for your research use or educational purposes in electronic or print form. You must obtain permission for any other use. Electronic or print copies may not be offered, whether for sale or otherwise to anyone who is not an authorized user.

# Lasten kiinteät kasvaimet

Neljäosa Suomessa vuosittain alle 18-vuotiailla diagnosoiduista syövästä on leukemioita. Toinen neljännes on keskushermoston kasvaimia ja loput muualla elimistössä esiintyviä kiinteitä kasvaimia. Viimeksi mainituista yleisimpiä ovat lymfoomat, pehmytkudos- ja luusarkoomat, neuroblastooma ja Wilmsin kasvain. Lasten kiinteiden kasvainten hoito koostuu lähes kaikissa tapauksissa kirurgian, solunsalpaajahoidon ja sädehoidon yhdistelmästä. Ennusteet ovat hiljalleen kohentuneet, mutta ne vaihtelevat myös kasvainryhmien sisällä. Levinneiden kasvaimien ennuste on useimmiten huonoin. Uusia täsmähoitoja kehitetään, mutta tällä hetkellä niillä ei ole merkittävää roolia lasten kiinteiden kasvainten hoidossa.

**Kiinteiden kasvainten** hoidolla on kaksi päätehtävää. Varsinainen primaarikasvain on poistettava leikkauksella tai tuhottava sädehoidolla. Toiseksi on varmistuttava siitä, että muualle elimistöön levinneet etäpesäkkeet, myös mikrometastaasit, saadaan hoidettua. Vaikka taudin biologia määrittää ennustetta monilta osin, diagnostiikan ja hoidon viivästyminen antaa kasvaimelle aikaa haitallisten ominaisuuksien kehittämiseen, lähikudoksiin tunkeutumiseen ja etäpesäkkeiden lähettämiseen. Hankalaa diagnostiikan kannalta on kasvainten harvinaisuus ja toisaalta niiden aiheuttamien oireiden epäspesifisyys. Selvästi huolestuttavia oireitakin on: esimerkiksi voimistuva raajakipu, epäselvä kuume tai virtsaamisvaikeus ovat oireita, joiden taustalla saattaa piillä kasvain (**TAULUKKO 1**). Kasvainten ilmaantuvuus riippuu selvästi myös iästä, mikä

saattaa auttaa niiden tunnistamisessa (**KUVA 1**). Suomessa lasten ja nuorten kasvainten diagnostiikka ja hoito on keskitetty yliopistosairaaloihin (**TAULUKKO 2**).

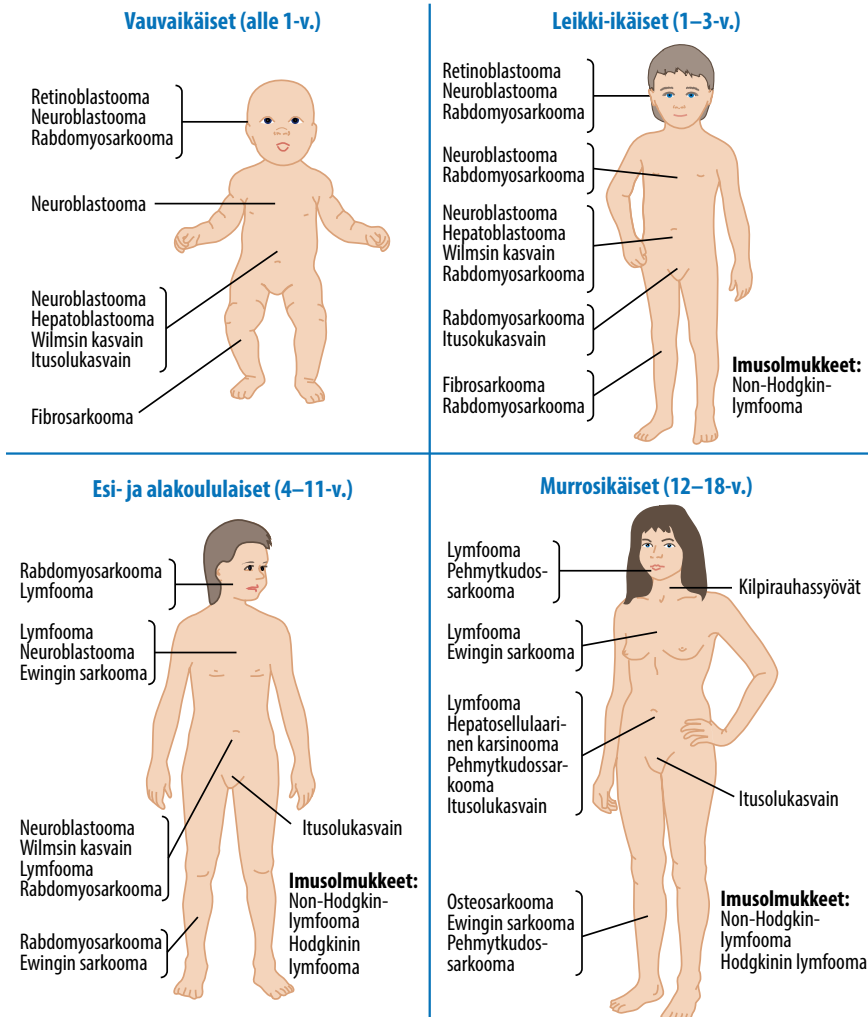
## Lymfoomat

Imukudoksen syövästä eli lymfoomista vähän yli puolet on Hodgkinin lymfoomia (HL) (**KUVA 2**). HL kuuluu B-soluperäisiin imukudossyöpiin, ja sen tunnusomaisena piirteenä ovat Reed-Sternbergin solut. Tautiin sairastuu Suomessa vuosittain hiukan yli kymmenen alle 18-vuotiasta. Yleisin histologinen tyyppi on sidekudoskyhmyinen. HL havaitaan useim-

**TAULUKKO 1.** Lasten kiinteiden kasvainten aiheuttamia hälytysmerkkejä.

Kasvain	Hälyttäviä oireita tai löydöksiä
Lymfoomat	Kaulan turvotus Epäselvä hengitysvaikeus Yli 1,5 cm:n mittainen aristamaton imusolmuke Kumimainen kyhmy soliskuopassa
Neuroblastooma	Yleistilan heikentyminen Epäselvä lämpöily Epämääräiset kivut (vatsa, raajat, nivelet) Hornerin oireyhtymä
Pehmytkudos-sarkoomat	Pehmytkudosresistenssi
Wilmsin kasvain	Hematuria Epäselvä korkea verenpaine
Luusarkoomat	Pitkittyneet raajakivut Ontuminen
Maksa-kasvaimet	Keltaisuus
Kilpirauhas-kasvaimet	Kaulapatti
Histosytoosit	Seborrooisen kaltainen ihottuma Diabetes insipidus





**KUVA 1.** Lasten kiinteiden kasvainten tyypilliset sijainnit ikäryhmittäin (24).

miten kaulan, soliskuopan tai kainalon alueen suurentuneesta, kumimaisesta ja aristamattomasta imusolmukkeesta. Välikarsinassa tautia on noin kahdella kolmasosalla potilaista. Pohjoismaissa tautia hoidetaan pääosin EuroNet-PHL-hoito-ohjelman mukaisella solunsalpaajälääkityksellä (1). Yleisoireinen (kuume, laihtuminen, hikoilu) tauti vaatii intensiivempää hoitoa. Sädehoitoa annetaan vain niille, joilla on aktiivista tautia jäljellä kahden ensimmäisen kemoterapiakuurin jälkeen.

Non-Hodgkin-lymfoomat (NHL) ovat lapsilla yleensä aggressiivisia, ja niihin sairastuu vuosittain vajaa kymmenkunta lasta. Kypsät B-solulymfoomat muodostavat suurimman

ryhmän (noin 60 %). Näistä merkittävin on nopeakasvuinen Burkittin lymfooma. Hoito on lyhyt (3–8 kk) ja koostuu intensiivisistä kemoterapiajaksoista (2). B-lymfoblastiset lymfoomat ovat toiseksi suurin NHL-ryhmä. T-solulymfoomat esiintyvät tyypillisesti välikarsinassa ja aiheuttavat usein ensioireina hengitysvaikeuksia ja turvotusta kaulan ja kasvojen alueelle. Luuydin- ja keskushermostolevoneisyys on yleistä, ja hoito on samankaltaista kuin leukemioissa. Anaplastinen suurisolulymfooma (ALCL) on lapsuusiän NHL:istä harvinaisin. Sen uudessa hoito-ohjelmassa on tutkimuksen kohteena anaplastisen lymfoomakinaasin (ALK) estäjän liittäminen hoitoon. 2051

**TAULUKKO 2.** Lasten kiinteiden kasvainten kuvantamistutkimukset, seurantamerkkiaineet ja genetiikka.

Kasvain	Kuvantamistutkimukset	Kasvainmerkkiaineet	(Kasvain)genetiikan erityispiirteet
Lymfoomat	Kohdennettu tai vartalon MK PET-TT ( <sup>18</sup> FDG)	Kypsät B-solulymfoomat: LD	Burkittin lymfooma: t(8;14) (60–70 %) ALCL: ALK-mutaatio (> 90 % kun tauti ei rajoitu pelkästään ihoon)
Neuroblastooma	Kohdennettu tai vartalon MK <sup>123</sup> I-MIBG-kartta Luuydinpункtio	NSE dU-HVA ja -MOMA Synaptofysiini (luuydinnäytteestä)	<i>N-myc</i> -onkogeenin monistumalöydös (~ 20 %) Kromosomin 11q poikkeavuudet
Pehmykkosarkoomat	Kohdennettu tai vartalon MK Luuydinpункtio		Embryonaalinen rabdomyosarkooma: del(11p15.5) Alveolaarinen rabdomyosarkooma: t(2;13) ja t(1;13) Synoviaalisarkooma: t(X;18) (80 %) Infantiili fibrosarkooma: t(12;15)
Wilmsin kasvain	Kohdennettu tai vartalon MK Sydän-keuhkokuva tai keuhkojen TT Vatsan kaikukuvaus		<i>WT1</i> -geenin mutaatio tai deleetio (15–20 %)
Luusarkoomat	Kohdennettu tai vartalon MK Luustokartta ( <sup>99</sup> Tc) Keuhkojen TT Luiden natiiviröntgenkuva		Ewingin sarkooma: t(11;22) (~ 90 %)
Itusolu-kasvaimet	Kohdennettu tai vartalon MK	Ruskuaispussikasvain: AFP Istukkaperäistä kudosta sisältävässä kasvain: HCG	
Maksa-kasvaimet	Kohdennettu tai vartalon MK	Hepatoblastooma: AFP	
Kilpirauhas-kasvaimet	Kilpirauhasen kaikukuvaus Keuhkojen TT <sup>1</sup> (metastasisiepäilyssä)	Medullaarinen: kalsitoniini ja CEA Follikulaarinen tai papillaarinen: tyreoglobuliini	Medullaarinen: MEN2-oireyhtymä
Histosytoosit	Kohdennettu tai vartalon MK		

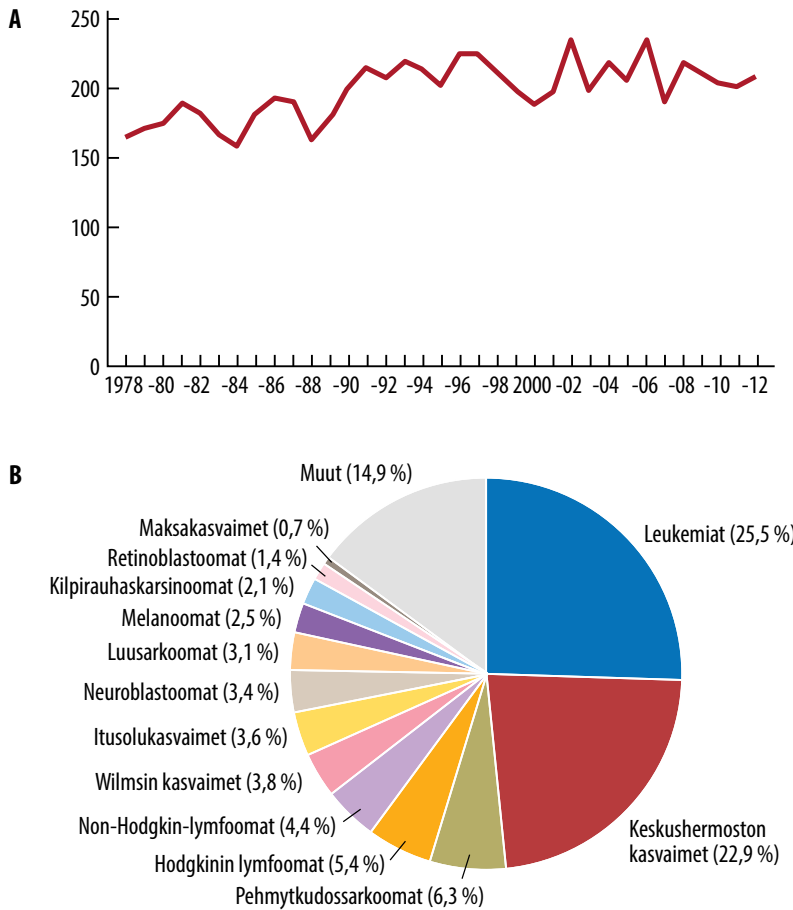
<sup>1</sup>Varjoaineen käyttöä syytä välttää, mikäli lähikuukausille suunnitellaan radiojodihoitoa.

MK = magneettikuvaus, PET-TT = positroniemissiotomografia-tietokonetomografia, <sup>18</sup>FDG = <sup>18</sup>fluorideoksiglukoosi, LD = laktaattidehydrogenaasi, ALCL = anaplastinen suurisolulymfooma, ALK = anaplastinen lymfoomakinaasi, <sup>123</sup>I-MIBG = <sup>123</sup>jodibentsyyliguanidiini, NSE = neuronispesifinen enolaasi, dU-HVA = dU-homovanilliinaatti, dU-MOMA = 3-metoksi-4-hydroksimantelihiappo eli vanilliinimantelihiappo, AFP = alfa<sub>1</sub>-fetoproteiini, <sup>99</sup>Tc = <sup>99</sup>teknetium, CEA = karsinoembryonaalinen antigeeni, HCG = istukagonadotropiini

## Neuroblastooma

Neuroblastooma (NBL) on lapsuusiän tavallisin pahanlaatuinen kiinteä kasvaintauti keskushermoston ulkopuolella ja tavallisin syöpätauti

ensimmäisen elinvuoden aikana. NBL:n ajatellaan saavan alkunsa sympatoadrenaalisen linjan soluista sikiön hermostopienan kehittyessä (3). Tavallisin kasvaimen geenipoikkeavuus on *N-Myc*-onkogeenin monistuma (vähintään 10



**KUVA 2.** Alle 18-vuotiailla ilmenevät kasvaimet Suomessa. **A)** Kasvainten kokonaismäärä vuosina 1978–2012. **B)** Kasvainten jakauma (%) vuosien 2008–2012 välisenä aikana. Tiedot Suomen Syöpärekisteristä (päivitetty 24.4.2014).

kopiota diploidisessa genomissa), joka liittyy selkeästi epäsuotuisaan ennusteeseen.

Noin kaksi kolmasosaa kasvaimista on vatsan alueella (erityisesti lisämunuaisessa) ja diagnosoidaan ennen viiden vuoden ikää. Oireet taudin toteamisvaiheessa heijastavat ensisijaisesti primaarikasvaimen sijaintia sekä taudin levinneisyyttä imu- ja veriteitse (**TAULUKKO 1**). Histologinen vahvistus diagnoosille on välttämätön ja solukon erilaistumisastetta arvioivana (Shimada-luokitus) myös ennusteellinen. Ennustetekijöiden perusteella potilaat jaetaan neljään ryhmään (L1, L2, MS ja M) (4). Ryhmiin L1 ja L2 kuuluvat ennusteeltaan pääosin suotuisat kasvaimet, joille on ominaista ganglioneurooman tai ganglio-

neuroblastooman histologia ja *N-Myc*-monistuman puuttuminen. MS-ryhmä (aiemmin 4S) koostuu imeväisikäisistä, joiden primaarikasvain on pieni ja etäpesäkkeet rajoittuvat iholle, maksaan ja vain vähäiseltä osin luuytimeen (alle 10 %). MS-ryhmän NBL erilaistuu ja regredioituu usein ilman aktiivista hoitoa (5). M-ryhmä (aiemmin stage 4) koostuu levinneistä kasvaimista. Myös tämän ryhmän ennuste on kohentunut, kun retinoidia sisältävään kasvaimen kypsytyshoitoon on liitetty vasta-aine (anti-GD2) sekä granulosityttimäkfagikasvutekijä (GM-CSF) ja interleukiini 2 (6). Kasvaimen kirurginen poisto on olennainen osa hoitoa. Levinneissä taudissa kirurgia on ajankohtaista vasta, kun solunsal-

## YDINASIAT

- ▶ Keskushermoston ulkopuoliset kiinteät kasvaimet muodostavat noin puolet alle 18-vuotiaiden kaikista syövästä.
- ▶ Lymfoomat, sarkoomat, neuroblastooma ja Wilmsin kasvain (nefroblastooma) ovat tärkeimmät kasvainryhmät.
- ▶ Alle yksivuotiaiden yleisin kiinteä kasvain on neuroblastooma, kun taas nuorilla lymfoomat ja sarkoomat ovat yleisimpiä.
- ▶ Ennusteet vaihtelevat tautiryhmittäin ja levinneisyyden mukaan.
- ▶ Hoidot aiheuttavat merkittäväälle osalle pitkäaikaisia haittavaikutuksia, ja syöpähoidot läpikäyneiden jälkiseuranta on tarpeen.

paajahoidolla on saavutettu merkittävä vaste emokasvaimeen ja etäpesäkkeisiin. Levinneen NBL:n hoitoon kuuluu myös primaarikasvainalueen sädehoito ja suuriannoksinen solunsalpaajahoido autologisen kantasolutuen turvin.

Ganglioneurooma on hyvänlaatuinen ja erilaistunut neurogeeninen tuumori, joka löydetään 75 %:ssa tapauksista oireettomalta potilaalta sattumalta. Kirurgista poistoa suositellaan diagnoosin varmistamiseksi, mutta oireetonta jäännöstuumoria voidaan turvallisesti seurata.

### Pehmytkudossarkoomat

Suomessa pehmytkudosten sarkoomiin sairastuu vuosittain hiukan yli kymmenen lasta ja nuorta. Näistä sarkoomista puolet on rabdomyosarkoomia (RMS) ja loput muita pehmytkudossarkoomia. RMS on peräisin epäkypsästä lihaskudoksesta mutta voi esiintyä kaikkialla kehossa. Histologisen kuvan perusteella se jaetaan embryonaaliseen (80 %) ja alveolaariseen (20 %) alatyyppeihin. Alle kahdeksanvuotiaiden lasten RMS esiintyy tyypillisimmin pään ja

2054

kaulan alueella. Raajoissa se puolestaan esiin-

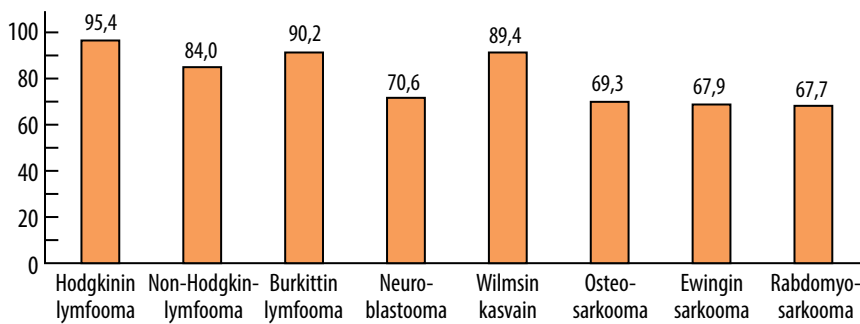
tyy yleisimmin nuorisoiikäisillä potilailla ja on tavallisesti huonoennusteista alveolaarista tyyppiä. Noin neljäsosalla todetaan diagnoosivaiheessa etäpesäkkeitä. Kasvain uusiutuu herkästi paikallisesti, ja primaarikasvain on poistettava leikkauksella tai hoidettava sädehoidolla (7, 8). Paikalliset embryonaaliset kasvaimet ovat hyväennusteisia (**KUVA 3**), ja useimmat potilaat eivät tarvitse sädehoitoa. Levinneen taudin ennuste on huono (20–30 %), mutta viime vuosina on saatu lupaavia tuloksia pieniannoksisella solunsalpaajalääkkeiden ylläpitoehdolla (9).

Muista pehmytkudossarkoomista tavallisin on synoviaalisarkooma, jota esiintyy tavallisimmin raajojen nivelissä, bursissa tai jännetu-pissa. Kasvain leviää helposti keuhkoihin.

### Wilmsin kasvain

Pohjoismaissa diagnosoiduista lasten kiinteistä kasvaimista munuaiskasvaimia on kahdeksan prosenttia, ja lähes kaikki niistä ovat nefroblastoomia eli Wilmsin kasvaimia (10). Kasvaimista 75 % havaitaan alle viisivuotiailla lapsilla, ja tiettyihin oireyhtymiin liittyy suurentunut kasvainriski (Denys–Drashin oireyhtymä, Beckwith–Wiedemannin oireyhtymä, WAGR-oireyhtymä, hemihypertrofia) (11).

Wilmsin kasvain todetaan usein oireettomalla lapsella, jonka vatsa on kasvanut nopeasti. Diagnoosivaiheessa 20–30 %:lla potilaista on verta virtsassa, ja lisäksi 25 %:lla on koholla oleva verenpaine (11). Ennusteeseen ja hoitoon vaikuttavat kasvaimen histologia, taudin levinneisyys ja hoitovaste (12). Paikallinen pienen riskin kasvain voidaan hoitaa neljän viikon kestoisella kevyellä solunsalpaajahoidolla ja kasvaimen poistolla. Histologian ja levinneisyyden perusteella taudin hoitoon käytetään usein leikkauksen lisäksi solunsalpaaja- ja sädehoitoa. Leikkaushoidossa koko kasvain tulisi saada poistetuksi siten, että kasvainsoluja ei pääse vatsaonteloon. Kasvain on diagnosoitavissa tyypillisesti kookas, joten leikkaus on usein helpompi tehdä lyhyen solunsalpaajahoidon jälkeen (esiliitännäishoito), jolloin kasvain on kutistunut ja kehittänyt ympärilleen valeskapselin. Vaurioitunut munuainen poistetaan tavallisimmin kokonaan, mutta



**KUVA 3.** Yleisimpien lasten kasvainten viiden vuoden eloonjäämisennusteet. Neuroblastoomiin on sisällytetty ganglioneuroblastoomat ja Wilmsin kasvaimiin myös muut ei-epiteliaaliset munuaiskasvaimet (22).

lisämunuaisen poisto ei yleensä ole tarpeen (13). Ennuste on hyvä, ja jopa keuhkojen etäpesäkkein uusiutuvan Wilmsin kasvaimen hoidossa on mahdollista saavuttaa pysyvä hoitovaste.

## Luusarkoomat

Suomessa todetaan vuosittain pahanlaatuisia luukasvaimia 5–10 lapsella ja nuorella (KUVA 2). Osteo- ja Ewingin sarkooma ovat näistä yleisimmät. Osteosarkooman ilmaantuvuus on suurin yli kymmenvuotiailla, joilla pitkät luut kasvavat nopeimmin: distaalinen reisilu ja proksimaalinen sääriluu ovat tavallisimmat sijainnit. Tärkeimmät oireet ja löydökset ovat arka ja palpoituva tuumori, liikearkuus ja ontuminen. Diagnoosivaiheessa etäpesäkkeitä todetaan 15–20 %:lla, ja ne sijaitsevat yleisimmin keuhkoissa ja luustossa. Diagnostisen kudoksenäytetutkimuksen jälkeen alkava solunsalpaajahoito jakautuu leikkausta edeltävään ja sen jälkeiseen vaiheeseen. Leikkauksen jälkeinen hoito suunnitellaan poistetun kasvaimen hoitovasteen perusteella. Solunsalpaajahoitoon lisätty monosyyttejä ja makrofageja aktivoiva mifamurtidi saattaa parantaa ennustetta, mutta käsitykset lääkkeen hyödyistä ovat ristiriitaisia (14). Kirurgisessa hoidossa pyritään raajaa säästävään kasvaimen poistoon ja endoproteettiseen rekonstruktioon: raajan amputaatio joudutaan tekemään alle 20 %:lle potilaista. Keuhkometastaasit tulee poistaa myös leikkaamalla. Sädehoito

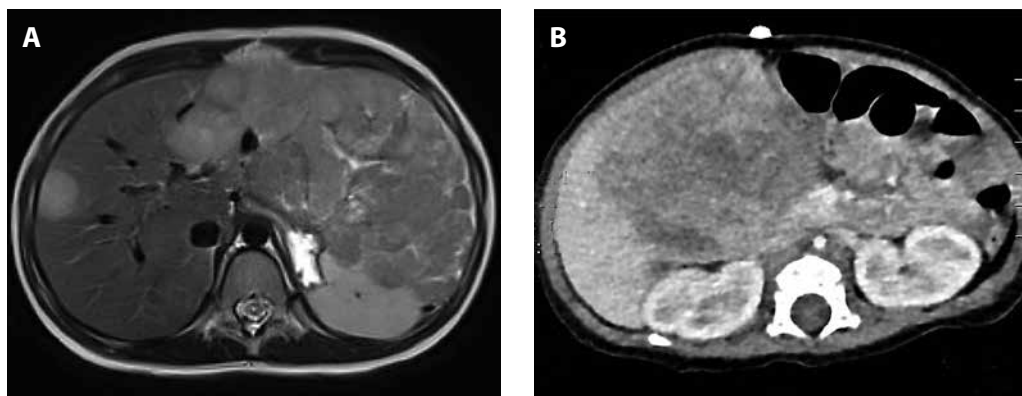
tehoa osteosarkoomaan huonosti. Nykyhoidolla paikallista tautia sairastavista potilaista paranee noin 70 % mutta levinnyttä tautia sairastavista vain 20–30 % (15).

Ewingin sarkooma on yleisin yli kymmenvuotiailla, mutta sitä esiintyy myös nuoremmilla. Lantion ja reisiluun kasvaimet käsittävät lähes 50 % primaarikasvaimista. Joka neljänellä todetaan levinnyt tauti, ja etäpesäkkeet löytyvät yleensä keuhkoista, luusta tai luuytimestä. Kasvaimen seudun kipu on tärkein oire, mutta noin kolmanneksella potilaista on myös yleisoireita (kuume). Leikkauksen jälkeinen solunsalpaajahoito suunnitellaan leikkauksen ja hoitovasteen perusteella. Suuri osa potilaista tarvitsee myös paikallista sädehoitoa uusiutumisen estämiseksi. Sädehoitoa käytetään myös etäpesäkkeiden hoidossa. Paikallista tautia sairastavista potilaista noin 75 % paranee pysyvästi, mutta levinneen taudin ennuste on huono. Suuren riskin taudissa on alustavaa tutkimusnäyttöä suuriannoksisen solunsalpaajahoidon tehosta, ja kliinisissä tutkimuksissa on EWSR1/FLI1-fuusiotranskriptiotekijän ja PARP1:n (poly-ADP-riboosipolymeraasi 1) estoon perustuvia hoitoja.

## Itusolukasvaimet

Itusolukasvaimet ovat lähtöisin varhaisista primordiaalisista itusoluista. Sikiökautisen alkuperänsä ja vaellusreitinsä vuoksi näitä harvinaisia kasvaimia tavataan sukuelinten lisäksi vartalon keskilinjassa lantiosta keskushermos-





**KUVA 4. A)** Magneettikuva 6-vuotiaan tytön maksasta, jossa nähdään kookas maksan molempiin lohkoihin levinnyt hepatoblastooma. Kasvain ei ollut poistettavissa maksaresektiolla, ja sytostaattihoidon jälkeen tehtiin onnistunut maksansiirto. **B)** Tietokonetomografiassa nähdään kookas hepatoblastooma maksan vasemmassa lohossa. Kasvain poistettiin kokonaan sytostaattihoidon jälkeen.

ton alueelle (16). Useimmat kasvaimista ovat hyvänlaatuisia (esimerkiksi valtaosa sakrokokkygeaalista teratoomista ja sukupuolirauhasen teratoomista), mutta pahanlaatuisiakin kasvaimia tavataan (esimerkiksi sukuelimissä ja muualla esiintyvät embryonaaliset karsinomat ja ruskuaispussikasvaimet). Kiveskasvainten esiintyvyys on lisääntynyt viime vuosina nuorilla aikuisilla ja sitä vanhemmilla, mutta muiden itusolukasvainten esiintyvyys on pysynyt vakaana (17).

Hoidon kulmakivet ovat joko pelkkä kirurgia tai sen lisäksi käytettävä solunsalpaajahoido. Koska valtaosa kivesten ja munasarjojen kasvaimista on hyvänlaatuisia, täytyy hoidon suunnittelussa huomioida myös säästävän kirurgian mahdollisuus. Kasvainmerkkiaineet ovat myös tärkeitä seurannan välineitä.

### Pahanlaatuiset maksakasvaimet

Suomessa todetaan lapsilla 1–2 pahanlaatuista maksakasvainta vuodessa. Yleensä varhaislapsuudessa esiintyvä hepatoblastooma muistuttaa histologisesti sikiöaikaista maksakudosta. Hepatosellulaarinen karsinooma syntyy lapsilla usein terveeseen maksaan ilman edeltävää kirroosia. Maksasyöville altistavat useat synnynäiset maksa- ja aineenvaihduntasairaudet. Oireet ja löydökset liittyvät etupäässä kasvainmassaan ja yleistilassa tapahtuviin muutoksiin.

PRETEXT-luokituksella arvioidaan kasvaimen laajuutta maksassa, verisuoni-invaasiota ja etäpesäkkeitä ennen hoitojen alkamista. Hoidon kulmakivenä on kasvaimen kirurginen poisto yhdistettynä solunsalpaajahoidoon (KUVA 4). Suuren riskin potilailla kolmen vuoden eloonjäämisennuste on suurentunut yli 80 %:iin. Keuhkoihin levinneen hepatoblastooman ennuste on noin 60 %:n luokkaa (18). Myös hepatosellulaarisen karsinooman tulokset ovat parantuneet, mutta eivät siinä määrin kuin hepatoblastooman. Jos maksaan rajoittuneen kasvaimen kirurginen radikaali poisto ei ole mahdollista, harkitaan maksansiirtoa (19).

### Kilpirauhaskasvaimet

Kilpirauhasen syöpä on yleisin endokriininen syöpä lapsuusiässä: 1 % esimurrosikäisten ja 7 % murrosikäisten pahanlaatuisista kasvaimista on peräisin kilpirauhasesta. Enemmistö potilaista on tyttöjä. Tärkein kilpirauhasen syöväälle altistava riskitekijä on ionisoiva säteily. Valtaosa lasten kilpirauhasen syövästä on hyvin erilaistuneita papillaarisia tai follikulaarisia karsinomia, joiden ennuste on erinomainen. MEN2-oireyhtymään liittyviä medullaarisia kilpirauhaskarsinomia esiintyy lapsilla harvoin.

Kilpirauhaskasvaimet ilmenevät tyypillisesti rauhasen yksittäisenä kyhmyinä. Lap-



silla näistä jopa 16–25 % on pahanlaatuisia. Alle kymmenvuotiailla lapsilla erilaistuneet kilpirauhasen kasvaimet voivat käyttäytyä aggressiivisesti ja metastasoida varhain etenkin keuhkoihin. Kilpirauhasen yksittäisen kymmen diagnosiikassa keskeisessä asemassa ovat kaikukuvaus ja sen yhteydessä otettu ohutneulabiopsia. Sytologinen näyte on diagnostinen papillaarisessa ja medullaarisessa karsinoomassa, mutta folikulaarisen kasvaimen osoittamiseen tarvitaan histologinen tutkimus.

Kilpirauhasen täydellinen poisto lisäkilpirauhaset säästään on tavallisin ja ensisijainen hoito (20). Leikkauksen yhteydessä pyritään poistamaan myös selvästi poikkeavat imusolmukkeet. Leikkauksen jälkeen potilaille tehdään kilpirauhas kudoksen radiojodiablaatio, jossa tuhoataan mahdollinen mikroskooppinen kasvainkudos ja leikkausalueelle jäljelle jäänyt terve kilpirauhaskudos. Kilpirauhasen poiston jälkeen potilas tarvitsee kilpirauhashormonikorvaushoitoa, joka toimii myös kasvainkudosta lamaavana (follikulaarinen ja papillaarinen kilpirauhas-syöpä). Lasten kilpirauhas-syövän ennuste on erinomainen: kasvaimella ja sen hoidolla ei ole juurikaan vaikutusta lapsen jäljellä olevaan elinikään. Myöhäismetastasointi on mahdollista, mutta useimmissa tapauksissa sekin on hoidettavissa kirurgialla ja radiojodihoidolla.

## Histiosytoosit

Histiosytoosit ovat harvinainen ryhmä sairauksia, joille on luonteenomaista luuydinperäisten, antigeenia esittelevien (dendriittisten) tai muokkaavien (fagosyyttisten) solujen kertyminen kudoksiin. Langerhansinsoluhistiosytoosi (LH) on yleisin dendriittistä alkuperää olevien solujen aiheuttamista histiosytooseista. Fagosyyttisten solujen kertymisestä aiheutuvat hemofagosyyttiset lymfohistiosytoosit (HLH) voidaan jakaa primaariseen eli geneettiseen ja sekundaariseen hemofagosyyttiseen lymfohistiosytoosiin.

Langerhansinsoluhistiosytoosi on granulomatoottinen sairaus, joka diagnosoidaan Suomessa vuosittain 2–10:lla alle 15-vuotiaalla lapsella. Sen etiologia on avoin, mutta tautia pidetään pikemminkin reaktiivisena

antigeenia esittelevien solujen proliferaationa kuin todellisena neoplastisena prosessina. LH:n kliininen taudinkuva vaihtelee oireettomasta yhden elinjärjestelmän taudista usean elimen alueelle levinneeseen vaikeaan sairauteen (21). Tärkeä osa LH:n hoitoa on normaalien kudosten pysyvien vaurioiden välttäminen histiosyyttisen solukon lisääntymisen rajoittamisella. Paikallishoito kortikosteroidivoiteella on yleensä riittävä hoito ihoon rajoittuvassa LH:ssa. Yksittäisiä luumuutoksia voidaan hoitaa kauhaamalla ilman lääkehoitoa, mutta seualokeroiden, ohimoluun tai silmäkuopan luiden muutokset vaativat aina systeemisen hoidon. Levinneen taudin hoidossa tarvitaan aina solunsalpaajahoidoa.

Primaarinen hemofagosyyttinen lymfohistiosytoosi on harvinainen ja hoitamattomana nopeasti kuolemaan johtava geneettinen sairaus. Sekundaarisen HLH:n käynnistäviä tekijöitä ovat pääasiassa virusten aiheuttamat infektiot (tavallisimmin sytomegalotai Epstein–Barrin virus), mutta myös bakteerit, sienet ja loiset voivat toimia provosoivina tekijöinä. Potilailla on kuumeilua (90 %), splenohepatomegaliaa (90 %) ja vaihtelevaa maku-lopapulaarista ihottumaa (43 %). Keskushermosto-oireita ilmenee jopa puolella potilaista taudin edetessä. Veren kuvassa on vähintään kahden solulinjan sytopenia, tavallisimmin trombosytopenia ja anemia. Hoitamattomana primaarinen HLH johtaa kuolemaan muutamassa kuukaudessa, ja ainoa parantava hoito on allogeeninen kantasolujen siirto. Sekundaarisen HLH:n hoito on oireenmukaista, ja laukaisevana tekijänä toiminut infektio pyritään hoitamaan.

## Lopuksi

Lasten ja nuorten kiinteiden kasvainten ennuste on parantunut viimeisten 20–30 vuoden aikana, vaikkakin osassa taudeista vain niukasti (KUVA 3) (22). Useimmiten hoitona on yhdis-

**Neljäsosa Suomessa vuosittain alle 18-vuotiailla diagnosoiduista syövästä on leukemioita**

telmähoito (kirurgia, solunsalpaajat, sädehoito). Seurauksena on suurella osalla potilaista pitkäaikaisia haittavaikutuksia, jotka osalla ovat merkittäviä ja eteneviä. Esimerkiksi 65 %:lla Wilmsin kasvaimen sairastaneista todettiin pitkäaikaisseurannassa jokin krooninen sairaus, ja joka neljännellä kyseessä oli vakava sairaus (23). Terveisiin sisaruksiin verrattuna sydämen

vajaatoiminnan riski oli näillä potilailla lisääntynyt 18-kertaiseksi ja sekundaarinen syöpä todettiin 3 %:lla. Erääksi lapsuusiän syöpähoiton kehittämistavoitteeksi on otettu aikuisiän jälkiseurannan järjestäminen. Pitkäaikaisvaikutusten viiveetön toteaminen on edellytys haittavaikutusten hoitamiselle ja potilaiden työkyvyn ja elämänlaadun turvaamiselle. ■

**OLLI LOHI, LT, dosentti, lastenhematologi ja onkologi**  
TAYS, lastenkliniikka

**MARIKA GRÖNROOS, LT, lastenhematologi ja onkologi**  
TYKS, lastenkliniikka

**KIRSI JAHNUKAINEN, LT, dosentti, lastenhematologi ja onkologi**

**PASI HUTTUNEN, LT, lastenhematologi ja onkologi**

**MERVI TASKINEN, LT, dosentti, lastenhematologian erikoislääkäri**

**SEPPO TASKINEN, LKT, dosentti, lastenkirurgian erikoislääkäri**

**MIKKO PAKARINEN, LKT, dosentti, lastenkirurgian erikoislääkäri**

**ANTTI KOIVUSALO, LKT, dosentti, lastenkirurgian erikoislääkäri**

**RISTO RINTALA, LKT, professori, lastenkirurgian erikoislääkäri**

**JUKKA KANERVA, LT, lastenhematologian erikoislääkäri**

**MARKKU HEIKINHEIMO, LKT, professori, lastenhematologian erikoislääkäri**

**KIM VETTENRANTA, LKT, dosentti, lastenhematologian erikoislääkäri**

Helsingin yliopisto ja HYKS, lastenkliniikka

### SIDONNAISUUDET

**Olli Lohi, Kirsi Jahnukainen, Pasi Huttunen, Mervi Taskinen, Seppo Taskinen, Antti Koivusalo, Risto Rintala, Markku Heikinheimo:** Ei sidonnaisuuksia

**Mikko Pakarinen:** Koulutus/kongressikuluja yrityksen tuella (Astellas, Baxter)

**Jukka Kanerva:** Koulutus/kongressikuluja yrityksen tuella (Genzyme, MSD)

**Marika Grönroos:** Koulutus/kongressikuluja yrityksen tuella (Leiras Takeda, MSD)

**Kim Vettenranta:** Luentopalkkio (Takeda, SOBI), koulutus/kongressikuluja yrityksen tuella (MSD, Astellas, Octapharma)

## Summary

### Solid tumors in children

A quarter of cancers diagnosed in those under 18 years of age are leukemias, another quarter being tumors of the central nervous system. The remaining cancers are solid tumors occurring elsewhere in the body, most commonly lymphomas, soft tissue and bone sarcomas, neuroblastomas and Wilms tumors. In almost all cases, the treatment of these solid tumors consists of combinations of surgery, cytotoxic drugs and radiotherapy. Although the prognoses have improved, they exhibit variation even within tumor groups. New targeted therapies are being developed, but for the time being they do not have any significant role.

## KIRJALLISUUTTA

1. Kurch L, Mauz-Körholz C, Bertling S, ym. The EuroNet paediatric hodgkin network – modern imaging data management for real time central review in multi-centre trials. *Klin Padiatr* 2013;225:357–61.
2. Worch J, Rohde M, Burkhardt B. Mature B-cell lymphoma and leukemia in children and adolescents - review of standard chemotherapy regimen and perspectives. *Pediatr Hematol Oncol* 2013; 30:465–83.
3. Cheung NK, Dyer MA. Neuroblastoma: developmental biology, cancer genomics and immunotherapy. *Nat Rev Cancer* 2013;13:397–411.
4. Cohn SL, Pearson AD, London WB, ym. The International Neuroblastoma Risk Group (INRG) classification system: an INRG Task Force report. *J Clin Oncol* 2009;27:289–97.
5. van Noesel MM. Neuroblastoma stage 4S: a multifocal stem-cell disease of the developing neural crest. *Lancet Oncol* 2012;13:229–30.
6. Yu AL, Gilman AL, Ozkaynak MF, ym. Anti-GD2 antibody with GM-CSF, interleukin-2, and isotretinoin for neuroblastoma. *N Engl J Med* 2010;363:1324–34.
7. Stevens MC, Rey A, Bouvet N, ym. Treatment of nonmetastatic rhabdomyosarcoma in childhood and adolescence: third study of the International Society of Paediatric Oncology - SIOP Malignant Mesenchymal Tumor 89. *J Clin Oncol* 2005; 23:2618–28.
8. Dantonello TM, Int-Veen C, Harms D, ym. Cooperative trial CWS-91 for localized soft tissue sarcoma in children, adolescents, and young adults. *J Clin Oncol* 2009;27:1446–55.
9. Klingebiel T, Boos J, Beske F, ym. Treatment of children with metastatic soft tissue sarcoma with oral maintenance compared to high dose chemotherapy: report of the HD CWS-96 trial. *Pediatr Blood Cancer* 2008;50:739–45.
10. Heyman M, Gustafsson G, Hellebostad M, ym. Childhood cancer in the Nordic Countries: report on epidemiologic and therapeutic results from registries and working groups. NOPHO Annual Meeting, Kööpenhamina 2013.
11. Davidoff AM. Wilms tumor. *Adv Pediatr* 2012;59:247–67.
12. Pastore G, Znaor A, Spreafico F, Graf N, Pritchard-Jones K, Steliarova-Foucher E. Malignant renal tumours incidence and survival in European children (1978-1997): report from the Automated Childhood Cancer Information System project. *Eur J Cancer* 2006;42:2103–14.
13. Romão RL, Pippi Salle JL, Shuman C, ym. Nephron sparing surgery for unilateral Wilms tumor in children with predisposing syndromes: single center experience over 10 years. *J Urol* 2012;188(4 Suppl):1493–8.
14. Kager L, Pötschger U, Bielack S. Review of mifamurtide in the treatment of patients with osteosarcoma. *Ther Clin Risk Manag* 2010;6:279–86.
15. Kempf-Bielack B, Bielack SS, Jürgen H, ym. Osteosarcoma relapse after combined modality therapy: an analysis of unselected patients in the Cooperative Osteosarcoma Study Group (COSS). *J Clin Oncol* 2005;23:559–68.
16. Wilson DB, Heikinheimo M. Germ cell tumors. Kirjassa: Rudolph CD, Rudolph AM, Hostetter MK, Lister G, Siegel NJ, toim. *Rudolph's Pediatrics*. 21. painos. New York: McGraw-Hill 2002, s. 1622–4
17. Pauniahlo SL, Salonen J, Helminen M, Vettenranta K, Heikinheimo M, Heikinheimo O. The incidences of malignant gonadal and extragonadal germ cell tumors in males and females: a population-based study covering over 40 years in Finland. *Cancer Causes Control* 2012;23:1921–7.
18. Perilongo G, Malogolowkin M, Feusner J. Hepatoblastoma clinical research: lessons learned and future challenges. *Pediatr Blood Cancer* 2012;59:818–21.
19. Kosola S, Lauronen J, Sairanen H, Heikinheimo M, Jalanko H, Pakarinen M. High survival rates after liver transplantation for hepatoblastoma and hepatocellular carcinoma. *Pediatr Transplant* 2010; 14:646–50.
20. Vander Poorten V, Hens G, Delaere P. Thyroid cancer in children and adolescents. *Curr Opin Otolaryngol Head Neck Surg* 2013;21:135–42.
21. Minkov M. Multisystem Langerhans cell histiocytosis in children: current treatment and future directions. *Paediatr Drugs* 2011;13:75–86.
22. Gatta G, Botta L, Rossi S, ym. Childhood cancer survival in Europe 1999-2007: results of EURO-CARE-5 – a population-based study. *Lancet Oncol* 2014;15:35–47.
23. Termuhlen AM, Tersak JM, Liu Q, ym. Twenty-five year follow-up of childhood Wilms tumor: a report from the Childhood Cancer Survivor Study. *Pediatr Blood Cancer* 2011;57:1210–6.
24. Pizzo PA, Poplack DG, toim. Principles and practice of pediatric oncology. 6. painos. Philadelphia: Lippincott Williams & Wilkins 2011.