

مجله دانشگاه علوم پزشکی بابل

دوره بیستم، شماره ۹، شهریور ۱۳۹۷، صفحه ۴۷-۳۶

اثرات ویتامین E بر آسیب‌های کبدی و کلیوی ناشی از مصرف دیانابول در موش‌های سفید کوچک آزمایشگاهی

حسن مروتی (PhD)*، محمد بابایی (PhD)، زهرا طوطیان (PhD)، سیمین فاضلی پور (PhD)²، حجت عنبریا (MSc)¹، عظیم اکبرزاده (MSc)¹

۱- گروه علوم پایه، دانشکده دامپزشکی، دانشگاه تهران، تهران، ایران

۲- گروه آناتومی، دانشکده علوم پزشکی تهران، دانشگاه آزاد اسلامی، تهران، ایران

دریافت: ۹۶/۱۲/۲۲، اصلاح: ۹۷/۳/۱، پذیرش: ۹۷/۳/۲۱

خلاصه

سابقه و هدف: داروهای استروئید آنابولیک به‌ویژه دیانابول در بین ورزشکاران به‌عنوان داروی نیروزا مصرف می‌شود که موجب آسیب به کبد و تغییرات ساختاری آن می‌شود. هدف از مطالعه حاضر ارزیابی اثرات ویتامین E در برابر سمیت کبدی و کلیوی ناشی از دیانابول می‌باشد.

مواد و روش‌ها: در این مطالعه تجربی، ۷۲ موش نر بالغ به صورت تصادفی به ۸ گروه ۹ تایی تقسیم شدند. چهار گروه از موش‌ها ویتامین E را به میزان ۱۰۰ واحد بین‌المللی بر کیلوگرم به صورت خوراکی از طریق گاواژ به مدت ۴۲ روز دریافت نمودند. به سه گروه از گروه‌های فوق چهار ساعت بعد از دریافت ویتامین E به ترتیب دیانابول به میزان ۵، ۱۰ و ۲۰ میلی‌گرم بر کیلوگرم به صورت خوراکی تجویز گردید. گروه کنترل و گروه‌هایی که تنها دیانابول به میزان ۵، ۱۰ و ۲۰ میلی‌گرم بر کیلوگرم به صورت خوراکی دریافت می‌کردند، نیز در نظر گرفته شد. ۲۴ ساعت پس از آخرین تیمار، نمونه‌های سرمی جهت ارزیابی‌های بیوشیمیایی و نمونه‌های بافتی جهت ارزیابی‌های هیستولوژی، هیستومورفومتريک و هیستوشیمیایی جمع‌آوری و بررسی گردید.

یافته‌ها: نتایج نشان داد که داروی دیانابول باعث افزایش معنی‌دار در سطح $AST (158/52 \pm 9/76)$ ، $ALT (113/70 \pm 11/02)$ ، $ALP (141/30 \pm 5/94)$ و نیز کاهش معنی‌دار آلومین ($1/04 \pm 0/47$) نسبت به گروه کنترل (به ترتیب $72/61 \pm 7/54$ ، $41/47 \pm 7/03$ ، $112/80 \pm 4/30$ ، $3/14 \pm 0/25$) گردید ($P < 0/05$). تجویز ویتامین E به شکل قابل ملاحظه‌ای سطح $AST (110/56 \pm 9/86)$ ، $ALT (80/19 \pm 4/02)$ ، $ALP (120/52 \pm 4/94)$ و نیز میزان آلومین ($2/10 \pm 0/28$) را بهبود بخشید ($P < 0/05$).

نتیجه‌گیری: نتایج مطالعه نشان داد که ویتامین E قادر به کاهش آسیب‌های اکسیداتیو ناشی از دیانابول در کبد و کلیه موش می‌باشد.

واژه‌های کلیدی: ویتامین E، دیانابول، کبد، کلیه، موش.

مقدمه

سینوزیئیدها و ایجاد واکوئل‌های چربی در بافت کبد خرگوش می‌شود (۷). همچنین پژوهشگران طی بررسی تغییرات کبد در رت‌های مصرف کننده استروئیدهای آنابولیک نشان دادند که این داروها قادر به تغییر ظرفیت سوخت و ساز سلول‌های کبدی به صورت غیرنرمال بوده و باعث از یاد غیرطبیعی سلول‌های کبدی می‌گردد (۸). نتایج تحقیقات دیگری نیز نشان داد که مصرف استروئیدهای آنابولیک در رت ماده باعث آسیب‌های کبدی می‌شود (۹). از جمله استروئیدهای آنابولیک آنروژنیک پرمصرف در بین ورزشکاران $Methandrostenolone (C_{20}H_{28}O_2)$ می‌باشد که با اسامی تجاری Dianabol، Averbol و همچنین با نام Metandienone در بازار وجود دارد (۳). دیانابول از جمله استروئیدهای آنابولیک آنروژنیک می‌باشد که ورزشکاران بویژه بدنسازان از این دارو برای تناسب اندام استفاده می‌کنند و از آنجاییکه این دارو در کبد متابولیزه می‌شود ممکن است باعث اختلال در عملکرد کبد شود (۸). دیانابول موجب رشد توده عضلانی و تقویت عضلات بدن شده و همچنین تخریب و مرگ سلولی را به تاخیر می‌اندازد، ولی باعث عوارضی مانند

استفاده از استروئیدهای آنابولیک آنروژنیک (Androgenic Anabolic Steroids) در پنجاه سال اخیر توسط ورزشکاران شروع شده و به طور قابل توجهی در حال افزایش است (۱۰، ۱۱). استروئیدهای آنابولیک آنروژنیک، به گروهی از هورمون‌های سنتتیک اطلاق می‌شود که عمدتاً از تستوسترون، مشتق می‌شوند (۳). تعداد زیادی از ورزشکاران و نوجوانان به منظور تناسب اندام و ظاهر خود از استروئیدهای آنابولیک آنروژنیک استفاده می‌کنند و قابل توجه است که بسیاری از ورزشکارانی که از استروئیدهای آنابولیک استفاده می‌کنند، بر این باورند که عوارض جانبی این داروها جدی و دائمی نیست، درحالیکه برخی پزشکان تغییرات عملکردی در کلیه و کبد همراه با پیشرفت تومورهای کبدی را در افراد استفاده کننده از این داروها گزارش کرده‌اند (۵ و ۴). مطالعات نشان داده که مصرف استروئیدهای آنابولیک در حیوانات آزمایشگاهی موجب آسیب به کبد و تغییرات ساختاری شده و منجر به تومورهای کبدی در موش‌های کوچک آزمایشگاهی می‌گردد (۶). از طرف دیگر، ثابت شده که استروئیدهای آنابولیک روی کبد خرگوش باعث التهاب کبد، پرخونی

این مقاله حاصل پایان نامه محمد بابایی دانشجوی دکتری آناتومی و جنین‌شناسی و طرح تحقیقاتی به شماره ۳۰۰۲۹ دانشگاه تهران می‌باشد.

* مسئول مقاله؛ دکتر حسن مروتی

E-mail: hmorovvati@ut.ac.ir

آدرس: تهران، دانشگاه تهران، دانشکده دامپزشکی، گروه علوم پایه، بخش بافت و جنین‌شناسی، تلفن: ۶۱۱۷۱۱۷-۰۲۱

۱- گروه کنترل (Con): حیوانات این گروه به مقدار ۰/۳ میلی لیتر سرم فیزیولوژی از طریق گاواژ دریافت کردند.

۲- گروه دوم (D5): این گروه داروی دیانابول را به تنهایی و به میزان ۵ میلی گرم به ازای هر کیلوگرم وزن بدن از طریق گاواژ دریافت کردند.

۳- گروه سوم (D10): این گروه داروی دیانابول را به تنهایی و به میزان ۱۰ میلی گرم به ازای هر کیلوگرم وزن بدن از طریق گاواژ دریافت نمودند.

۴- گروه چهارم (D20): حیوانات این گروه داروی دیانابول را به تنهایی و به میزان ۲۰ میلی گرم به ازای هر کیلوگرم وزن بدن از طریق گاواژ دریافت کردند.

۵- گروه پنجم (E): این گروه فقط ویتامین E را به میزان ۱۰۰ واحد بین المللی به ازای هر کیلوگرم وزن بدن از طریق گاواژ دریافت نمودند.

۶- گروه ششم (D5E): در این گروه، حیوانات ۵ میلی گرم به ازای هر کیلوگرم وزن بدن داروی دیانابول را به همراه ۱۰۰ واحد بین المللی ویتامین E از طریق گاواژ دریافت کردند.

۷- گروه هفتم (D10E): این گروه از حیوانات، ۱۰ میلی گرم به ازای هر کیلوگرم وزن بدن داروی دیانابول را به همراه ۱۰۰ واحد بین المللی ویتامین E از طریق گاواژ دریافت کردند.

۸- گروه هشتم (D20E): حیوانات این گروه، ۲۰ میلی گرم به ازای هر کیلوگرم وزن بدن داروی دیانابول را به همراه ۱۰۰ واحد بین المللی ویتامین E از طریق گاواژ دریافت کردند.

یک روز پس از پایان دوره تیمار ۴۲ روزه، کلیه حیوانات موجود در هشت گروه آسان کشی شدند و نمونه‌های خون توسط سرنگ‌های استریل به صورت مستقیم از قلب جمع‌آوری گردید. سپس نمونه‌های خونی در میکروتیوب‌های ۲ سی‌سی ریخته شده و پس از لخته شدن خون، جهت استحصال سرم، نمونه‌ها در ۳۰۰۰ دور به مدت پنج دقیقه سانتریفیوژ شدند. نمونه‌های سرم جدا شده تا زمان انجام آزمایش‌های سرمی در دمای ۲۰- نگهداری شدند. پس از خونگیری، موش‌ها کالبدگشایی شده و نهایتاً بافت کبد و کلیه برداشته شدند و در محلول ثیوتی بوئن (حجم‌های مساوی از ۰/۲٪ پیکریک اسید در بافر فسفات و ۲٪ فرمالدهید در بافر فسفات) قرار گرفتند. سپس نمونه‌های مذکور جهت تعیین ظرفیت آنتی‌اکسیدانی سرم (TAC) (بر اساس توان احیاء کنندگی آهن سه ظرفیتی) و پراکسیداسیون چربی‌ها (MAD) Malondialdehyde (با استفاده از اندازه‌گیری مالون آلدئید بر پایه واکنش با تیوباربیتریک اسید، استخراج با بوتانول نرمال، اندازه‌گیری جذب با روش اسپکتروفتومتری و مقایسه جذب با منحنی استاندارد) مورد آزمایش قرار گرفتند (۱۹). فعالیت‌های سرمی آسپارات ترنس‌آمیناز (AST)، آلانین ترنس‌آمیناز (ALT)، آلکالین فسفاتاز (ALP)، لاکتات دهیدروژناز (LDH)، کراتینین، اوره و آلومین با استفاده از کیت‌های بیوشیمیایی (Commercial kits, Pars, Azmoon Inc., Tehran, Iran) به روش اسپکتروفتومتری مورد سنجش قرار گرفت (۲۰ و ۲۱).

نمونه‌های بافتی کبد و کلیه پس از ثبوت، همراه با مشخصات هر نمونه درون ظروف مخصوص گذاشته شده و طی مراحل پاساژ بافتی، با استفاده از پارافین مذاب قالب گیری شدند. به دنبال قالب‌گیری و تهیه قالب‌های پارافینی، با استفاده از دستگاه میکروتوم برش‌هایی به ضخامت ۶ میکرومتر از قالب‌های پارافینی تهیه شده و در نهایت رنگ‌آمیزی هماتوکسیلین-آئوزین جهت رنگ‌آمیزی نمونه‌ها مورد استفاده قرار گرفت. جهت مطالعه قطر هپاتوسیت‌ها، قطر هسته هپاتوسیت‌ها و نیز

سرطان کبد، نارسایی‌های کبدی و کلیوی، نکروز کبدی، آپاپتوز هپاتوسیت‌های کبدی، بیش‌اداری، پیلوس کبدی، آدنومای کبد، هپاتوکارسینوما و بیماری‌های کلیوی و قلبی می‌گردد (۱۲-۱۰). اکسیداسیون استروئیدهای آنابولیک به‌ویژه دیانابول در بدن منجر به تولید گونه‌های فعال اکسیژن، پی‌ریزی تنش اکسیداتیو و پراکسیداسیون چربی‌ها شده و زمینه آسیب سلولی و افزایش میزان آپاپتوز را فراهم می‌آورد (۱۳). عملکردهای فیزیولوژیک ویتامین E به عنوان یک ویتامین محلول در چربی عمدتاً مربوط به خواص کاهندگی واکنش‌های اکسیداسیون می‌باشد (۱۴). ویتامین E دارای اعمال بیولوژیک مختلفی بوده و خاصیت آنتی‌اکسیدانی آن مهمترین و بارزترین ویژگی آن به شمار می‌آید (۱۴ و ۱۵).

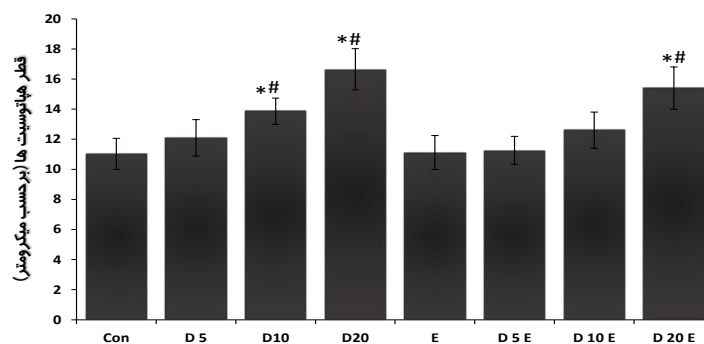
این ویتامین توانایی زیادی در خنثی کردن رادیکال‌های آزاد داشته و بعنوان یک آنتی‌اکسیدان قوی از آسیب‌های ایجاد شده توسط رادیکال‌های آزاد جلوگیری می‌کند و می‌تواند نقشی کلیدی در به تأخیر انداختن پاتوژن انواع بیماری‌های دژنراتیو مانند بیماری‌های کبدی و کلیوی داشته باشد (۱۶ و ۱۴). از آنجاییکه بعضی از استروئیدهای آنابولیک توانسته‌اند با افزایش رادیکال‌های آزاد موجب تغییراتی در کبد و کلیه شوند، دیانابول نیز ممکن است بتواند موجب تغییراتی در عملکرد آنها شده و باعث سمیت کبدی و کلیوی گردد. همچنین با توجه به مصرف گسترده این داروها به‌ویژه توسط ورزشکاران و نبود هیچ تحقیقی از اثرات این دارو بر کبد و کلیه محققان درصد برآمدن با مطالعه اثرات دیانابول بر روی اندام‌های فوق در موش و اینکه آیا ویتامین E می‌تواند به عنوان آنتی‌اکسیدان قوی از طریق مسیر گلوتاتیون پراکسیداز عمل کرده و اثرات مثبتی در کاهش آسیب‌های احتمالی ناشی از دیانابول داشته باشد، جوانان و ورزشکاران را با عوارض مصرف دیانابول آشنا کنند. لذا هدف از این مطالعه، بررسی اثر محافظتی ویتامین E بر روی هیستولوژی، پارامترهای هیستومورفومتری، آنزیم‌های کلیوی و کبدی و در نهایت هیستوشیمی بافت کلیه و کبد موش‌های سوری تیمار شده با دیانابول می‌باشد.

مواد و روش‌ها

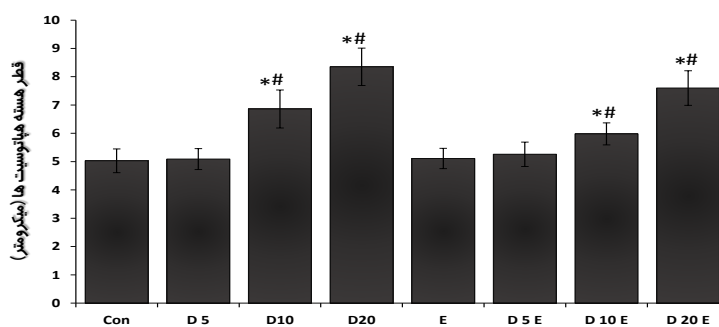
این مطالعه کارآزمایی تجربی تصادفی شده شاهددار پس از تصویب در کمیته اخلاق دانشکده دامپزشکی دانشگاه تهران با کد ۷۵۰۶۰۰۱/۶/۱۴ بر روی ۷۲ سر موش سفید کوچک آزمایشگاهی نر بالغ از نژاد NMRI با وزن ۲۵-۳۰ گرم که از مرکز پرورش حیوانات دانشکده علوم دانشگاه تهران تهیه گردید، انجام شد. در همه مراحل اجرای این پژوهش، قواعد مربوط به اصول کار با حیوانات و دستورالعمل کمیسیون اروپا 86/609/EEC رعایت گردید. حیوانات در شرایط استاندارد ۱۲ ساعت روشنایی و ۱۲ ساعت تاریکی با دمای 25 ± 2 سانتی‌گراد و رطوبت نسبی 50 ± 10 درصد در قفس‌های پلی‌اتیلنی مخصوص نگهداری موش با دسترسی آزاد به آب آشامیدنی نگهداری شدند. تمامی حیوانات به صورت برابر از پیلتهای مخصوص موش تغذیه می‌کردند. کلیه ضوابط و شرایط نگهداری و انجام آزمایش‌ها روی حیوانات طبق دستورالعمل‌های مصوب کمیته اخلاق دانشکده دامپزشکی دانشگاه تهران صورت پذیرفت. قبل از شروع دوره تیمار، به منظور سازگاری با شرایط محیط جدید، حیوانات به مدت دو هفته نگهداری شدند و بعد از نشاندار کردن، موش‌های نر به طور تصادفی به ۸ گروه ۹ تایی به ترتیب زیر تقسیم شدند و به مدت ۴۲ روز متوالی داروهای دیانابول (۱۷) و ویتامین E (۱۸) را به صورت خوراکی از طریق گاواژ دریافت کردند:

در مورد شاخص مورفومتریک قطر هسته هیپاتوسیت‌ها، این شاخص در گروه‌های D10 ($6/78 \pm 0/67$) و D20 ($8/35 \pm 0/66$) به صورت معنی‌داری ($p < 0/05$) نسبت به گروه‌های کنترل ($5/04 \pm 0/42$) و ویتامین E ($5/09 \pm 0/36$) بیشتر بود، این در حالی بود که گروه D5 ($5/12 \pm 0/37$) فاقد اختلاف معنی‌دار با گروه‌های کنترل و ویتامین E بود. همچنین دو گروه D10E ($5/98 \pm 0/39$) و D20E ($7/9 \pm 1/62$) دارای اختلاف معنی‌دار ($p < 0/05$) با گروه‌های کنترل و ویتامین E بوده ولی فاقد اختلاف معنی‌داری با گروه‌های متناظر خود بودند (نمودار ۲). تعداد سلول‌های کوپفر در یک میلی‌متر مربع بافت کبد در گروه‌های D10 ($8/79 \pm 1/77$) و D20 ($13/35 \pm 2/16$) به صورت معنی‌داری نسبت به گروه‌های کنترل ($5/83 \pm 0/92$) و ویتامین E ($5/41 \pm 1/16$) بیشتر بود ($p < 0/05$)، همچنین افزایش تعداد سلول‌های کوپفر در گروه D20E ($12/6 \pm 1/61$) دارای اختلاف معنی‌دار ($p < 0/05$) با گروه‌های کنترل و ویتامین E بوده ولی فاقد اختلاف معنی‌داری با گروه متناظر خود بود (نمودار ۳).

نتایج بررسی‌های بیوشیمیایی سرم در کبد: در مقایسه با گروه کنترل و ویتامین E، تجویز دینابول به شکل معنی‌داری موجب افزایش سطوح سرمی ALT، AST، ALP و LDH در گروه‌های D5، D10 و D20 گردید ($p < 0/05$). دو گروه D5E و D10E دارای اختلاف معنی‌دار ($p < 0/05$) در سطوح سرمی AST و ALT با گروه‌های کنترل، ویتامین E و گروه‌های متناظر خود بوده ولی فاقد اختلاف معنی‌داری در سطوح سرمی ALP و LDH با گروه‌های کنترل و ویتامین E بودند. همچنین گروه D20E دارای اختلاف معنی‌داری ($p < 0/05$) در تمام شاخص‌های سرمی بجز ALP با گروه کنترل و ویتامین E بوده و همچنین اختلاف معنی‌داری ($p < 0/05$) در تمام شاخص‌های سرمی با گروه متناظر خود داشت (جدول ۱).



نمودار ۱. مقایسه میانگین قطر هیپاتوسیت‌ها در بین گروه‌های مختلف آزمایشی برحسب میکرومتر

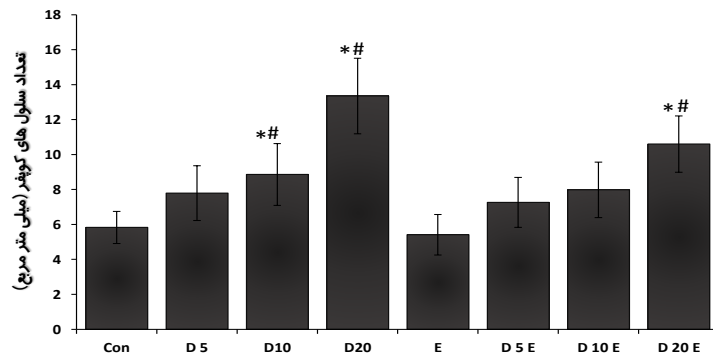


نمودار ۲. مقایسه میانگین قطر هسته هیپاتوسیت‌ها در گروه‌های مختلف آزمایشی برحسب میکرومتر

تعداد سلول‌های کوپفر در واحد سطح کبد (۲۰)، میکروسکوپ دیجیتال Dino-Lite Digital Microscope, AnMo Electronics (Corporation, Taiwan) مورد استفاده قرار گرفت (۲۱). به منظور ارزیابی‌های هیستوشیمیایی در بافت کبد و کلیه نیز از کیت رنگ‌آمیزی تری کروم ماسون (Masson's Trichrome) براساس دستورالعمل سازنده کیت (شیمی پژوهش آسیا) استفاده گردید (۲۲). در روش رنگ‌آمیزی تری کروم ماسون، میزان پراکندگی رشته‌های کلاژن در مقاطع بافتی کبد و کلیه مورد بررسی قرار گرفت. نتایج حاصل از این مطالعه با استفاده از بسته نرم‌افزاری SPSS نسخه ۱۹ مورد ارزیابی آماری قرار گرفتند. جهت مقایسه بین گروه‌ها آنالیز واریانس یک‌طرفه و به دنبال آن تست تکمیلی Tukey مورد استفاده قرار گرفت و $p < 0/05$ معنی‌دار در نظر گرفته شد.

یافته‌ها

نتایج بررسی‌های هیستومورفومتریک کبد: نتایج هیستومورفومتریک بافت کبد آشکار ساخت که مصرف دینابول سبب افزایش معنی‌داری در قطر هیپاتوسیت‌ها، قطر هسته هیپاتوسیت‌ها و تعداد سلول‌های کوپفر در یک میلی‌متر مربع بافت کبد نسبت به گروه‌های کنترل و ویتامین E گردیده است ($p < 0/05$). بطوریکه قطر هیپاتوسیت‌ها در گروه‌های D10 ($13/86 \pm 0/87$) و D20 ($16/65 \pm 1/37$) به صورت معنی‌داری ($p < 0/05$) نسبت به گروه‌های کنترل ($11/03 \pm 1/03$) و ویتامین E ($11/11 \pm 1/13$) بیشتر بود، این در حالی بود که گروه D5 ($12/09 \pm 1/25$) فاقد اختلاف معنی‌دار با گروه‌های کنترل و ویتامین E بود. همچنین افزایش قطر هیپاتوسیت‌ها در گروه D20E ($16/1 \pm 1/41$) نسبت به گروه‌های کنترل و ویتامین E معنی‌دار ($p < 0/05$) بوده ولی فاقد اختلاف معنی‌داری با گروه‌های متناظر خود بودند (نمودار ۱).



نمودار ۳ مقایسه میانگین تعداد سلول های کوپفر در یک میلی متر مربع در گروه های مختلف آزمایشی

Con: کنترل، D5: دیانابول ۵ میلی گرم، D10: دیانابول ۱۰ میلی گرم، D20: دیانابول ۲۰ میلی گرم، E: ویتامین E، D5E: دیانابول ۵ میلی گرم همراه با ویتامین E، D10E: دیانابول ۱۰ میلی گرم همراه با ویتامین E، D20E: دیانابول ۲۰ میلی گرم همراه با ویتامین E. داده ها بر اساس میانگین ± انحراف معیار بیان شده اند. * وجود اختلاف معنی دار در مقایسه با گروه کنترل ($p < 0.05$)، # وجود اختلاف معنی دار در مقایسه با گروه ویتامین E ($p < 0.05$)، + وجود اختلاف معنی دار در مقایسه با گروه متناظر خود ($p < 0.05$)

جدول ۱. نتایج میانگین پارامترهای سرمی کبد در گروه های مختلف آزمایشی

گروه ها	AST (U/l)	ALT (U/l)	ALP (U/l)	LDH (U/l)
Mean±SD	Mean±SD	Mean±SD	Mean±SD	Mean±SD
Con	72/61±7/54	41/47±7/03	112/80±4/30	617/32±71/54
D 5	130/02±4/78*#	94/08±6/07*#	129/65±6/58*#	951/92±93/12*#
D 10	139/47±9/13*#	105/20±9/89*#	134/77±7/13*#	1084/51±75/57*#
D 20	158/52±9/76*#	113/70±11/02*#	141/30±5/94*#	1261/43±69/43*#
E	70/40±6/65	40/91±8/59	110/26±6/30	632/81±64/70
D 5 E	103/92±7/88*#+	64/51±5/73*#+	113/93±7/42+	798/06±93/32
D 10 E	108/64±4/72*#+	73/13±4/89*#+	116/16±7/12+	790/12±65/14+
D 20 E	110/56±9/86*#+	80/19±4/07*#+	120/52±4/94+	841/82±33/67*#+

U/l: واحد بین المللی بر لیتر، Con: کنترل، D5: دیانابول ۵ میلی گرم، D10: دیانابول ۱۰ میلی گرم، D20: دیانابول ۲۰ میلی گرم، E: ویتامین E، D5E: دیانابول ۵ میلی گرم همراه با ویتامین E، D10E: دیانابول ۱۰ میلی گرم همراه با ویتامین E، D20E: دیانابول ۲۰ میلی گرم همراه با ویتامین E. * وجود اختلاف معنی دار در مقایسه با گروه کنترل ($p < 0.05$)، # وجود اختلاف معنی دار در مقایسه با گروه ویتامین E ($p < 0.05$)، + وجود اختلاف معنی دار در مقایسه با گروه متناظر خود ($p < 0.05$)

تام سرم در گروه های D5E (0.401 ± 0.001)، D10E (0.339 ± 0.011) و D20E (0.305 ± 0.011) نسبت به گروه های کنترل و ویتامین E دارای اختلاف معنی دار ($p < 0.05$) بوده و همچنین گروه های مذکور افزایش معنی داری ($p < 0.05$) در سطح آنتی اکسیدانی تام سرم در مقایسه با گروه متناظر خود داشتند (جدول ۳).

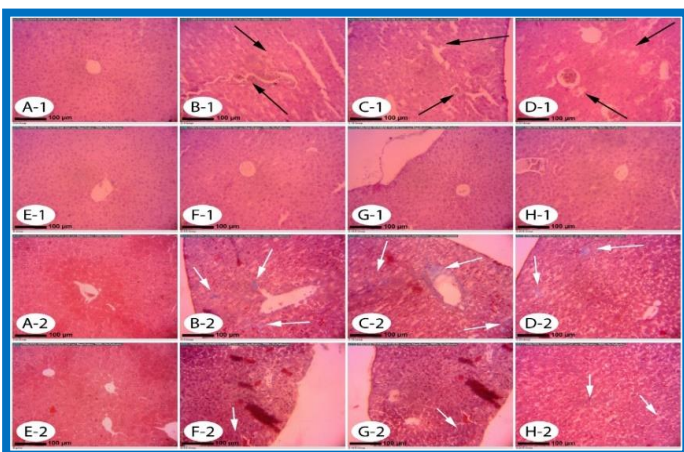
نتایج سنجش میزان مالون دی آلدئید MDA: بررسی میزان پراکسیداسیون چربی ها در حیوانات نشان داد که تجویز دیانابول در گروه های D5 (0.306 ± 0.007)، D10 (0.366 ± 0.013) و D20 (0.405 ± 0.011) باعث افزایش معنی داری ($p < 0.05$) با گروه کنترل (0.220 ± 0.005) و ویتامین E (0.221 ± 0.008) گشته و همچنین سطح مالون دی آلدئید در گروه های D5E (0.266 ± 0.014)، D10E (0.313 ± 0.009) و D20E (0.327 ± 0.012) در مقایسه با گروه های کنترل و ویتامین E اختلاف معنی داری ($p < 0.05$) داشت. گروه های D5E، D10E و D20E دارای کاهش معنی داری ($p < 0.05$) در سطح مالون دی آلدئید در مقایسه با گروه متناظر خود بودند (جدول ۳).

نتایج آزمایشات سرمی و بیوشیمیایی کلیه: تجویز دیانابول در گروه های D5، D10 و D20 به شکل معنی داری ($p < 0.05$) موجب افزایش سطوح سرمی کراتینین، اوره و کاهش مقادیر سرمی آلبومین در موش ها نسبت به گروه کنترل و ویتامین E گردید. در گروه های دیافت کننده دیانابول به همراه ویتامین E تنها گروه D20E دارای اختلاف معنی داری ($p < 0.05$) در سطح سرمی کراتینین و آلبومین با گروه کنترل و ویتامین E بوده همچنین این گروه دارای اختلاف معنی دار ($p < 0.05$) با گروه متناظر خود نیز بود. گروه های D5E و D10E نیز تنها دارای اختلاف معنی - دار ($p < 0.05$) با گروه متناظر خود در سطوح سرمی کراتینین، اوره و آلبومین بودند (جدول ۲).

نتایج سنجش میزان ظرفیت آنتی اکسیدانی تام سرم TAC: سنجش میزان ظرفیت آنتی اکسیدانی تام سرم در گروه های مختلف نشان داد که سطح ظرفیت آنتی اکسیدانی تام سرم در گروه های D5 (0.341 ± 0.008)، D10 (0.15 ± 0.015) و D20 (0.238 ± 0.007) با کنترل (0.567 ± 0.007) و ویتامین E (0.578 ± 0.008) دارای کاهش معنی دار ($p < 0.05$) بودند. ظرفیت آنتی اکسیدانی

کانون های خونریزی و التهابی در این گروه‌ها در قسمت های مختلف بافت کبدی به ویژه در اطراف ورید مرکز لوبولی دیده شد. به همراه این ضایعات کبدی در این گروه‌ها نقاط دارای نکروز کبدی نیز به کرات در پارانشیم کبدی این گروه‌ها بویژه گروه D20 مشاهده شد. همچنین مصرف همزمان ویتامین E همراه با دیانابول در گروه‌های D5E، D10E، D20E توانسته بود این ضایعات کبدی را کاهش داده و کانون های التهابی و نکروزی موجود در سطح پارانشیم کبد را تا حدودی تعدیل نماید. در مطالعات هیستوشیمی و در راستای رنگ آمیزی تری کروم ماسون، میزان پراکندگی رشته‌های کلاژن در مقاطع بافتی کبد و در گروه‌های کنترل و ویتامین E به صورت طبیعی بود. این در حالی بود که در مقاطع بافتی گروه‌های دریافت کننده دیانابول یعنی گروه‌های D5، D10 و D20 افزایش بافت فیبروزی نسبت به گروه کنترل و ویتامین E به صورت کاملاً واضحی مشهود بود. در گروه‌های دریافت کننده ویتامین E همراه با دیانابول یعنی گروه‌های D5E، D10E و D20E نیز افزایش بافت فیبروزی وجود داشت (شکل ۱).

نتایج مطالعات هیستولوژی و هیستوشیمی بافت کلیه: نتایج مربوط به هیستولوژی بافت کلیه نشان داد که مصرف دیانابول در گروه‌های D5، D10 و D20 باعث تحلیل ساختار گلومرول و افزایش فضای ادراری شده بود. آرایش سلولی در لوله پیچیده نزدیک دارای هسته بازوفیل تری نسبت به گروه کنترل و ویتامین E بود و همچنین سیتوپلاسم در این سلول‌ها اسیدوفیل کم‌رنگ بودند. مصرف دیانابول در گروه‌های D5، D10 و D20 باعث پرخونی و نکروزه شدن بافت کلیه شده بود، همچنین گروه دریافت کننده میزان بالای دیانابول یعنی گروه D20 دارای آسیب‌های شدیدتری در بافت کلیه مانند آگزودای هیالینی بود. مصرف همزمان ویتامین E در گروه‌های D5E، D10E و D20E باعث بهبود ساختار گلومرول و لوله‌های پیچیده نزدیک شده و ضایعات بافتی ایجاد شده را تا حدودی بهبود داده و به حالت نرمال نزدیک کرده بود. مطالعه هیستوشیمی و رنگ‌آمیزی تری کروم ماسون نشان داد که در گروه‌های دریافت کننده دیانابول یعنی گروه‌های D5، D10 و D20 افزایش بافت فیبروزی در بافت کلیه نسبت به گروه کنترل و ویتامین E وجود داشت. ولی در گروه‌های دریافت کننده ویتامین E همراه با دیانابول یعنی گروه‌های D5E، D10E و D20E تراکم رشته‌های کلاژن نسبت به گروه‌های متناظر خود کمتر شده و میزان بافت فیبروزی در این گروه‌ها کاهش پیدا کرده بود (شکل ۲).



شکل ۱. نمای میکروسکوپی بافت کبدی از گروه‌های مختلف آزمایشی مربوط به رنگ آمیزی هماتوکسیلین-اُوزین (تصاویر سری شماره ۱، بزرگنمایی ۱۰۰x) و تری کروم ماسون (تصاویر سری شماره ۲، بزرگنمایی ۱۰۰x).

جدول ۲. نتایج میانگین آزمایشات بیوشیمیایی آنزیم‌های کلیوی در گروه‌های مختلف آزمایشی

گروه‌ها	کراتینین (mg/dl) Mean±SD	آلبومین (mg/dl) Mean±SD	اوره (mg/dl) Mean±SD
Con	۰/۵۳±۰/۰۷۱	۳/۱۴±۰/۲۵	۴۲/۶۱±۷/۰۵
D 5	۰/۷۳±۰/۰۶۹ [#]	۱/۸۰±۰/۳۱ [#]	۶۴/۷۴±۷/۰۹ [#]
D 10	۰/۸۲±۰/۰۶۱ [#]	۱/۴۱±۰/۵۰ [#]	۶۸/۳۶±۷/۱۵ [#]
D 20	۰/۸۴±۰/۰۶۴ [#]	۱/۰۴±۰/۴۷ [#]	۷۱/۷۳±۸/۴۶ [#]
E	۰/۵۲±۰/۰۸۶	۳/۲۲±۰/۳۵	۴۳/۱۷±۸/۴
D 5 E	۰/۶۱±۰/۰۶۸	۲/۹۷±۰/۴۳ ⁺	۴۹/۳۳±۸/۸۷ ⁺
D 10 E	۰/۶۳±۰/۰۷۱ ⁺	۲/۵۹±۰/۳۳ ⁺	۵۴/۲۷±۶/۹۳ ⁺
D 20 E	۰/۶۹±۰/۰۷۳ ^{#+}	۲/۱۰±۰/۲۸ ^{#+}	۵۹/۴۹±۸/۱۰

mg/dl میلی گرم بر دسی لیتر، Con: کنترل، D5: دیانابول ۵ میلی گرم، D10: دیانابول ۱۰ میلی گرم، D20: دیانابول ۲۰ میلی گرم، E: ویتامین E، D5E: دیانابول ۵ میلی گرم همراه با ویتامین E، D10E: دیانابول ۱۰ میلی گرم همراه با ویتامین E، D20E: دیانابول ۲۰ میلی گرم همراه با ویتامین E. * وجود اختلاف معنی‌دار در مقایسه با گروه کنترل ($p < 0.05$)، # وجود اختلاف معنی‌دار در مقایسه با گروه ویتامین E ($p < 0.05$)، + وجود اختلاف معنی‌دار در مقایسه با گروه متناظر خود ($p < 0.05$)

جدول ۳. نتایج میانگین ظرفیت آنتی‌اکسیدانی تام سرم و مالون دی‌آلدئید در گروه‌های مختلف آزمایشی

گروه‌ها	TAC (mMol/mg) Mean±SD	MDA (μmol/ml) Mean±SD
Con	۰/۵۶۷±۰/۰۰۷	۰/۲۲±۰/۰۰۵
D 5	۰/۳۴۱±۰/۰۰۸ [#]	۰/۳۰۶±۰/۰۰۷ [#]
D 10	۰/۳۰۱±۰/۰۱۵ [#]	۰/۳۶۶±۰/۰۱۳ [#]
D 20	۰/۲۳۸±۰/۰۰۷ [#]	۰/۴۰۵±۰/۰۱۱ [#]
E	۰/۵۷۸±۰/۰۰۸	۰/۲۲۱±۰/۰۰۸
D 5 E	۰/۴۰۱±۰/۰۰۷ ^{#+}	۰/۲۶۶±۰/۰۱۴ ^{#+}
D 10 E	۰/۳۳۹±۰/۰۱۱ ^{#+}	۰/۳۱۳±۰/۰۰۹ ^{#+}
D 20 E	۰/۳۰۵±۰/۰۱۱ ^{#+}	۰/۳۲۷±۰/۱۱۲ ^{#+}

μmol/ml میکرومول بر میلی لیتر، mMol/mg میلی مول بر میلی گرم، Con: کنترل، D5: دیانابول ۵ میلی گرم، D10: دیانابول ۱۰ میلی گرم، D20: دیانابول ۲۰ میلی گرم، E: ویتامین E، D5E: دیانابول ۵ میلی گرم همراه با ویتامین E، D10E: دیانابول ۱۰ میلی گرم همراه با ویتامین E، D20E: دیانابول ۲۰ میلی گرم همراه با ویتامین E. * وجود اختلاف معنی‌دار در مقایسه با گروه کنترل ($p < 0.05$)، # وجود اختلاف معنی‌دار در مقایسه با گروه ویتامین E ($p < 0.05$)، + وجود اختلاف معنی‌دار در مقایسه با گروه متناظر خود ($p < 0.05$)

نتایج مطالعات هیستولوژی و هیستوشیمی بافت کبد: در مطالعات بافت‌شناسی طی رنگ‌آمیزی هماتوکسیلین-اُوزین مشخص شد که در گروه کنترل و ویتامین E سینوزوئیدهای بافت کبد به حالت طبیعی بوده و آرایش سلول‌های هپاتوسیت و لوبول‌های کبدی به صورت نرمال قرار داشت. اما در گروه‌های دریافت کننده دیانابول یعنی گروه‌های D5، D10 و D20 وابسته به میزان دریافت دیانابول، اتساع سینوزوئیدهای کبدی به طور غیرطبیعی افزایش یافته بود. همچنین

بحث و نتیجه گیری

در این مطالعه تجویز ویتامین E در حیوانات تحت درمان با دیانابول در هر سه دوز، موجب بهبود آسیب‌های بافتی و پارامترهای سرمی در مقایسه با موش‌های دریافت کننده دیانابول به تنهایی شد. نتایج حاصل از این مطالعه نشان داد که افزایش معنی‌داری در قطر هیپاتوسیت‌ها، قطر هسته هیپاتوسیت‌ها و تعداد سلول‌های کوپفر موش‌هایی که دیانابول دریافت کرده بودند وجود دارد که با مطالعات پیشین در حیوانات آزمایشگاهی در رابطه با نقش دیانابول در تغییرات مورفولوژیک هیپاتوسیت‌ها نظیر هایپرتروفی و افزایش قطر هسته آنها، مطابقت دارد (۲۳). همچنین نتایج بررسی حاضر نشان داد که تجویز دیانابول باعث افزایش معنی‌دار سطح آنزیم‌های ALT، AST، ALP و LDH کبدی شده که شاخص مهمی برای ارزیابی سمیت کبدی به‌شمار می‌آید که این نتایج با مطالعات قبلی مطابقت دارد (۲۴).

تجویز دیانابول موجب افزایش سطوح سرمی کراتینین، اوره و کاهش مقادیر سرمی آلومین در کلیه موش‌هایی که دیانابول دریافت کرده بودند شد که این تغییرات مشابه با تحقیقات قبلی است که نشان می‌دهد داروهای استروئید آنابولیک باعث تغییرات پارامترهای بیوشیمیایی مذکور در کلیه رت گردیده است (۲۵). همچنین در مطالعه حاضر دریافت دیانابول توسط موش‌ها سبب آسیب‌های بافتی در کلیه و کبد شده و سطح ظرفیت آنتی‌اکسیدانی تام سرم را کاهش و سبب افزایش مالون دی‌آلدئید در سرم گردیده بود که همسو با مطالعات پیشین می‌باشد که نشان می‌دهد داروهای استروئید آنابولیک در کلیه و کبد رت‌های نر ظرفیت آنتی‌اکسیدانی تام را کاهش و میزان مالون دی‌آلدئید را افزایش می‌دهد (۲۶). کبد و کلیه از مهم ترین اندام‌های بدن هستند که نقش آنها در سم‌زدایی و متابولیسم مواد به اثبات رسیده است (۲۷ و ۲۸). داروهای استروئید آنابولیک عمدتاً در کبد متابولیسم و از طریق کلیه دفع می‌شوند (۲۷ و ۲۸).

با توجه به نقش ویژه کبد به عنوان یک اندام حیاتی که علاوه بر ذخیره‌سازی و تولید مواد مغذی، در سم‌زدایی و متابولیسم ترکیبات سمی نیز نقش مهمی بازی می‌کند، ارزیابی شاخص‌های عملکردی و ساختارهای سلولی این اندام را به ویژه در مدل‌های حیوانی بسیار مورد توجه قرار داده است (۲۹). پژوهش‌های پیشین حاکی از این است که استروئیدهای آنابولیک به عنوان یک ترکیب اکسیدان به واسطه افزایش تولید رادیکال‌های آزاد در طی سیستم‌های اکسیداسیون سلولی در بافت کبد توانایی ایجاد آسیب‌های اکسیداتیو در هیپاتوسیت‌ها را دارد (۳۰-۳۲). از سوی دیگر جایگاه منحصر به فرد کلیه به عنوان اندامی مهم جهت تصفیه و دفع ترکیبات زنوبیوتیک نظیر استروئیدهای آنابولیک و تنظیم تعادل آب و الکترولیت‌ها، ارزیابی‌های بافت‌شناسی را به عنوان شاخصی جهت رصد سلامت این اندام مورد توجه قرار داده است (۳۷).

مطالعات نشان داده که استروئیدهای آنابولیک مانند دیانابول به واسطه ایجاد محصولات کاتابولیک، که کاتالیزورهای بالقوه‌ای برای آسیب‌های ناشی از رادیکال‌های آزاد محسوب می‌گردند به همراه متابولیت‌های اکسیدانی استروئیدهای آنابولیک موجب بروز آسیب‌های اکسیداتیو در بافت کلیه می‌گردند (۳۳). با توجه به یافته‌های مطالعه حاضر که هم‌راستا با نتایج پژوهش‌های متعدد در این زمینه نیز می‌باشند، چنین به نظر می‌رسد که شکل‌گیری پراکسیداسیون لیپیدی و نیز تضعیف دستگاه دفاع آنتی‌اکسیدانی بدن متعاقب تجویز دیانابول، مکانیسم‌های اصلی دخیل در سمیت کبدی و کلیوی دیانابول محسوب می‌گردد. بررسی‌های بسیاری حکایت

A-1: گروه کنترل. ساختار طبیعی بافت کبدی دیده می‌شود.

B-1, C-1, D-1: گروه‌های دریافت کننده دیانابول ۵، ۱۰ و ۲۰ میلی‌گرم، نشان دهنده آسیب‌های بافت کبدی ناشی از دیانابول، اتساع سینوزوئیدهای کبدی، کانون‌های خونریزی و التهابی و نکروز کبدی (فلش‌های سیاه رنگ).

E-1: گروه ویتامین E. ساختار طبیعی بافت کبدی دیده می‌شود. تفاوت قابل توجهی در ساختار بافت کبدی با گروه کنترل دیده نشد.

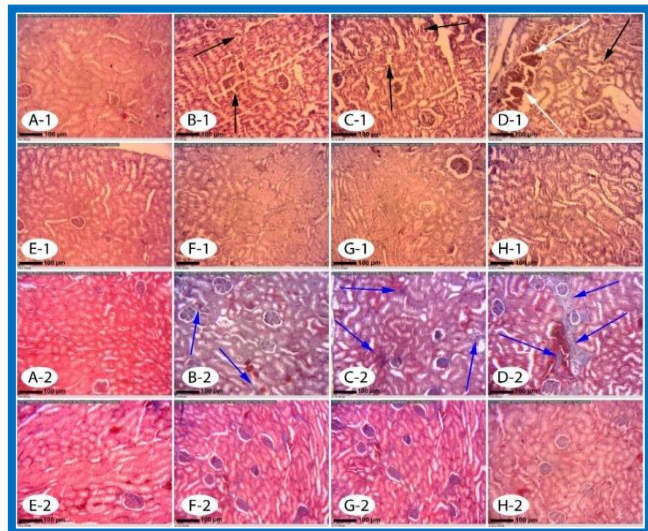
F-1, G-1, H-1: گروه‌های دریافت کننده دیانابول ۵، ۱۰ و ۲۰ میلی‌گرم همراه با ویتامین E. ویتامین E تا حدود زیادی توانسته بود آسیب‌های بافت شناسی حاصل از دیانابول را جبران کند. آسیب‌های بافتی التهابی و نقاط نکروزی به صورت محدودتری وجود داشت.

A-2: گروه کنترل. رنگ آمیزی تری‌کروم ماسون با پراکندگی یکنواخت رشته‌های کلاژن همراه با ساختار طبیعی بافت کبد.

B-2, C-2, D-2: گروه‌های دریافت کننده دیانابول ۵، ۱۰ و ۲۰ میلی‌گرم، نشان دهنده آسیب‌های کبدی ناشی از دیانابول که افزایش بافت فیبروزی در گروه دریافت کننده دیانابول نسبت به گروه کنترل و ویتامین E مشهود است (فلش‌های سفید رنگ).

E-2: گروه ویتامین E. پراکندگی یکنواخت رشته‌های کلاژن دیده می‌شود. تفاوت قابل توجهی در ساختار بافت کبدی با گروه کنترل دیده نمی‌شود.

F-2, G-2, H-2: گروه‌های دریافت کننده دیانابول ۵، ۱۰ و ۲۰ میلی‌گرم همراه با ویتامین E. ویتامین E تا حدود زیادی توانسته بود افزایش رشته‌های کلاژن را در بافت کبدی تعدیل کند و میزان فیبروزی شدن بافت کبدی را کاهش دهد.



شکل ۲. نمای میکروسکوپی از بافت کلیوی در گروه‌های مختلف آزمایشی مربوط به رنگ آمیزی هماتوکسیلین-اوتوزین (تصاویر سری شماره ۱، بزرگنمایی ۱۰۰×) و تری‌کروم ماسون (تصاویر سری شماره ۲، بزرگنمایی ۱۰۰×).

A-1: گروه کنترل. ساختار طبیعی بافت کلیوی دیده می‌شود.

B-1, C-1, D-1: گروه‌های دریافت کننده دیانابول ۵، ۱۰ و ۲۰ میلی‌گرم، نشان دهنده آسیب‌های بافت کلیوی ناشی از دیانابول، تحلیل ساختار گومرول و نفرون، پرخونی و نکروزه شدن بافت کلیه (فلش‌های سیاه رنگ). در گروه D-1 در بافت کلیه نقاط هیالینی نیز دیده می‌شود (فلش‌های سفید رنگ).

E-1: گروه ویتامین E. ساختار طبیعی بافت کلیوی دیده می‌شود. تفاوت قابل توجهی در ساختار بافت کلیوی با گروه کنترل دیده نمی‌شود.

F-1, G-1, H-1: گروه‌های دریافت کننده دیانابول ۵، ۱۰ و ۲۰ میلی‌گرم همراه با ویتامین E. ویتامین E تا حدود زیادی توانسته بود آسیب‌های بافت شناسی ناشی از دیانابول را جبران کند. آسیب‌های نکروزی در بافت کلیوی به صورت محدودتری مشاهده می‌شود.

A-2: گروه کنترل. رنگ آمیزی تری‌کروم ماسون با پراکندگی یکنواخت رشته‌های کلاژن همراه با ساختار طبیعی بافت کلیه.

B-2, C-2, D-2: گروه‌های دریافت کننده دیانابول ۵، ۱۰ و ۲۰ میلی‌گرم، نشان دهنده آسیب‌های کلیوی ناشی از دیانابول که افزایش بافت فیبروزی در گروه دریافت کننده دیانابول نسبت به گروه کنترل و ویتامین E مشهود است (فلش‌های آبی رنگ).

E-2: گروه ویتامین E. پراکندگی یکنواخت رشته‌های کلاژن دیده می‌شود. تفاوت قابل توجهی در ساختار بافت کلیوی با گروه کنترل دیده نمی‌شود.

F-2, G-2, H-2: گروه‌های دریافت کننده دیانابول ۵، ۱۰ و ۲۰ میلی‌گرم همراه با ویتامین E. ویتامین E تا حدود زیادی توانسته بود افزایش رشته‌های کلاژن را در بافت کلیوی تعدیل نماید و میزان فیبروزی شدن بافت کلیوی را کاهش دهد.

غشای سلولی متصل و اثر سیتوتوکسیک خود را اینگونه ایفا می‌کنند (۳۳). در بررسی هیستولوژی مطالعه حاضر اتساع سینوزوئیدهای کبدی، نکروز هپاتوسیت‌ها و خونریزی و التهاب موضعی توسط دیانابول در بافت کبد ایجاد گردید. تحقیقات نشان داده که داروهای استروئید آنابولیک با ایجاد رادیکال‌های آزاد در سلول‌ها و ترکیب آنها با غشای سلول و اسیدهای چرب غیر اشباع منجر به تولید لیپیدهای رادیکالی با مولکول اکسیژن می‌شود و در نتیجه فسفولیپیدهای موجود در شبکه اندوپلاسمی تجزیه شده و باعث آزاد شدن آنزیم‌ها می‌شود و نهایتاً این واکنش‌ها منجر به نکروز و مرگ سلولی می‌گردد. همچنان‌که مطالعات صورت پذیرفته در گذشته نیز نشان داده‌اند داروهای استروئید آنابولیک می‌توانند باعث وقوع تغییرات دژنراتیو، التهاب و نکروز در اطراف ونول مرکزی در کبد گردند (۳۹).

از طرفی نشان داده شد که داروهای استروئید آنابولیک باعث هیپرتروفی و فیبروزی شدن سلول‌های کبدی می‌شود که با یافته‌های حاصل از رنگ آمیزی تری کروم ماسون در این تحقیق هم راستا می‌باشد و نشان می‌دهد دیانابول قادر به هیپرتروفی و به دنبال آن فیبروزی کردن بافت کبدی در موش سوری می‌باشد (۴۰). داروهای استروئید آنابولیک، به واسطه ایجاد رادیکال‌های آزاد موجب بروز آسیب‌های اکسیداتیو در بافت کلیه می‌گردند (۴۱).

با توجه به یافته‌های مطالعه حاضر که هم‌راستا با نتایج پژوهش‌های متعدد در این زمینه نیز می‌باشد، چنین به نظر می‌رسد که شکل‌گیری پراکسیداسیون لیپیدی و نیز تضعیف دستگاه دفاع آنتی‌اکسیدانی بدن متعاقب تجویز دیانابول، مکانیسم‌های اصلی دخیل در سمیت کلیوی این ترکیب محسوب می‌گردند. از سوی دیگر، گزارشات متعددی بر نقش تنش‌های اکسیداتیو در بروز آسیب‌های سلولی و تغییرات ساختاری در بافت کلیه حیوانات تیمار شده با سایر داروهای اکسیدانی و استروئید آنابولیک صحت می‌گذارند (۴۲ و ۲۰).

همچنین، افزایش تولید رادیکال‌های آزاد به عنوان یکی از علل اصلی دژنراسیون توبولی کلیه به‌ویژه در لوله‌های پیچیده نزدیک برشمرده می‌شود (۲۰). از این روی، بر اساس نتایج ارزیابی‌های بافت‌شناسی مطالعه حاضر، به نظر می‌رسد که شکل‌گیری تنش اکسیداتیو متعاقب تجویز دیانابول، موجبات تحلیل ساختار گلومرول و آسیب سلول‌های پوششی لوله‌های کلیوی شده و نیز زمینه پرخونی و نکروزه شدن بافت کلیه فراهم می‌آورد (۴۲ و ۲۰). همچنین افزایش تراکم رشته‌های کلاژن در بافت کلیه یا به عبارتی افزایش بافت فیبروزی کلیه با نتایج تحقیقات گذشته که نشان دهنده افزایش بافت فیبروزی در کلیه در اثر عوامل اکسیدانی هستند، مطابقت دارد (۴۳ و ۴۰).

تجویز ویتامین E در این مطالعه، موجب کاهش قابل‌ملاحظه جراحات کبدی و کلیوی در موش‌های تیمار شده با دیانابول گردید. یافته‌های حاصل از تحقیقات پیشین در این زمینه نیز کارایی ترکیبات واجد ویژگی‌های آنتی‌اکسیدانی را در کاهش آسیب‌های بافتی ناشی از داروهای استروئید آنابولیک مورد تایید قرار داده است (۴۰). به نظر می‌رسد ویتامین E به سبب دارا بودن عملکردهای آنتی‌اکسیدانی و ضدآماسی، به واسطه مهار واکنش‌های آماسی و پراکسیداسیون لیپیدی و نیز تقویت فعالیت دستگاه دفاع آنتی‌اکسیدانی بدن می‌تواند موجب بهبود نسبی آسیب‌های اکسیداتیو در کبد و کلیه موش گردد (۴۵ و ۴۴).

همچنان‌که مطالعات صورت پذیرفته در گذشته نیز نشان داده که ویتامین E در برابر سمیت کلیوی ناشی از پارا نونایل فنل (۴۶) و نیز آسیب‌های کلیوی ناشی از کادمیوم در موش‌های صحرایی واجد اثرات محافظتی می‌باشد (۴۷) و سایر مطالعات

از نقش آسیب‌های کبدی در بروز تغییرات مورفولوژیک و مورفومتریک در هپاتوسیت‌ها نظیر هایپرتروفی و افزایش قطر هسته دارند که این امر با نتایج بدست آمده از ارزیابی‌های بافت‌شناسی مطالعه حاضر نیز هم‌خوانی داشته و می‌تواند بازتابی از افزایش فعالیت هپاتوسیت‌ها در پاسخ به جراحات دژنراتیو نشان دهد (۳۵ و ۳۴). در یک مطالعه مشخص شد که دیانابول وابسته به دوز می‌تواند باعث تغییر در مورفولوژی کبد و فعالیت آنزیم‌های کبدی گردد که باعث هایپرتروفی هپاتوسیت‌ها، افزایش قطر هسته هپاتوسیت‌ها و تغییر در اندازه سلول‌های رتیکوئندوتلیال جدار سینوزوئیدها شده است (۲۳).

سلول‌های کوپفر به عنوان فراوان‌ترین سلول‌های ایمنی ذاتی در بافت کبد، در پاتوژنز بسیاری از نارسایی‌ها و اختلالات کبدی نقش کلیدی بازی می‌کنند (۳۶). این سلول‌ها متعاقب آسیب‌های کبدی فعال شده و منجر به آزادسازی واسطه‌های آماسی و نیز گونه‌های فعال اکسیژن می‌گردند که این امر به نوبه خود جراحات کبدی را دو چندان می‌کند (۳۷).

از این روی، با استناد به یافته‌های بافت‌شناسی مطالعه حاضر، به نظر می‌رسد که افزایش ترازد و فعال شدن سلول‌های کوپفر نیز می‌تواند در آسیب‌های کبدی ناشی از دیانابول نقشی بارزی ایفا نماید. یافته‌های این مطالعه حکایت از نقش محافظتی بارزی از ویتامین E بر پارامترهای هیستومتری بافت کبد در سمیت کبدی ناشی از دیانابول دارد. نتایج به دست آمده از مطالعات پیشین در این زمینه نیز کارایی ترکیبات واجد خواص آنتی‌اکسیدانی و ضدآماسی را در کاهش سمیت ناشی از فنیل-هیدرازین بر پارامترهای هیستومتری بافت کبد مورد تایید قرار داده است (۲۱). به منظور آشکار نمودن نحوه عملکرد کبد، سنجش فعالیت سرمی آنزیم‌های کبدی برای ارزیابی میزان آسیب‌های وارد شده به کبد، شاخص مناسبی می‌باشد، چرا که هر گونه آسیب به هپاتوسیت‌ها، آزاد شدن این آنزیم‌ها به جریان خون و افزایش مقادیر سرمی آنها را به دنبال خواهد داشت (۳۸).

به نظر می‌رسد که اختلال در ساختار و عملکرد غشای هپاتوسیت‌ها در نتیجه هجوم گونه‌های فعال اکسیژن که به دنبال تداخل ترکیبات حاصل از متابولیسم دیانابول با دستگاه دفاع آنتی‌اکسیدانی بدن تولید می‌گردند، سبب نشد آنزیم‌های کبدی به جریان خون موش‌های تحت درمان با این ترکیب در مطالعه حاضر گردیده است. با توجه به نقش کلیدی کلیه در انجام فیلتراسیون و یکی از جایگاه‌های سم‌زدایی در بدن، به طور مستقیم تحت تأثیر داروهای مختلف مانند استروئیدهای آنابولیک قرار می‌گیرد به این صورت که متابولیت‌های حاصل از این داروها موجب آسیب به سلول‌های کلیوی می‌شود. آسیب به پارانشیم کلیه موجب می‌شود اوره و کراتینین که از فراورده‌های نهایی متابولیسم پروتئین‌ها هستند افزایش و آلبومین دچار کاهش شود (۲۰). در مطالعه حاضر میزان اوره و کراتینین در گروه‌های دریافت کننده دیانابول افزایش و میزان آلبومین کاهش یافت که این نتایج با بررسی‌های گذشته که نشان می‌دهد پارامترهای بیوشیمیایی کلیه در ورزشکاران مصرف کننده دیانابول دچار تغییرات مخرب شده است، کاملاً هماهنگی دارد (۲۷).

نتایج بدست آمده از این تحقیق نشان می‌دهد که فعالیت آنزیم‌های کبدی با آسیب‌های بافتی کبد ناشی از استروئیدهای آنابولیک هم راستا است. مصرف داروهای استروئید آنابولیک موجب تشکیل رادیکال‌های آزاد شده که درون سلول‌های بدن ساخته می‌شوند و چون دارای الکترون جفت‌نشده هستند برای متعادل کردن خودشان اقدام به جذب الکترون‌های سلول‌های سالم بدن می‌کنند و برای تکمیل الکترون‌های حلقه خارجی خود به پروتئین‌ها و لیپوپروتئین‌های

و کلیه موش را کاهش می‌دهد. با این وجود، تایید کارایی درمانی ویتامین E در موارد بالینی مسمومیت‌های کبدی و کلیوی ناشی از دیانابول نیازمند طرح‌ریزی مطالعات تجربی گسترده‌تر و نیز کارآزمایی‌های بالینی می‌باشد.

تقدیر و تشکر

بدینوسیله از معاونت پژوهشی دانشگاه تهران به سبب حمایت مالی از این مطالعه و آقایان حمید نافع و کیوان سهرابی‌فرد کارشناسان بخش بافت‌شناسی و جنین‌شناسی دانشکده دامپزشکی دانشگاه تهران تشکر و قدردانی می‌گردد.

صورت گرفته اخیر نیز حاکی از این است که ویتامین E می‌تواند موجب بهبود واکنش‌های آماسی و جراحات کبدی ناشی از تراکلریدکربن در کبد چرب موش صحرائی گردد (۴۸). جمع بندی نتایج مطالعه نشان داد که دیانابول به واسطه افزایش تولید رادیکال‌های آزاد، پی‌ریزی تنش‌های اکسیداتیو و نیز تضعیف دستگاه دفاع آنتی‌اکسیدانی بدن، موجبات آسیب‌های سلولی و اختلالات ساختاری کبد و کلیه موش را فراهم می‌آورد و باعث تغییرات سرمی و بیوشیمیایی در کبد و کلیه می‌گردد و باعث کاهش ظرفیت آنتی‌اکسیدانی بدن شده و سبب افزایش آسیب‌های اکسیدانی در این اندام‌ها می‌گردد. درحالی‌که ویتامین E به موجب قابلیت‌های آنتی-اکسیدانی و ضدالتهابی، عوارض بافتی و بیوشیمیایی ناشی از تجویز دیانابول در کبد

The Effects of Vitamin E on Liver and Kidney Damage Induced by Dianabol in Small Laboratory Mice

H. Morovvati (PhD)*¹, M. Babaei (PhD)¹, Z. Tootian (PhD)¹, S. Fazelpour (PhD)²,
H. Anbara (MSc)¹, A. Akbarzadeh (MSc)¹

1. Department of Basic Sciences, Faculty of Veterinary Medicine, University of Tehran, Tehran, I.R.Iran

2. Department of Anatomy, Faculty of Tehran Medical Sciences, Islamic Azad University, Tehran, I.R.Iran

J Babol Univ Med Sci; 20(9); Sep 2018; PP: 36-47

Received: March 13, 2018; Revised: May 22, 2018; Accepted: June 11, 2018.

ABSTRACT

BACKGROUND AND OBJECTIVE: Anabolic steroids, especially dianabol, are used by athletes as a performance-enhancing drugs that damage the liver and cause structural changes. The aim of this study was to evaluate the effects of vitamin E on liver and kidney toxicity caused by dianabol.

METHODS: In this experimental study, 72 adult male mice were randomly divided into 8 groups of 9. Four groups of mice received 100 IU / kg vitamin E orally for 42 days through gavage. Three groups of the above groups received 5, 10 and 20 mg / kg oral dianabol four hours after receiving vitamin E, respectively. The control group and the groups receiving only 5, 10 and 20 mg / kg oral dianabol were also considered. 24 hours after the final treatment, serum samples were collected for biochemical evaluations and tissue samples were collected for histological, histomorphometric and histochemical evaluations.

FINDINGS: The results showed that dianabol significantly increased the level of AST (158.52 ± 9.76), ALT (113.70 ± 11.02), and ALP (141.30 ± 5.94), and significantly decreased albumin (1.04 ± 0.47) compared to the control group (72.61 ± 7.54 , 41.47 ± 7.03 , 112.80 ± 4.30 , 3.14 ± 0.25 , respectively) ($p < 0.05$). Administration of vitamin E significantly increased the level of AST (110.56 ± 9.86), ALT (80.19 ± 4.02) and ALP (120.52 ± 4.94) and improved albumin (2.1 ± 0.28) ($p < 0.05$).

CONCLUSION: The results of the study showed that vitamin E can reduce the oxidative damage caused by dianabol in the liver and kidney of the mouse.

KEY WORDS: Vitamin E, Dianabol, Liver, Kidney, Mouse.

Please cite this article as follows:

Morovvati H, Babaei M, Tootian Z, Fazelpour S, Anbara H, Akbarzadeh A. The Effects of Vitamin E on Liver and Kidney Damage Induced by Dianabol in Small Laboratory Mice. J Babol Univ Med Sci. 2018;20(9):36-47.

*Corresponding Author: H. Morovvati (PhD)

Address: Section of Tissue and Embryology, Department of Basic Sciences, Faculty of Veterinary Medicine, Tehran University of Medical Sciences, Tehran, I.R.Iran

Tel: +98 21 61117117

E-mail: hmorovvati@ut.ac.ir

References

- 1.Hershberger LG, Shipley EG, Meyer RK. Myotrophic activity of 19-nortestosterone and other steroids determined by modified levator ani muscle method. *Proc Soc Exp Biol Med*. 1953;83(1):175-80.
- 2.Wade N. Anabolic steroids: doctors denounce them, but athletes aren't listening. *Science*. 1972;176(4042):1399-403.
- 3.Hartgens F, Kuipers H. Effects of androgenic-anabolic steroids in athletes. *Sports Med*. 2004;34(8):513-54.
- 4.Freed DL, Banks AJ, Longson D, Burley DM. Anabolic steroids in athletics: crossover double-blind trial on weightlifters. *Br Med J*. 1975;2(5969):471-3.
- 5.Machado MV, Cortez-Pinto H. The dark side of sports: using steroids may harm your liver. *Liver Int*. 2011 Mar;31(3):280-1.
- 6.Taylor W, Snowball S, Dickson CM, Lesna M. Alterations of Liver Architecture in Mice Treated with Anabolic Androgens and Diethylnitrosamine. *Chem Carcinogenesis*. Boston, MA: Springer US; 1982. p. 279-88.
- 7.Tousson E, Alm-Eldeen A, El-Moghazy M. p53 and Bcl-2expression in response to boldenone induced liver cells injury. *Toxicol Ind Health*. 2011;27(8):711-8.
- 8.Boada LD, Zumbado M, Torres S, Lopez A, Diaz-Chico BN, Cabrera JJ, et al. Evaluation of acute and chronic hepatotoxic effects exerted by anabolic-androgenic steroid stanozolol in adult male rats. *Archives of toxicology*. 1999;73(8-9):465-72.
- 9.Flynn TJ, Sapienza PP, Wiesenfeld PW, Ross IA, Sahu S, Kim CS, et al. Effects of oral androstenedione on steroid metabolism in liver of pregnant and non-pregnant female rats. *Food Chem Toxicol*. 2005;43(4):537-42.
- 10.Sánchez-Osorio M, Duarte-Rojo A, Martínez-Benítez B, Torre A, Uribe M. Anabolic androgenic steroids and liver injury. *Liver Int*. 2008;28(2):278-82.
- 11.Sale GE, Lerner KG. Multiple tumors after androgen therapy. *Arch. Pathol Lab Med*. 1977;101(11):600-3.
- 12.Velazquez J, Alter BP. Androgens and liver tumors: Fanconi's anemia and non-Fanconi's conditions. *Am J Hematol*. 2004;77(3):257-67.
- 13.Pomara C, Neri M, Bello S, Fiore C, Riezzo I, Turillazzi E. Neurotoxicity by Synthetic Androgen Steroids: Oxidative Stress, Apoptosis, and Neuropathology: A Review. *Curr Neuropharmacol*. 2015;13(1):132-45.
- 14.Al-Attar AM. Antioxidant effect of vitamin E treatment on some heavy metals-induced renal and testicular injuries in male mice. *Saudi J Biol Sci*. 2011;18(1):63-72.
- 15.Zingg JM, Azzi A. Non-antioxidant activities of vitamin E. *Curr Med Chem*. 2004;11(9):1113-33.
- 16.Ersoz G, Gunsar F, Karasu Z, Akay S, Batur Y, Akarca US. Management of fatty liver disease with vitamin E and C compared to ursodeoxycholic acid treatment. *Turk J Gastroenterol*. 2005;16(3):124-8.
- 17.Adnan MJ, ALZamely Hayder AN, Abbas GH. Study of the testicular damage induced by dianabol and its effect on morphological and histological changes in albino male rats. *J Agricul Vet Sci*. 2015;8(8):24-32.
- 18.Zarei L, Sadrkhanlou R, Shahrooz R, Malekinejad H, Eilkhani Zadeh B, Ahmadi A. Protective effects of vitamin E and Cornus mas fruit extract on methotrexate-induced cytotoxicity in sperms of adult mice. *Vet Res Forum*. 2014;5(1):21-7.
- 19.Anbara H, Morovvati H, Adib Moradi M, Shahrooz R. Histological and Biochemical Analyses of the Effects of Royal Jelly and Vitamin C against Phenylhydrazine-Induced Cardiotoxicity in Mice. *J Arak Univ Med Sci*. 2017;20(7):77-88. [In Persian]
- 20.Anbara H, Shahrooz R, Shalizar Jalali A, Touni SR. Protective Effect of Royal Jelly and Vitamin C Against Phenylhydrazine-Induced Nephropathy in Mice: Histological Study. *J Cell & Tissue*. 2017;7(4):417-28. [In Persian]. Available at: http://jct.araku.ac.ir/article_26522_413fdb458363683434bcfbd01fe2c645.pdf

21. Anbara H, Shahrooz R, Malekinejad H, Saadati S. Investigating the Antioxidant Properties of Royal Jelly and Vitamin C on Enzymes, Histomorphometric and Liver Cells Apoptosis in Mice Suffering Hemolytic Anemia. *J Fasa Univ Med Sci.* 2016;6(2):178-87. [In Persian]
22. Khidr BM, El-Sokkary GH, Saleh SMM. Study on morphological changes induced by aspartame on liver of normal and diabetic male albino rats. *J Histol Histopathol.* 2017;4(1):1-7.
23. Nesterin MF, Budik VM, Narodetskaia RV, Solov'eva GI, Stoianova VG. [Effect of methandrostenolone on liver morphology and enzymatic activity]. *Farmakol Toksikol.* 1980;43(5):597-601. [In Russian]
24. Barbarino F, Ghelberg NW, Ruckert I. [Influence of methandrostenolone (Dianabol-CIBA) on liver enzymes of lead poisoned rats]. *Int Arch Arbeitsmed.* 1972;30(2):113-24. [In German]
25. Aparicio V, Camiletti-Moirón D, Tassi M, Nebot E, de-Teresa C, Arand P. Effects of Anabolic Androgenic Steroids on Renal Morphology in Rats. *Arch Renal Dis Manag.* 2017;3(2): 34-7.
26. Frankenfeld SP, Oliveira LP, Ortenzi VH, Rego-Monteiro ICC, Chaves EA, Ferreira AC, et al. The Anabolic Androgenic Steroid Nandrolone Decanoate Disrupts Redox Homeostasis in Liver, Heart and Kidney of Male Wistar Rats. *PLoS One.* 2014;9(9):e102699.
27. Rosenfeld GA, Chang A, Poulin M, Kwan P, Yoshida E. Cholestatic jaundice, acute kidney injury and acute pancreatitis secondary to the recreational use of methandrostenolone: a case report. *J Med Case Rep.* 2011;5:138.
28. Awai HI, Yu EL, Ellis LS, Schwimmer JB. Liver Toxicity of Anabolic Androgenic Steroid Use in an Adolescent with Nonalcoholic Fatty Liver Disease. *J Pediatr Gastroenterol Nutr.* 2014;59(3):e32-e3.
29. Baratta JL, Ngo A, Lopez B, Kasabwalla N, Longmuir KJ, Robertson RT. Cellular organization of normal mouse liver: a histological, quantitative immunocytochemical, and fine structural analysis. *Histochem Cell Biol.* 2009;131(6):713-26.
30. Kafrouni MI, Anders RA, Verma S. Hepatotoxicity associated with dietary supplements containing anabolic steroids. *Clin Gastroenterol Hepatol.* 2007;5(7):809-12.
31. Schwingel PA, Cotrim HP, Salles BR, Almeida CE, dos Santos CR Jr, Nacheff B, et al. Anabolic-androgenic steroids: a possible new risk factor of toxicant-associated fatty liver disease. *Liver Int.* 2011;31(3):348-53.
32. Ishak KG, Zimmerman HJ. Hepatotoxic effects of the anabolic/androgenic steroids. *Semin Liver Dis.* 1987;7(3):230-6.
33. Daher EF, Silva Junior GB, Queiroz AL, Ramos LM, Santos SQ, Barreto DM, et al. Acute kidney injury due to anabolic steroid and vitamin supplement abuse: report of two cases and a literature review. *Int Urol Nephrol.* 2009;41(3):717-23.
34. Kostka G, Palut D, Kopeć-Szlezak J, Ludwicki JK. Early hepatic changes in rats induced by permethrin in comparison with DDT. *Toxicology.* 2000;142(2):135-43.
35. Miyaoka Y, Ebato K, Kato H, Arakawa S, Shimizu S, Miyajima A. Hypertrophy and unconventional cell division of hepatocytes underlie liver regeneration. *Curr Biol.* 2012;22(13):1166-75.
36. Boltjes A, Movita D, Boonstra A, Woltman AM. The role of Kupffer cells in hepatitis B and hepatitis C virus infections. *J Hepatol.* 2014;61(3):660-71.
37. Bilzer M, Roggel F, Gerbes AL. Role of Kupffer cells in host defense and liver disease. *Liver Int.* 2006;26(10):1175-86.
38. Oboh G. Hepatoprotective property of ethanolic and aqueous extracts of fluted pumpkin (*Telfairia occidentalis*) leaves against garlic-induced oxidative stress. *J Med Food.* 2005;8(4):560-3.
39. Lusetti M, Licata M, Silingardi E, Reggiani Bonetti L, Palmiere C. Pathological changes in anabolic androgenic steroid users. *J Forensic Leg Med.* 2015;33:101-4.

40. Mwaheb MA, Mohammed ARS, Al-Galad GM, Abd-Elgayd AA, Al-hamboly HM. Effect of Nandrolone Decanoate (Anabolic Steroid) on the Liver and Kidney of Male Albino Rats and the Role of Antioxidant (Antox-Silymarin) as Adjuvant Therapy. *J Drug Metab Toxicol.* 2017;8(1):1-11.
41. Tsitsimpikou C, Vasilaki F, Tsarouhas K, Fragkiadaki P, Tzardi M, Goutzourelas N, et al. Nephrotoxicity in rabbits after long-term nandrolone decanoate administration. *Toxicol Lett.* 2016;259:21-7.
42. He L, Peng X, Zhu J, Liu G, Chen X, Tang C, et al. Protective effects of curcumin on acute gentamicin-induced nephrotoxicity in rats. *Can J Physiol Pharmacol.* 2015;93(4):275-82.
43. Bin F, Meng R, Bin H, Bi Y, Shen S, Zhu D. Silymarin protects against renal injury through normalization of lipid metabolism and mitochondrial biogenesis in high fat-fed mice. *Free Radic Biol Med.* 2017;110:240-9.
44. Liu P, Feng Y, Wang Y, Zhou Y, Zhao L. Protective effect of vitamin E against acute kidney injury. *Biomed Mater Eng.* 2015;26 (Suppl 1):S2133-44.
45. Sclafani L, Shimm P, Edelman J, Seifter E, Levenson SM, Demetriou AA. Protective effect of vitamin E in rats with acute liver injury. *JPEN J Parenter Enteral Nutr.* 1986;10(2):184-7.
46. Soleimani MM, Tavakolyan Z. Stereological Study of the Effect of Vitamin E on Rat Kidney Tissue Treated with Para-Nonylphenol. *J Cell & Tissue.* 2013;3(4):297-306. [In Persian]
47. Karabulut-Bulan O, Bolkent S, Yanardag R, Bilgin-Sokmen B. The role of vitamin C, vitamin E, and selenium on cadmium-induced renal toxicity of rats. *Drug Chem Toxicol.* 2008;31(4):413-26.
48. Yachi R, Igarashi O, Kiyose C. Protective Effects of Vitamin E Analogs against Carbon Tetrachloride-Induced Fatty Liver in Rats. *J Clin Biochem Nutr.* 2010;47(2):148-54.