




UNIVERSITY
OF TAMPERE

This document has been downloaded from
TamPub – The Institutional Repository of University of Tampere

 *Publisher's version*

The permanent address of the publication is <http://urn.fi/URN:NBN:fi:uta-201309271412>

Author(s): Kaukinen, Katri; Ilus, Tuire; Vornanen, Martine; Collin, Pekka
Title: Kun gluteeniton ruokavalio ei korjaa keliakiaa
Year: 2012
Journal Title: Duodecim
Vol and number: 128 : 9
Pages: 945-951
ISSN: 0012-7183
Discipline: Internal medicine
School /Other Unit: School of Medicine
Item Type: Journal Article
Language: fi
URN: URN:NBN:fi:uta-201309271412
URL: <http://www.terveysportti.fi/xmedia/duo/duo10240.pdf>

All material supplied via TamPub is protected by copyright and other intellectual property rights, and duplication or sale of all part of any of the repository collections is not permitted, except that material may be duplicated by you for your research use or educational purposes in electronic or print form. You must obtain permission for any other use. Electronic or print copies may not be offered, whether for sale or otherwise to anyone who is not an authorized user.

Kun gluteeniton ruokavalio ei korjaa keliakiaa

Ruokavaliopoikkeamat ja jatkuva vähäinenkin gluteenin käyttö ovat yleisimpiä syitä keliakian huonoon hoitovasteeseen. Harvinaisessa refraktaarisessa keliakiassa potilaan oireet ja ohutsuolen limakalvovaurio eivät korjaannu tiukasta ruokavaliosta huolimatta. Ohutsuolilymfooman riski on näillä potilailla suurentunut. Refraktaarisesta keliakiasta epäiltäessä potilas on syytä lähettää erikoissairaanhoidon, missä voidaan tehdä tarvittavat tutkimukset, kuten ohutsuolen tähystys, kapselikameratutkimus sekä vatsan alueen tietokonetomografia tai magneettikuvaus. Refraktaarisessa keliakiassa on tärkeää erottaa tyypit I ja II ohutsuolen lymfosyyttien pintamerkkiaineiden ja tulehdussolujen klonalisuuden avulla; suurentunut lymfoomariikki liittyy erityisesti tyyppiin II tautiin. Refraktaarisen keliakian hoidosta ei ole kontrolloituja tutkimuksia. Tyyppiä I hoidetaan usein kortikosteroideilla ja atsatiopriinilla. Ennusteeltaan huonommassa tyyppiin II taudissa kladribiinilla on saatu osittaisia vasteita, mutta mikään lääke ei estä lymfooman kehittymistä.

Keliakia on yleistynyt. Suomessa sairautta tavataan aikuisväestössä jopa 2 %:lla (Lohi ym. 2007). Toistaiseksi keliakian ainoa hoito on tiukka, elinikäinen gluteeniton ruokavalio, josta on siis poistettu pysyvästi vehnä, ohra ja ruis ja kaikki näitä viljoja sisältävät elintarvikkeet. Gluteeniton ruokavalio parantaa keliakiasta aiheutuneet vatsavaivat usein jo muutamassa viikossa. Mahdolliset imeytymishäiriöt korjaantuvat jonkin verran hitaammin, ja ohutsuolen limakalvovaurion paranemiseen kuluu jopa reilu vuosi (Wahab ym. 2002, Collin ym. 2004). Jos ohutsuolivaurio ei korjaannu ruokavaliolla tai potilaan oireet jatkuvat, vaatii tilanne aina jatkoselvittelyä. Ruokavaliopoikkeamat ja jatkuva vähäinenkin gluteenin

käyttö on yleisin syy puuttuvaan hoitovasteeseen (Leffler ym. 2007). Harvemmin kyseessä voi olla niin sanottu refraktaarinen keliakia, jolloin tiukasta ruokavaliosta huolimatta ohutsuolen suolinukka ja oireet eivät korjaannu (Rubio-Tapia ja Murray 2010). Refraktaarisen keliakian syntymekanismia tunnetaan huonosti. Taudin esiintymistä on tutkittu lähinnä erikoissairaanhoidon keskuksissa, ja niistä saatujen tietojen perusteella on arveltu, että tätä tautimuotoa sairastaa noin 1–5 % keliakikoista (Al-Toma ym. 2007a, Malamut ym. 2009, Roshan ym. 2011). Luvut ovat epäluotettavia ja ilmeisesti liian suuria: jos itse keliakia on huomattavan alidiagnosoitu, korostuu arvioissa vaikeaoireisten potilaiden osuus.

Refraktaarinen keliakia todetaan yleensä aikuisiässä ja tyyppillisesti potilailla, joiden keliakia on diagnosoitu vasta yli 50-vuotiaana. Yli 50-vuotiaalla onkin syytä aina varmistaa hoidon riittävyys ottamalla ohutsuolen suolinukasta seurantakudoksenäyte; muutoin refraktaarinen keliakia voi jäädä toteamatta. Kirjallisuudessa on toistaiseksi kuvattu vain yksi lapsipotilas (Mubarak ym. 2011). Osa refraktaarisesta keliakiasta potevista ei ole missään hoidon vaiheessa saanut vastetta gluteenittomaan ruokavalioon. Osa potilaista on puolestaan aluksi reagoinut hoitoon hyvin, mutta ruokavalioidon jatkuttua oireet ja ohutsuolen limakalvovaurio ovat palanneet. Potilaat voivat kärsiä vaikeasta imeytymishäiriöstä, ja heillä on lisääntynyt riski sairastua muihinkin keliakian komplikaatioihin, kuten ohutsuolen lymfoomaan. Tilannetta saattavat vaikeuttaa myös pernan vajaatoiminta ja alttius sairastua vakaviin infektiioihin (Di Sabatino ym. 2006).

Tarkista ruokavalio ja diagnoosi

Jos keliakikon ohutsuolen suolinukka ei parane pitkäaikaisesta ruokavaliion noudattamisesta huolimatta ja jos seerumin endomysium- ja

TAULUKKO 1. Ohutsuolen limakalvon villusatrofian erotusdiagnostiikkaa.

Keliakia ja sen komplikaatiot (refraktaarinen keliakia, haavainen jejunoileiitti, ohutsuolen lymfooma)
Autoimmuunienteropatia
Akuutit suoli-infektiot (rotavirusripuli, giardiaasi ym.)
Ruoka-aineallergiat (lehmänmaito- ja soija-allergiat ym.)
Immunoglobuliinien puutokset
Crohnin tauti
Tulehduskipulääkkeet
Suolistoiskemia
Vatsan alueen sädehoito
Kollagenienteropatia
Eosinofiilinen maha-suolitulehdus
Ohutsuolen bakteerien liikakasvu
HIV-enteropatia
Whipplen tauti

kudostransglutamaasivasta-ainemääritysten tulokset pysyvät positiivisina, on syytä epäillä, että gluteenia tulee yhä elimistöön joko vahingossa tai potilaan tieteen (Leffler ym. 2007). Ravitsemusterapeutin on syytä arvioida gluteenittoman ruokavalion toteutuminen mahdollisen tahattoman gluteenikontaminaation osalta. Positiiviset tulokset vasta-ainemäärityksissä eivät kuitenkaan varmuudella sulje pois refraktaarista keliakiaa.

Ruokavalioidon ollessa tiukka ja epäiltäessä refraktaarista keliakiaa potilaat on syytä lähettää lisäselvittelyihin erikoissairaanhoidon. Erityisesti jos aiemmin diagnoosin aikaan potilaan keliakiavasta-ainetutkimusten tulokset ovat olleet negatiiviset, on syytä varmistaa potilaan keliakiadiagnoosi ja sulkea pois muut, keliakiaa harvinaisemmat villusatrofiaa aiheuttavat taudit (TAULUKKO 1). Keliakian esiintyminen lähisuvussa, diagnoosin aikaan todetut endomysium- tai kudostransglutamaasivasta-aineet seerumissa tai ohutsuolen limakalvon autovasta-ainekertymät viittaavat keliakiaan (Salmi ym. 2006, Koskinen ym. 2010). Uusin menetelmin määritetyt peptidigliadiinivasta-aineita on pidetty myös keliakialle tyypillisinä, kun taas tavantomaiset gliadiinivasta-aineet eivät epätarkkuutensa takia auta erotusdiagnostiikassa. Molempien keliakialle tyypillisten kudostyyppien

TAULUKKO 2. Hoitoon reagoimattoman keliakian eri tyyppien tunnusmerkkejä ja piirteitä.

Tyyppin I refraktaarinen keliakia
Tiukka gluteeniton ruokavalio (ravitsemusterapeutin arvio ja keliakiavasta-ainemääritysten tulokset negatiiviset)
Ruokavaliosta (yli 1–2 vuotta) huolimatta ohutsuolen limakalvolla villusatrofia ja potilaan oireet jatkuvat
Keliakiadiagnoosi varmistettu ja muut villusatrofiaa aiheuttavat syyt suljettu pois
Ohutsuolen limakalvolla normaali tulehdus-solukko (CD3, CD4, CD8, CD30, T-solujen gammareseptori)
Tyyppin II refraktaarinen keliakia
Kuten edellä, mutta ohutsuolen limakalvon solupopulaatio on poikkeava
Ohutsuolen limakalvon epiteelinsisäisten CD8-negatiivisten mutta CD3-positiivisten lymfosyytien osuus kaikista CD3-positiivisista epiteelinsisäisistä lymfosyyteistä yli 50 %, lymfosyytien gammageenissä todetaan uudelleenjärjestymistä, monoklonaalinen solupopulaatio
Joskus myös ohutsuolen limakalvolla CD30-positiivisia soluja
Ohutsuolen limakalvon $\gamma\delta$ -positiiviset epiteelinsisäiset lymfosyytit voivat puuttua
Ohutsuolilymfooma suljettu pois
Sekundaarinen ohutsuolilymfooma, EATL (enteropathy associated T-cell lymphoma)
WHO:n määrittelemät lymfooman diagnostiset kriteerit täyttyvät
Edeltävä refraktaarinen keliakiadiagnoosi (tyyppi II)
Haavainen jejunoileiitti
Suurentunut ohutsuolen lymfooman riski
Usein ohutsuolilymfooma jo olemassa

HLA-DQ2:n ja HLA-DQ8:n puuttuminen puolestaan puhuu keliakiadiagnoosia vastaan (Kaukinen ym. 2010).

Histologia ja geenitutkimukset refraktaarisen keliakian jaottelussa

Tavallisen, komplisoitumattoman keliakian histologinen diagnoosi perustuu villusatrofian lisäksi epiteelinsisäiseen lymfosytoosiin (yli 30 intraepitelialista lymfosyyttiä 100:aa epiteelisolua kohti) toteamiseen. Tällaiset tulehdus-solut ovat luonteeltaan yleensä joko sytotoksisia tai suppressioivia. Tämä tarkoittaa sitä, että

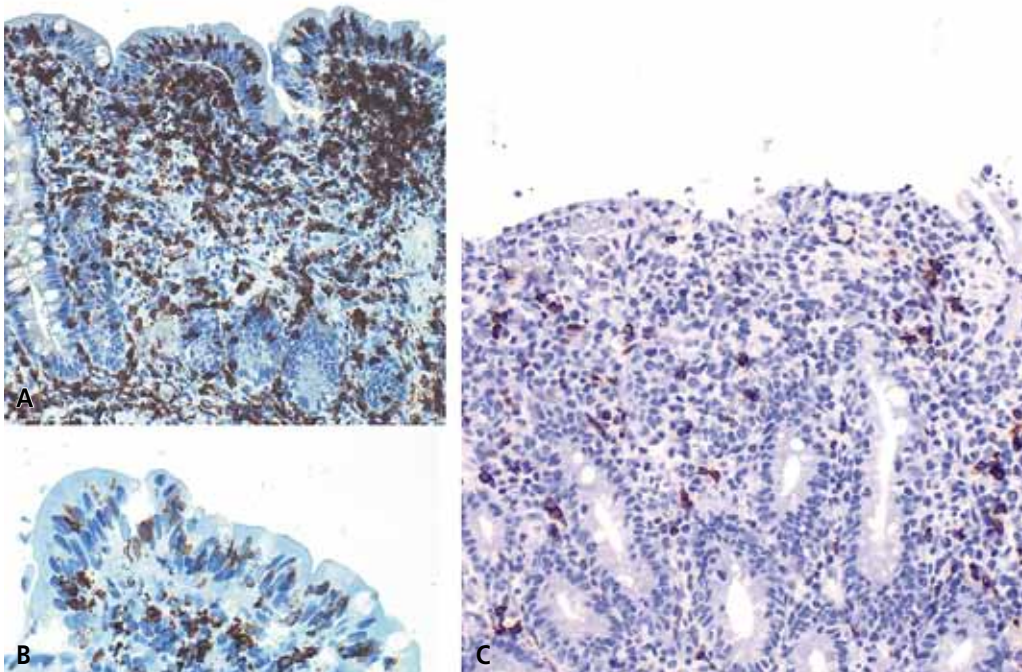
ne ilmentävät immunofenotyyppisesti pinta-markkereita CD3, CD7, CD8 sekä CD103, mutta eivät yleensä CD4-antigeenia. Lisäksi tutkittaessa PCR-tekniikalla tulehdussolujen gammageenin uudelleenjärjestäytymistä, todetaan näiden solujen olevan polyklonaalisia.

Refraktaarisessa keliakiassa on tärkeää erottaa tyypit I ja II, sillä niillä on erilainen taudinkulku, ennuste ja hoito (TAULUKKO 2). Tyypin II refraktaarisessa keliakiassa on oleellista poikkeava tulehdussolupopulaatio. Taudin ennuste on selvästi huonompi kuin tyypin I refraktaarisessa keliakiassa, ja noin puolet potilaista sairastuu ohutsuolilymfoomaan 4–6 vuoden kuluessa diagnoosista (Cellier ym. 2000, Al-Toma ym. 2007a).

Tyypin I ja II refraktaarinen keliakia erotetaan toisistaan ohutsuolen limakalvon kudosta näytteistä tehtävien lymfosyyttien pintamarkeritutkimuksien avulla. Tyypin I refraktaarisessa keliakiassa epiteelinsisäisten tulehdussolujen fenotyyppi on samankaltainen kuin komplisoitumattomassa keliakiassa. Sen sijaan

tyypin II refraktaarisessa keliakiassa limakalvon epiteelillä lymfosyytit eivät tyypillisesti enää ilmennä CD8-pinta-antigeenia ja samanaikaisesti CD3-merkkiaineen ilmentyminen muuttuu solunsisäiseksi (KUVA) (Cellier ym. 2000, Daum ym. 2001). Myös CD30-positiivisten solujen ilmaantuminen suolen limakalvolle viittaa poikkeavaan löydökseen (Farstad ym. 2002). Käytännössä usein immunohistokemiallisilla värjäyksillä määritetään joko parafiini- tai jääleikkeistä ohutsuolen limakalvon CD3- ja CD8-positiivisten epiteelinsisäisten lymfosyyttien tiheys; CD8-negatiivisten mutta CD3-positiivisten lymfosyyttien yli 50 %:n osuutta kaikista CD3-positiivisista epiteelinsisäisistä lymfosyyteistä pidetään poikkeavana (Patey-Mariaud de Serre ym. 2000, Verkarre ym. 2003). Poikkeavat solut voidaan todentaa myös tuoreista ohutsuolibiopsianäytteistä virtausmittauksen avulla, mutta tutkimus ei vielä ole maassamme rutiinikäytössä.

Tavallisesti tyypin II refraktaarisessa keliakiassa lymfosyyttien gammageenit ovat uudel-



KUVA. Tyypin II refraktaarisessa keliakiassa ohutsuolen limakalvolla CD3- ja CD8-positiivisten solujen suhde on muuttunut. Limakalvolla nähdään runsaasti CD3-positiivisia tulehdussoluja (A), mutta vain osassa soluissa CD8-positiivinen merkkiaine on positiivinen (B). Myös ohutsuolilymfoomassa CD8-positiivisten solujen osuus on vähäinen (C).

leenjärjestäytyneet ja ne ovat täten monoklonaalisia (Cellier ym. 2000, Daum ym. 2001). Komplisoitumattomassa keliakiassa todetaan usein ruokavaliohoidonkin aikana lisääntyntä gd-positiivisten epiteelinsisäisten lymfosyytien esiintymistä. Tyypin II refraktaarisessa keliakiassa tämä pintamerkkiaine näyttää katoavan. Tätä ilmiötä voidaan siten käyttää diagnostiikassa apuna (Verbeek ym. 2008). Vaikka edellä mainittuja solutyypityksiä käytetään refraktaarisen keliakian diagnostiikassa, ne eivät ole täysin optimaalisia. Esimerkiksi ohutsuolilymfoomapotilailla voidaan todeta ohutsuolen limakalvossa normaalit CD3- ja CD8-positiivisten epiteelinsisäisten lymfosyytien tiheydet. Lisäksi rajanveto tyypin I ja II refraktaarisen keliakian välillä voi olla joskus vaikeaa, koska muutokset saattavat olla läiskittäisiä erityisesti tyypin II taudin alkuvaiheessa. Tästä syystä on tärkeää, että otetaan useita näytteitä tarvittaessa toistetusti. Koska epänormaalit monoklonaaliset epiteelinsisäiset lymfosyytit pystyvät levittäytymään koko ruoansulatuskanavan alueelle ja myös sen ulkopuolelle (ihoon, vereen), gammageenin uudelleenjärjestäytyminen (monoklonaalisuus) voidaan tietyissä tapauksissa todeta myös ihomuutoksesta tai verestä. On hyvä muistaa, että poikkeava lymfosyytipopulaatio voi ilmetä myös lymfosyyttigastriittia tai -koliittia muistuttavana histopatologisena löydöksenä (Verkarre ym. 2003).

TAULUKKO 3. Keliakiassa ja refraktaarisessa keliakiassa syöpään viittaavat oireet ja altistavat tilanteet.

Häilytysoireet
Laihtuminen
Vatsakipu
Suolen tukosoireet
Kuume
Yöhikoilu
Suolistovuoto (ulosteen veritutkimuksen positiivisesta tuloksesta näkyvään vuotoon)

Selittämätön anemia, hypoalbuminemia
Iäkkäällä todettu keliakia, etenkin jos on ollut pitkä diagnostinen viive ja vaikeat oireet
Iäkkäällä (yli 65-vuotiaalla) todettu refraktaarisen keliakia
Aiemmin ollut jaksoja, jolloin potilas ei ole noudattanut gluteenitonta ruokavaliota

Pahanlaatuisuuden pois sulkeminen tärkeää

Laaja-alaiseen suolivaurioon liittyy usein vaikea imeytymishäiriö. Pienentynyt lasko, anemia ja hypoalbuminemia ovat huonoon ennusteeseen viittaavia löydöksiä. Refraktaarista keliakiaa epäiltäessä on syytä selvittää perusteellisesti ohutsuolen limakalvoatrofian laajuus sekä mahdolliset pahanlaatuisen tautiin viittaavat muutokset, kuten kaventumat, haavaumat tai kasvaimet. **TAULUKKOSSA 3** on lueteltu seikkoja, jotka lisäävät pahanlaatuisen taudin todennäköisyyttä. Kapselikamerakuvauksella voidaan tutkia ohutsuolen limakalvon tilaa, mutta kudoksenäytteitä ei pystytä ottamaan (Niemenmaa ym. 2010). Kaksoispalloenteroskopiolla pystytään tutkimaan ohutsuolen limakalvo laaja-alaisesti ja ottamaan tarvittavat kudoksenäytteet mainittuihin merkkiainetutkimuksiin sekä pahanlaatuisten muutosten toteamiseksi (Heine ym. 2006). Kapselitutkimuksen avulla voidaan arvioida, tulisiko kaksoispalloenteroskopia tehdä ylä- vai alateitse. Vatsan alueen tietokone- ja magneettikuvauksissa nähdään mahdolliset suolenseinämän paksuuntumat ja kaventumat, tuumorimaiset muutokset ja imusolmukesuurentumat (Mallant ym. 2007, Van Weyenberg ym. 2011). Kvanttamistutkimuksilla voidaan myös havaita refraktaariselle keliakialle tyypil-

TAULUKKO 4. Komplisoituneessa keliakiassa gluteenittoman ruokavalion lisäksi käytettyjä hoitoja.

Tyypin I refraktaarinen keliakia
Prednisoloni ja atsatiopriini
Budesonidi
Mesalatsiini
Elementaalinen ruokavalio
Infliksimabi (tapausselostuksia)

Tyypin II refraktaarinen keliakia
Kladribiini
Siklosporiini
Budesonidi
Alemtutumabi (tapausselostus)
Pentostatiini (tapausselostus)
Autologinen kantasolusiirto

Sekundaarinen ohutsuolilymfooma, EATL
Onkologiset solunsalpaajahoidot (CHOP ym.)

lisiä muutoksia, kuten mesenteeristen imusomukkeiden ontelomaisia suurentumia sekä pernan kutistuminen ja jopa sen näennäinen häviäminen. Joskus tilanne vaatii vielä laparotomian ennen kuin syövän mahdollisuus on suljettu luotettavasti pois.

Refraktaarisen keliakian hoito

Sairaalahoito on usein tarpeen ravitsemustilan ja kuivumisen korjaamiseksi sekä myös ruokavalion gluteenittomuuden varmistamiseksi. Koska refraktaarinen keliakia on harvinainen, ei kliinisiä satunnaistettuja tutkimuksia lääkähoidosta ole tehty, vaan hoitosuosituksen perustuvat muutaman keskuksen kokemuksiin tai yksittäisiin tapauselostuksiin (TAULUKKO 4). Tämän vuoksi hoitokäytännöt eivät ole olleet kovin yhtenäisiä. Hoitolinjat ovat kuitenkin erilaiset tyyppien I ja II taudeissa.

Kortikosteroidin ja atsatiopriinin yhdistelmää käytetään usein tyyppin I refraktaarisen keliakian hoitona (Mauriño ym. 2002, Goerres ym. 2003, Brar ym. 2007). Sekä prednisoloni että budesonidi ovat osoittautuneet tehokkain oireiden hoidossa ja suolinukan korjaamisessa. Tilanne vaatii usein pitkäaikaista steroidihoitoa, mutta lisäämällä lääkitykseen atsatiopriini kortikosteroidien annoksia voidaan pienentää tai niiden käyttö ajan mittaan jopa lopettaa. Atsatiopriinilla saadaan hyvä kliininen hoitovaste, ja villusatrofia korjaantuu jopa 80 %:lla potilaista. Tutkimusten mukaan kyseisellä hoidolla 96 % potilaista on elossa viiden vuoden kuluttua eikä tauti näytä etenevän tyyppin II refraktaariseksi keliakiaksi tai ohutsuolilymfoomaksi (Al-Toma ym. 2007a). Atsatiopriinin yleiset lyhyt- ja pitkäaikaishaittavaikutukset, kuten luuydinlama, infektiotaltius ja mahdollisesti lisääntynyt lymfoomarisiki, on syytä huomioida.

Myös tyyppin II refraktaarista keliakiaa sairastavista potilaista suuri osa saa kliinisen vasteen kortikosteroidilääkitykseen. Ohutsuolen suolinukka voi korjaantua, mutta solumuutoksiin tai klonalisuuteen hoidolla ei ole vaikutusta. Toistaiseksi lupaavimmat hoitotulokset on saatu kladriibiinilla (Tack ym. 2011). Kliinisen vasteen lisäksi ohutsuolivaurio on kor-

YDINASIA

- ▶ Jos keliakikon ohutsuolen nukka ei parane pitkäaikaisesta ruokavaliosta huolimatta ja jos seerumin endomysium- ja kudostransglutaminaasivasta-ainemääritysten tulokset pysyvät positiivisina, on ensisijaisesti epäiltävä gluteiinia tulevan yhä elimistöön joko vahingossa tai potilaan tietien.
- ▶ Refraktaarisessa keliakiassa on tärkeää erottaa tyypit I ja II, sillä niillä on erilainen taudinkulku, ennuste ja hoito.
- ▶ Tyyppin I ja II refraktaarinen keliakia erotetaan toisistaan ohutsuolen limakalvon kudoksenäytteistä tehtävien lymfosyyttien pintamarkeritutkimusten avulla.
- ▶ Pienentynyt lasko, anemia ja hypoalbuminemia ovat huonoon ennusteeseen viittaavia löydöksiä.
- ▶ Tyyppin II refraktaarisen keliakian hoidossa ei tule käyttää atsatiopriinia.

jaantunut arviolta puolella potilaista ja noin 40 %:lla klonaalinen tulehdussolukko on vähentynyt tällä lääkityksellä. Myös autologista kantasolusiirtoa on yritetty tyyppin II taudin hoidoksi (Al-Toma ym. 2007b). Millään lääkellä tai hoidolla ei kuitenkaan ole voitu estää lymfooman kehittymistä. Hoitoyrityksistä huolimatta tyyppin II refraktaarisen keliakian ennuste on huono ja viiden vuoden kuluttua vain 44–58 % potilaista on elossa (Al-Toma ym. 2007a, Malamut ym. 2009). Uusia hoitomuotoja tutkitaan, ja alustavat tulokset humanisoidulla IL-15-vasta-aineella ovat olleet lupaavia. On tärkeää huomata, että tyyppin II refraktaarisessa keliakiassa atsatiopriinin käyttö on jopa haitallista, joten sitä ei tule käyttää tässä tautityypissä.

Refraktaarisessa keliakiassa leikkaushoidon mahdollisuudet rajoittuvat lähinnä suolen puhkeaman, suolitukoksen ja massiivisen suolistoverenvuodon tapaisten komplikaatioiden hallintaan (Rubio-Tapia ja Murray 2010). Mikäli ohutsuolen limakalvon haavaumat ra-

joittuvat pienelle alueelle, voidaan paikallista ohutsuoliresktiota harkita.

Lymfooman hoito

Mikäli tilanne on edennyt ohutsuolilymfoomaan asti, käytetään onkologisia hoitoja. Usein käytetyistä CHOP-solunsalpaajakuu-reista huolimatta taudin ennuste on huono ja viiden vuoden kuluttua vain 10–20 % potilasta on elossa (Daum ym. 2003, Al-Toma ym. 2007a). Hoitoon yhdistetyllä autologisella kantasolusiirrolla ei ole onnistuttu parantamaan ennustetta. Usein rajanveto tyypin II refraktaarisen keliakian ja lymfooman välillä on vaikeaa, jos tuumoreita ei todeta.

Pysyvä villusatrofia ilman oireita

Refraktaarisen keliakian määritelmään kuuluu, että potilailla on ohutsuolen limakalvovaurion lisäksi usein vaikeitakin oireita tiukasta gluteenittomasta ruokavaliosta huolimatta. Osa keliakiapotilaista saa hyvän kliinisen vasteen ruokavalioon ja oireet lakkaavat, mutta ohutsuolen limakalvovaurio ei kuitenkaan korjaannu (Kaukinen ym. 2007). Alussa näennäisesti rauhallisesta kliinisestä taudinkuvasta huolimatta seurannassa sairaus voi ajan myötä pahentua ja osalle potilaista kehittyy klassiseen refraktaariseen keliakiaan sopivia vatsaoireita. Jos oireettomalla potilaalla todetaan tyypin II histologinen diagnoosi, on löydös hyvä varmistaa uusintanäytteistä. Potilasta on myös seurattava lymfooman kehittymisen varalta. Mikäli keliakiakon ohutsuolen limakalvo ei korjaannu gluteenittomalla ruokavaliolla, vaatii tilanne aina lisäselvittelyä ja seuranta oireista riippumatta.

Jatkuvat suolioireet ilman villusatrofiaa

Osalla keliakikoista ohutsuolen suolinukka korjaantuu hyvin ja keliakiavasta-ainepitoisuudet normalistuvat gluteenittomalla ruokavaliolla, mutta erilaisia vatsa- ja yleisoireita esiintyy edelleen hoidon aloittamisen jälkeen.

950 Tällainen tilanne viittaa enemmänkin muuhun

syyn kuin keliakian aktivoitumiseen. Jatkuvien vatsaoireiden taustalla voi olla toinen, keliakiasta riippumaton suolistoa alueen sairaus, kuten laktoosi-intoleranssi, Crohnin tauti tai haavainen paksusuolitulehdus (Kaukinen ym. 2010). Oireiden syytä tulee selvittää samoin lääketieteellisin perustein kuin keneltä tahansa. Gluteenittoman ruokavalion kuitupitoisuus jää usein vähäiseksi, mikä voi osaltaan pahentaa toiminnallisia suolioireita. Toisaalta oireet saattavat johtua myös samanaikaisesti esiintyvistä keliakiaan liittyvästä autoimmuunitaudista, kuten kilpirauhasen vajaa- tai liika-toiminnasta tai mikroskooppisesta koliitista.

Lopuksi

Kokonaisuudessaan keliakian hoitotulokset ovat nykyisin erinomaiset; vain pieni osa keliakioista ei reagoi tiukkaan gluteenittomaan ruokavalioon. Tyypin I refraktaarisessa keliakiassa ennuste on hyvä, mutta tyypin II sairaus, jossa suolen limakalvolla todetaan poikkeava tulehdussolupopulaatio, etenee usein hoitoyrityksistä huolimatta vakaviin komplikaatioihin, kuten ohutsuolilymfoomaan. Refraktaarisen keliakian harvinaisuuden takia tutkimus- ja hoitolinjat ovat vakiintumattomat ja epäyhtenäiset. Tilanteen parantamiseksi aloitetaan lähiaikoina maan kattava selvitys refraktaarisen keliakian esiintymisestä ja taudinkuvasta. ■

KATRI KAUKINEN, dosentti, erikoislääkäri
Tampereen yliopisto, lääketieteen yksikkö,
gastroenterologian vastuualue
ja TAYS

TUIRE ILUS, LL, erikoislääkäri
TAYS, gastroenterologian vastuualue

MARTINE VORNANEN, LL, erikoislääkäri
Fimlab, TAYS, patologian vastuualue

PEKKA COLLIN, dosentti, ylilääkäri,
TAYS, gastroenterologian vastuualue

SIDONNAISUDET

Katri Kaukinen ja Pekka Collin: Asiantuntijapalkkio (Keliakialiitto ry)

Tuire Ilus: Koulutus-/kongressikuluja yrityksen tuella (Abbott, Tillotts)

Martine Vornanen: Luentopalkkio (Roche, Amgen, Lilly)

KIRJALLISUUTTA

- Al-Toma A, Verbeek WH, Hadithi M, ym. Survival in refractory coeliac disease and enteropathy-associated T-cell lymphoma: respective evaluation of single-centre experience. *Gut* 2007(a);56:1373–8.
- Al-Toma A, Visser OJ, van Roesse HM. Autologous hematopoietic stem cell transplantation in refractory coeliac disease with aberrant T cells. *Blood* 2007(b);109:2243–9.
- Brar P, Lee S, Lewis S, ym. Budesonide in the treatment of refractory coeliac disease. *Am J Gastroenterol* 2007;102:2265–9.
- Cellier C, Delabesse E, Helmer C, ym. Refractory sprue, coeliac disease, and enteropathy-associated T-cell lymphoma. *Lancet* 2000;356:203–8.
- Collin P, Mäki M, Kaukinen K. Complete small intestine mucosal recovery is obtainable in the treatment of coeliac disease. *Gastrointest Endosc* 2004;59:158–9.
- Daum S, Ullrich R, Heise W, ym. Intestinal non-Hodgkin's lymphoma: a multi-center prospective clinical study from the German Study Group on Intestinal non-Hodgkin's Lymphoma. *J Clin Oncol* 2003;21:2740–6.
- Daum S, Weiss D, Hummel M, ym. Frequency of clonal intraepithelial T lymphocyte proliferations in enteropathy-type intestinal T cell lymphoma, coeliac disease, and refractory sprue. *Gut* 2001;49:804–12.
- Di Sabatino, Rosado MM, Cazzola P, ym. Splenic hypofunction and the spectrum of autoimmune and malignant complications in coeliac disease. *Clin Gastroenterol Hepatol* 2006;4:179–86.
- Farstad IN, Johansen FE, Vlatkovic L. Heterogeneity of intraepithelial lymphocytes in refractory sprue: potential implications of CD30 expression. *Gut* 2002;51:372–8.
- Goerres MS, Meijer JW, Wahab PJ, ym. Azathioprine and prednisone combination therapy in refractory coeliac disease. *Aliment Pharmacol Ther* 2003;18:487–94.
- Heine GD, Hadithi M, Groenen MJ, ym. Double-balloon enteroscopy: indications, diagnostic yield, and complications in a series of 275 patients with suspected small-bowel disease. *Endoscopy* 2006;38:42–8.
- Kaukinen K, Collin P, Mäki M. Keliakia – diagnostinen ja hoidollinen haaste. *Duodecim* 2010;126:245–54.
- Kaukinen K, Peräaho M, Lindfors K, ym. Persistent small bowel mucosal villous atrophy without symptoms in coeliac disease. *Aliment Pharmacol Ther* 2007;25:1237–45.
- Koskinen O, Lindfors K, Collin P, ym. Intestinal transglutaminase 2 specific antibody deposits in non-responsive coeliac disease. *Dig Liver Dis* 2010;42:692–7.
- Leffler DA, Dennis M, Hyett B, ym. Etiologies and predictors of diagnosis in nonresponsive coeliac disease. *Clin Gastroenterol Hepatol* 2007;5:445–50.
- Lohi S, Mustalahti K, Kaukinen K, ym. Increasing prevalence of coeliac disease over time. *Aliment Pharmacol Ther* 2007;26:1217–25.
- Malamut G, Afchain P, Verkarre V, ym. Presentation and long-term follow-up of refractory coeliac disease: comparison of type I with type II. *Gastroenterology* 2009;136:81–90.
- Mallant M, Hadithi M, Al-Toma AB, ym. Abdominal computed tomography in refractory coeliac disease and enteropathy associated T-cell lymphoma. *World J Gastroenterol* 2007;13:1696–700.
- Mauriño E, Niveloni S, Cheriñavsky A, ym. Azathioprine in refractory sprue: results from a prospective, open-label study. *Am J Gastroenterol* 2002;97:2595–602.
- Mubarak A, Oudshoorn JH, Kneepkens CM, ym. A child with refractory coeliac disease. *J Pediatr Gastroenterol Nutr* 2011;53:216–8.
- Niemenmaa H, Mäkelä T, Jussila A, ym. The diagnostic value of video capsule endoscopy. *Eur J Intern Med* 2010;21:383–5.
- Patey-Mariaud de Serre N, Cellier C, Jabri B, ym. Distinction between coeliac disease and refractory sprue: a simple immunohistochemical method. *Histopathology* 2000;37:70–7.
- Roshan B, Leffler DA, Jamma S, ym. The incidence and clinical spectrum of refractory coeliac disease in a North American Referral Center. *Am J Gastroenterol* 2011;106:923–8.
- Rubio-Tabia A, Murray JA. Classification and management of refractory coeliac disease. *Gut* 2010;59:547–57.
- Salmi TT, Collin P, Korponay-Szabo I, ym. Endomysial antibody-negative coeliac disease: clinical characteristics and intestinal autoantibody deposits. *Gut* 2006;55:1746–53.
- Tack GJ, Verbeek WH, Al-Toma A, ym. Evaluation of Cladribine treatment in refractory coeliac disease type II. *World J Gastroenterol* 2011;17:506–13.
- Wahab PJ, Meijer JW, Mulder CJ. Histologic follow-up of people with coeliac disease on a gluten-free diet: slow and incomplete recovery. *Am J Clin Pathol* 2002;118:459–63.
- Van Weyenberg SJ, Meijerink MR, Jacobs MA, ym. MR enteroclysis in refractory coeliac disease: proposal and validation of a severity scoring system. *Radiology* 2011;259:151–61.
- Verbeek WH, von Blomberg BM, Scholten PE, ym. The presence of small intestinal intraepithelial gamma/delta T-lymphocytes is inversely correlated with lymphoma development in refractory coeliac disease. *Am J Gastroenterol* 2008;103:3152–8.
- Verkarre V, Asnafi V, Lecomte T, ym. Refractory coeliac sprue is a diffuse gastrointestinal disease. *Gut* 2003;52:205–11.

Summary

When gluten-free diet does not cure coeliac disease

Dietary deviations and continuous usage of gluten even in small amounts are the most common causes of poor treatment response for coeliac disease. In rare refractory coeliac disease symptoms and small bowel mucosal morphological damage do not heal despite a strict diet. In such cases it is important to distinguish between type I and II refractory coeliac disease by using small bowel lymphocyte markers and clonality of inflammatory cells. Increased risk of small intestinal lymphoma is especially associated with type II disease, which has a poorer prognosis. Type I is often treated with corticosteroids and azathioprine.