



UNIVERSITY OF TAMPERE

This document has been downloaded from
Tampub – The Institutional Repository of University of Tampere

Publisher's version

Authors: Eskola Vesa, Jäntti Ville, Erksson Kai
Name of article: Vastasyntyneiden kohtausoireet
Year of publication: 2010
Name of journal: Duodecim
Volume: 126
Number of issue: 22
Pages: 2610-2617
ISSN: 0012-7183
Discipline: Medical and Health sciences / Gynaecology and paediatrics
Language: fi
School/Other Unit: School of Medicine

URL:

http://www.duodecimlehti.fi/web/guest/arkisto?p_p_id=dlehtihaku_view_article_WAR_dlehtihaku&p_p_action=1&p_p_state=maximized&p_p_mode=view&dlehtihaku_view_article_WAR_dlehtihaku_spaga=%2Fportlet_action%2Fdlehtihakuartikkeli%2Fviewarticle%2Faction&dlehtihaku_view_article_WAR_dlehtihaku_tunnus=duo99199&dlehtihaku_view_article_WAR_dlehtihaku_p_frompage=haku&dlehtihaku_view_article_WAR_dlehtihaku_hakusana=Vastasyntyneiden+kohtausoireet

URN: <http://urn.fi/urn:nbn:uta-3-777>

All material supplied via TamPub is protected by copyright and other intellectual property rights, and duplication or sale of all part of any of the repository collections is not permitted, except that material may be duplicated by you for your research use or educational purposes in electronic or print form. You must obtain permission for any other use. Electronic or print copies may not be offered, whether for sale or otherwise to anyone who is not an authorized user.

Vastasyntyneiden kohtausoireet

Vastasyntyneiden kohtausoireet ovat yleisiä. Ne voivat olla neurologinen hätätilanne tai ei-epileptinen, harmiton oire. Nykyisillä tutkimusmenetelmillä päästään yhä tarkempaan diagnostiikkaan. Kohtausoireiden yksityiskohtainen kuvaus ja niiden yhteys EEG:n poikkeavuuksiin ovat diagnostiikan kulmakiviä. Hoito on kehittynyt hitaasti, mutta uudemmat epilepsialääkkeet voivat tulevaisuudessa auttaa. Toistaiseksi näyttöön perustuvia tutkimustuloksia ei ole, ja lisäksi tiedot uusien lääkkeiden pitkäaikaisvaikutuksista puuttuvat. Entistä tärkeämmäksi on tullut kohtausoireiden erotusdiagnostiikka.

Vastasyntyneisyyskaudella (alle neljän viikon iässä) ilmenevät kohtausoireet ovat ongelmallisia diagnostiikan ja hoidon kannalta. Epileptisten kohtausten taustalla on usein vakava keskushermoston tauti. Tärkeätä on tilanteen nopea arviointi, diagnoosin teko ja hoidon aloitus. Kohtaukset vaikuttavat haitallisesti hermoston kehitykseen, kognitioon ja käyttäytymiseen ja lisäävät epilepsian kehittymisen riskiä (Levene 2002). Lasten epilepsian Käypä hoito -suosituksessa vastasyntyneiden kohtaukset on rajattu pois, koska niiden etiologia, ennuste ja hoito ovat erilaisia kuin muissa ikäryhmissä (Lasten epilepsiat ja kuume-kouristukset: Käypä hoito -suositus 2007).

Vastasyntyneen ikä on tärkeä seikka kohtausoireen etiologiaa etsittäessä. Ensimmäisenä elinvuorokautena kohtauksia voi aiheuttaa hypoglykemia, hypokalsemia tai hypoksisiskeeminen enkefalopatia. Kahden ja kolmen vuorokauden iässä meningiitti, lääkevieroituseireet, aivoverenvuodot tai fokaaliset iskeemiset vauriot voivat laukaista kohtauksen.

2610 Yli viiden vuorokauden iässä taustalla voi olla

hypokalsemia, TORCH-infektio (toksoplasmoosi, vihurirokko, sytomegalovirusinfektio tai herpes simplex) tai keskushermoston rakenteen poikkeavuus. Suurin osa vastasyntyneisyyskauden kohtauksista aiheutuu hypoksisiskeemisestä enkefalopatiasta, infarktista tai aivoverenvuodosta (Ronen ym. 1999, Rennie ja Boylan 2003, Mizrahi ja Watanabe 2005, Silverstein ja Jensen 2007).

Vastasyntyneisyyskaudella kohtausoireiden esiintyvyys on suurempi kuin missään muussa iässä. Epileptisten kohtausten esiintyvyys vastasyntyneisyyskaudella on täysiaikaisina syntyneillä noin 2/1000 ja enneaikaisilla (ennen 37. raskausviikkoa syntyneillä) noin 11/1000. Alle 2500 g:n syntymäpainoisilla esiintyvyys on noin 14/1000. Kohtausoireiden esiintyvyys kaikilla vastasyntyneillä on noin 2,6/1000 (Evans ja Levene 1998, Ronen ym. 1999, Glass ym. 2009a).

Kohtausten patofysiologia

Vastasyntyneen aivojen herkkyys kohtauksille on suurempi kuin myöhemmällä iällä. Glutamaattireseptoreja on niin ikään enemmän, sillä ne ovat tärkeitä aivojen plastisuuden kannalta. Reseptorien erot vaikuttavat siten, että vaste esimerkiksi GABA_A-kanavan avautumisessa on vastasyntyneellä eksitatorinen, kun se kehittyneemmässä aivokudoksessa on inhibitorinen. Bentsodiatsepiinit ja fenobarbitaali vaikuttavat sitoutumalla GABA_A-reseptoreihin, joten tämä voi selittää niiden tehottomuuden vastasyntyneillä (Rennie ja Boylan 2007, Silverstein ja Jensen 2007).

Vastasyntyneen lapsen kohtauksen taustalla on monia tekijöitä (**TAULUKKO 1**). Mitä vakavampi neurologinen tapahtuma on, sitä nopeammin oireet ilmaantuvat. Riskitekijöitä ovat yli 40-vuotias ensisynnyttäjä,

diabeetikkoäiti, synnytyksen yhteydessä esiintyvä kuume, infektio tai synnytys 42. raskausviikolla tai myöhemmin (Glass ym. 2009a). Perinataalinen hapenpuute on yleisin syy kouristukseen. Hypoksis-iskeeminen enkefalopatia on etiologisenä tekijänä noin 40 %:ssa tapauksista (Ronen ym. 1999, Rennie ja Boylan 2003, Mizrahi ja Watanabe 2005, Tekgul ym. 2006, Silverstein ja Jensen 2007).

Myös aivoverenvuotojen seurauksena voi syntyä kouristuksia. Subduraalivuodossa tyypillisiä piirteitä ovat fokaaliset kouristukset ja paikalliset oireet. Subaraknoidaalivuodossa kouristus ilmenee useimmiten toisena elinpäivänä. Periventrikulaarisen ja kammionsisäisen vuodon koko vaikuttaa kouristuksen laatuun (Ronen ym. 1999, Rennie ja Boylan 2003, Tekgul ym. 2006, Silverstein ja Jensen 2007).

Bakteeri- tai virusinfektiot aiheuttavat kouristuksista runsaat kymmenen prosenttia. Infektioanamneesia selvittäessä on huomioitava raskaudenaikaiset tekijät (Ronen ym. 1999, Rennie ja Boylan 2003, Tekgul ym. 2006, Silverstein ja Jensen 2007).

Aineenvaihdunnalliset syyt ja aivojen rakennepoikkeavuudet aiheuttavat kummatkin kohtauksista vajaat kymmenen prosenttia. Hypoglykemia, hypokalsemia, hypomagnesemia sekä hypo- ja hypernatremia voivat altistaa kohtausoireelle. Samoin aineenvaihduntasairaudet, kuten pyridoksiiniin tai pyridoksaalifosfaatin metaboliaan liittyvät taudit, voivat johtaa toistuviin kohtauksiin (Ronen ym. 1999, Rennie ja Boylan 2003, Gospe 2006, Tekgul ym. 2006, Silverstein ja Jensen 2007). Äidin käyttämien lääkkeiden, huumeiden tai alkoholin aiheuttamat vieroitusoireet laskevat kouristuskynnystä (Evans ja Levene 1998).

Kohtaus- ja epilepsiatyypit

Vastasyntyneillä esiintyvät epileptiset kohtaukset ovat erilaisia kuin vanhemmilla lapsilla. Taustalla lienevät kehitykselliset, neuroanatomiset ja fysiologiset syyt. Vastasyntyneillä on kuvattu useita kohtaus- ja epilepsiatyyppejä (**TAULUKKO 2**) (Mizrahi ja Watanabe 2005). Diagnostiikassa keskeistä on kohtausoireiden kliininen havainnointi: raajojen, vartalon ja

TAULUKKO 1. Vastasyntyneiden kouristuskohtausten etiologisia tekijöitä (mukailtu Ronenin ym. (1999) ja Tekgulin ym. (2006) artikkeleista).

Diagnosi	Osuus kaikista kohtauksista (%)
Hypoksis-iskeeminen enkefalopatia	40
Aivoverenkierron häiriöt	26
Intraventrikulaariset vuodot	
Subduraaliset vuodot	
Subaraknoidaaliset vuodot	
Intraparenkymaaliset vuodot	
Valtimo- tai laskimoperäinen iskemia	
Trauma	
Infektiot	12
Bakteerimeningiitti tai -ventrikuliitti	
Virusmeningiitti tai -enkefaliitti	
Intrauteriiniset infektiot (TORCH)	
Septikemia	
Aineenvaihdunnan häiriöt	7
Hypoglykemia	
Hypokalsemia tai hypomagnesemia	
Hypo- tai hypernatremia	
Harvinaiset metaboliset taudit	
Aivojen rakennepoikkeavuus tai kehityshäiriö	7
Muut syyt	8

kasvojen alueen motoriset oireet, niiden etenemisjärjestys, kesto ja toistuvuus. EEG on diagnostiikassa välttämätön apuväline, ja etiologian selvittämiseksi tarvitaan mm. kuvantamistutkimuksia.

Epileptisistä kohtauksista fokaaliset klooniset oireet ovat tavallisimpia täysiaikaisilla vastasyntyneillä. Ne ovat tietyn lihasryhmän toistuvia ja rytmisiä nykinöitä, jotka eivät lopu liikettä rajoittamalla. Niillä on ajallinen yhteys EEG:n poikkeavuuteen. Fokaaliset tooniset kohtaukset ovat harvinaisempia kuin klooniset. Niitä esiintyy useammin ennenaikaisesti syntyneillä. Toonisia kohtauksia esiintyy vartalossa ja raajoissa. Ne ovat usein epäsymmetrisiä raajojen jäykistymisiä, joihin voi liittyä esimerkiksi katseen deviointi. Kohtaukseen liittyy ajallisesti EEG:n paikallinen poikkeavuus (Mizrahi ym. 2008).

Myoklonisia kohtauksia ilmenee sekä ennenaikaisilla että täysiaikaisilla vastasyntyneillä. Ne voivat olla epileptisiä, aivojen vakavaan

TAULUKKO 2. Vastasyntyneiden kohtaus- ja epilepsiatyypit.

Kohtaus- tai epilepsiatyyppi	EEG-löydös	Kuvaus
Yleistyneet motoriset kohtaukset	–	Ei-epileptisiä, reflektorisia reaktioita: suun tai kielen liikkeet, nieleskely, imeminen, satunnaiset silmien liikkeet, tuijottelu, polkevat tai kiertävät raajaliikkeet Stimuloitavissa ärsykkeellä ja lopetettavissa asennon muutoksilla
Hyvänlaatuiset (ei-familiaaliset) neonataaliset kohtaukset (BNS)	+	Ei-epileptisiä Kohtauksista 97 % ilmenee 4–6 päivän aikana synnytyksen jälkeen
Myokloniset kohtaukset	+/-	Epileptisiä tai ei-epileptisiä Voivat olla stimuloitavissa
Fokaaliset klooniset kohtaukset	+	Epileptisiä Eivät lopu liikettä rajoittamalla, hitaampia ja rytmisempiä kuin vapina, etenkin täysiaikaisilla
Fokaaliset tooniset kohtaukset	+	Epileptisiä Eivät ole stimuloitavissa, etenkin ennenaikaisilla
Paikalliskluisiin, usein symptomaattisiin epilepsioihin liittyvät kohtaukset, esim. hypomotoriset	+	Epileptisiä Kohtauksenaikainen EEG-löydös on useimmiten diagnostinen (paikalliskluinen, yleistynyt purkaus)
Epileptiset spasmit	+	Epileptisiä mutta harvinaisia vastasyntyneillä
Hyvänlaatuiset familiaaliset neonataalikohtaukset (BFNS)	+	Epileptisiä Sukuhistoria positiivinen, osalla taustalla kaliumkanava-geenien poikkeavuudet Ennuste hyvä
Varhainen infantiili epileptinen enkefalopatia	+	Erittäin huonoennusteinen Liittyy usein aivojen rakennepoikkeavuuksiin
Varhainen myokloninen enkefalopatia	+	Erittäin huonoennusteinen Taustalla usein mm. aineenvaihduntasairauksia

+ = poikkeava, – = normaali

toimintahäiriöön liittyviä tai vaarattomia, esimerkiksi nukahtamiseen liittyviä ei-epileptisiä ilmiöitä, joita esiintyy kaikenikäisillä vastasyntyneillä. Myoklonioille ovat tyypillisiä yksittäiset tai toistuvat lyhyet lihasnykäykset, joita esiintyy useimmiten yläraajojen koukistajalihaksissa. Kloonisesta kohtauksesta ne erottaa lihasnykäysten epäsäännöllisyys. Myokloniat voivat olla fokaalisia tai yleistyneitä. Oireiden yhteys EEG:n poikkeavuuksiin vaihtelee, koska osa syntyy kortikaalisella mekanismilla ja osa alemmissa aivorakenteissa.

Epileptisiä spasmeja esiintyy vastasyntyneillä, vaikka valtaosa niistä alkaakin vasta 4–7 kuukauden iässä. Spasmi on raajojen lihasten hetkellinen jäykistyminen (1–2 sekunniksi; useimmiten yläraajat ojentuvat ja alaraajat

koukistuvat). Spasmit esiintyvät usein sarjoissa etenkin nukahtamis- ja heräämisvaiheissa. EEG:ssä spasmiin liittyy yleistynyt, korkea-amplitudinen hidaskohtaus tai nopean toiminnan purkaus ja sen jälkeinen aktiivisuuden vaimenema (Gaily 2009). Spasmi muistuttava säpsähdys voi olla normaali uni-ilmiö, ja näiden ilmiöiden erottaminen vaatii kokemusta.

Hypomotorisissa kohtauksissa ei ole selvästi erotettavia kloonisia, toonisia tai myoklonisia motorisia oireita. Ainoa oire voi olla spontaanin liikehännän loppuminen. Ilme, ihonväri ja hengitys saattavat muuttua. Joskus kohtaus huomataan vasta apneasta. Kohtauksenaikainen EEG on useimmiten diagnostinen (Gaily 2009).

Ei-epileptisiä motorisia ilmiöitä ovat mm. molemminpuoliset tooniset motoriset kohtaukset. Ne ovat symmetrisiä vartaloli hasten tai raajojen ojentaja- tai koukistajali hasten jäykistymisenä ilmeneviä lyhyitä kohtauksia, jotka kestävät pidempään kuin spasmit. Ne voivat provosoitua ulkoisesta ärsykkeestä ja loppua lapsen asentoa muutettaessa tai raajasta kiinni pidettäessä. Ei-epileptisiä ovat myös soutavat ja polkevat raajojen liikkeet sekä satunnaiset pyörivät silmänliikkeet ja suun, poskien ja kielen imevät ja pureskelevät liikkeet (Mizrahi ym. 2008).

Vastasyntyneisyyskaudella alkavat epileptiset kohtaukset voivat liittyä paikallisalkuisiin, usein symptomaattisiin epilepsioihin tai epileptisiin oireyhtymiin (International League Against Epilepsy, ILAE, www.ilae.org). Vastasyntyneen hyvänlaatuiset familiaaliset kohtaukset (BFNS) alkavat usein toisena tai kolmantena elinvuorokautena toonisella jäykistymisellä, joita seuraa silmien ja kasvojen klooninen nykinä. Kohtausten kesto on noin minuutti. Niihin liittyy EEG:ssä paikallinen purkaus. Lapsen neurologinen status on normaali. Suvussa esiintyy usein vastaavia oireita, ja osalla etiologiaksi on osoittautunut kaliumkanavageenien (KCNQ2) poikkeavuus. Pitkäaikaista lääkehoitoa ei tarvita. Ennuste on hyvä. Oireyhtymään liittyy suurempi kuumekouristusten ja yksittäisten epileptiskohtausten riski myöhemmin elämässä (Plouin 2008).

Hyvänlaatuiset ei-familiaaliset neonataaliset kohtaukset (BNS) alkavat useimmiten viidentenä elinvuorokautena. Lapsi on tällöin neurologisesti normaali, mutta toistuvat klooniset kohtaukset, joihin voi liittyä apnea, saattavat pitkittyä. Ennuste on hyvä, vaikka EEG:ssä onkin usein poikkeavuuksia. Tämä oireyhtymä ei esiinny suvuittain (Plouin 2008), eikä sitä määritellä ILAE:n nykyisessä luokituksessa epileptiseksi.

Vastasyntyneisyyskaudella alkavista epileptisistä oireyhtymistä huonoennusteisia ovat varhainen infantiili epileptinen enkefalopatia (Ohtaharan oireyhtymä) ja varhainen myokloninen enkefalopatia. Ohtaharan oireyhtymässä epileptiset kohtaukset alkavat valtaosalla kymmenen päivän ikään mennessä. Yleisin

TAULUKKO 3. Vastasyntyneen kouristuskohtausoireiden diagnostiikka.

Esitietojen huolellinen kartoitus
Kliiniset löydökset
Kohtausten kliiniset piirteet
Laboratoriokokeet
Perustutkimukset
Veriviljely + likvori (tapauskohtainen harkinta)
Virus- ja bakteerinäytteet
Aineenvaihduntatautia epäiltäessä kohdistetut erityistutkimukset
Varanäytteet
Kuvantamistutkimukset
Aivojen kaikukuvaus
Aivojen magneettikuvaus
Aivosähkökäyrä
Pitkäaikais-EEG
Video-EEG
Amplitudi-integroitu EEG (aEEG)

kohtaustyyppi ovat tooniset spasmit. Osalla potilaista on aivoissa rakennepoikkeavuuksia. Varhainen myokloninen enkefalopatia on erittäin harvinainen epilepsiaoireyhtymä. Kohtaukset ovat siinä pääosin myoklonisia, ja niiden lisäksi voi esiintyä muita kohtaustyyppisiä, kuten fokaalisia kohtauksia ja toonisia spasmeja. Molemmissa oireyhtymissä EEG:ssä on purskevaimentuma (Aicardi ja Ohtahara 2005).

Diagnoosi

Diagnoosi perustuu esitietoihin, kliinisiin löydöksiin ja **TAULUKOSSA 3** mainittujen tutkimusten tuloksiin. Perheestä on selvitettävissä esimerkiksi aineenvaihdunnan häiriöihin, raskauteen ja synnytykseen liittyviä tietoja. Kohtauskuvaukseen liittyvät tiedot kohtauksen alkamisesta, kestosta, oireista, tajunnan tasosta ja toipumisesta.

Yleisen kliinisen tutkimuksen lisäksi on arvioitava tajunnan taso, ärtyneisyys, jänteisyys, heijasteet sekä motorinen ja aivohermojen toiminta. Aukile ja silmien liikkeet on tutkittava. Laboratoriokokein on selvitettävä metaboliset syyt, infektioihin liittyvät tekijät ja intoksikaation tai vieroitusoireiden aiheuttajat. Perustutkimuksia ovat verenkuva, CRP:n, verenglu-

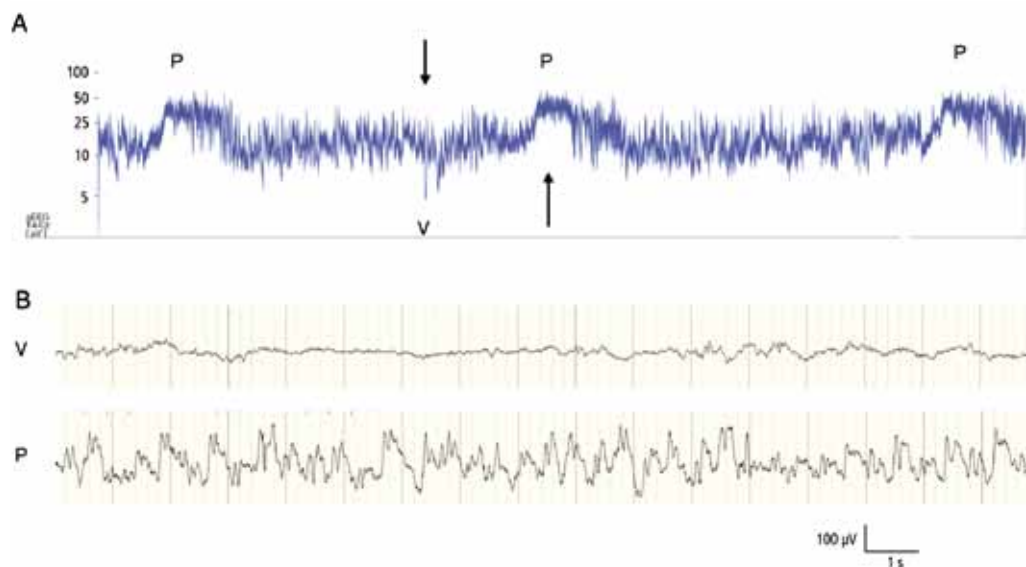
koosin, kalsiumin, kaliumin, natriumin, urean, magnesiumin määritykset ja verikaasuanalyysi. Infektiota epäiltäessä on otettava veriviljely- ja likvorinäyte. Tapauskohtaisesti tehdään täydentäviä tutkimuksia.

Aineenvaihduntahäiriöihin liittyviä tutkimuksia harkitaan tilanteen mukaan. Hoito ei saa viivästyä vastauksia odotellessa. Veren ammoniakki- ja laktaattipitoisuus on määritettävä. Virtsan orgaaniset hapot, aminohapot ja plasman aminohapot ovat niin ikään oleellisia tutkimuskohteita. Tärkeitä ovat myös muut seulontatutkimukset (tandemmassaspektrometria, jolla seulotaan aineenvaihduntaiteja). Lisäksi kannattaa ottaa varanäytteitä jatkoanalyysijä varten.

Kuvantamistutkimuksista helpoiten saatavissa on aivojen kaikukuvaus, jolla selvitetään mm. mahdolliset verenvuodot ja kammioiden tila. Aivojen magneettikuvauksessa saadaan tietoa infarkteista, verenvuodoista ja rakenteellisista poikkeavuuksista. Aivojen

magneettikuvaus on ensisijainen kuvantamistutkimus selvittäessä kohtausoireen etiologiaa, ellei ongelma selviä kaikukuvauksessa.

Tärkeätä on saada EEG-rekisteröinti kohtauksen aikana. Tulosten tulkintaa vaikeuttaa se, että kliinisiin oireisiin ei aina liity EEG-muutosta ja päinvastoin. Vain kolmasosa EEG:ssä todetuista kohtauksista on todettavissa kliinisten oireiden perusteella (Murray ym. 2008), mutta näiden subkliinistenkin kohtauksen hoito vaikuttaa hyödylliseltä (van Rooij ym. 2010). Jos EEG:tä ei saada rekisteröityä, on hoito aloitettava kiireellisenä kliinisen kuvan ja muiden tutkimusten perusteella. EEG:n arvioinnissa ovat tärkeitä yleismuutokset: vastaako EEG ikää ja ovatko vireyden vaihtelut normaaleja. EEG:n seurannassa on kuvattava kohtausoireet. Samalla rekisteröidään EEG:n lisäksi EKG, EMG, liikkeet, hengitys ja videokuva (video-EEG). Erilaiset tiiviit esitysmuodot auttavat arvioimaan purkauksia, vireyden vaihtelua ja patologista vai-



KUVA. Amplitudi-integroitu EEG (aEEG). Vuorokauden ikäiseltä tytöltä tehty puolen tunnin rekisteröinti, jonka aikana esiintyi kolme purkausta oikealla temporaalialueella elektrodin T4 kohdalla. **A)** aEEG, jossa on tiiviissä muodossa amplitudivaihtelu koko rekisteröinnin ajalta. **B)** tavanomainen EEG käyrä kohdasta P, jossa näkyy terävämuotoista suuriamplitudista purkaustoimintaa sekä kohdasta V, jossa näkyy matala-amplitudista, vaimaata toimintaa. Kuvassa A purkaustoiminta, jossa EEG:n amplitudi nousee yli 200 µV:n, nostaa aEEG-käyrää, kun taas vaimentuma, jonka aikana EEG:n amplitudi laskee jopa alle 5 µV:n, laskee sitä. Kuvan B EEG otokset kytkennästä T4–Cz, rekisteröintikaista 0,5–70 Hz. Kuvan A EEG-signaali myös kytkennästä T4–Cz, mutta se on muokattu niin, että se osoittaa EEG:n amplitudin.

meutta. Esimerkiksi ns. amplitudi-integroitu EEG (aEEG) on hyödyllinen, ja lasta hoitavat oppivat tunnistamaan siitä mm. purkauksellisen EEG-toiminnan (KUVA). aEEG on tullut suosituksi helppokäyttöisyyden vuoksi. Siinä käytetään vähemmän elektrodeja kuin diagnostisessa tutkimuksessa. Se ei ole yhtä tarkka havaitsemaan epileptisiä kohtauksia kuin monikanavainen EEG.

Hoito

Jos kouristuksen taustalla olevan syyn korjaus on mahdollista, se olisi tehtävä nopeasti, jotta hoito olisi menestyksellistä ja lisäongelmilta välttyttäisiin. Selkeän korjattavan syyn puuttuessa joudutaan käyttämään epilepsia- ja kohtauslääkkeitä.

Fenobarbitaali on ollut vuosikymmeniä ensisijaislääkkeenä. Painterin ym. (1999) tutkimuksessa sillä saatiin kohtaus loppumaan noin 43 %:lla potilaista, fenytoiinilla 45 %:lla. Fenobarbitaalilla on havaittu olevan pitkäaikaiskäytössä haittavaikutuksia aivojen kehitykseen, ja fenytoiiniin liittyy hypotensio- ja rytmihäiriötaipumusta (Rennie ja Boylan 2003).

Diatsepaamia käytetään hoidossa vähemmän. Sillä on pitkä puoliintumisaika ja sen kertyminen aiheuttaa hengityslamaa. Loratsepaami on melko tehokas ja turvallinen vaihtoehto. Julkaisuja sen käytöstä vastasyntyneillä on vähän, ja sekin saattaa aiheuttaa hengitysvajausa. Midatsolaamia käytetään turvallisesti hengityskoneessa olevien vastasyntyneiden sedaatioon. Sen käytöstä vastasyntyneiden kouristusten hoidossa ei ole laajaa kokemusta. Se on hyödyllinen lisälääke, jos fenobarbitaaliin tai fenytoiiniin ei ole tullut vastetta (Castro ym. 2005). Klonatsepaamilla on pitkä puoliintumisaika, mutta ongelmina ovat syljen ja keuhkoputkieritteiden lisääntyminen (Rennie ja Boylan 2003).

Vastasyntyneillä kohtausten hoitoon on kehitetty lidokaiinia. Sen ongelmina on terapeutisen alueen kapeus ja sydäntoksisuus (Rennie ja Boylan 2003). Toistuvissa kohtauksissa lidokaiini on tehokkaampi kuin midatsolaami (Shany ym. 2007).

Toistuvien epileptisten kohtausten hoito on

YDINASIAT

- ▶ Vastasyntyneen kohtausoireet ovat yleinen neurologinen hätätilanne.
- ▶ Nykyisten tutkimusmenetelmien avulla päästään yhä tarkempaan kohtausoireiden diagnostiikkaan. Olennaista on erottaa epileptiset kohtaukset epileptisistä.
- ▶ Kohtausten hoito on muuttunut viime vuosina vain vähän, eikä näyttöön perustuvia hoito-ohjeita ole tarjolla.
- ▶ Vastasyntyneen epileptisten kohtausten hoidolla on kiire mahdollisten pysyvien vaurioiden ehkäisemiseksi.

haastavaa. Pyridoksiinia ja tietyissä tapauksissa pyridoksaalifosfaattiakin voidaan kokeilla, sillä taustalla saattaa olla näiden aineenvaihdunnan häiriö (Gospe 2006). Käytännön työssä kokeillaan yhä useammin leverasetaamin tai topiramaatin tai molempien käyttöä. Näitä ei ole rekisteröity vastasyntyneille, joten kliiniset tutkimukset ovat välttämättömiä, jotta hoitojen riskit ja edut saataisiin selville.

Fenobarbitaali, fenytoiini ja bentsodiatsepiinit lisäävät apoptoottista degeneraatiota kehittyvässä aivokudoksessa. Valproaatin suoneen annettavan muodon käyttöä vastasyntyneiden kohtauksien hoidossa rajoittaa riski metabolisen sairauden olemassaolosta ja aktivoitumisesta. Topiramaatin ja levetirasetaamin ei ole havaittu lisäävän vastaavalla tavalla apoptoosia (Rennie ja Boylan 2007).

Kohtausten jälkeisen lääkityksen kesto ei tiedetä. Hellström-Westas ym. (1995) totesivat kouristuksen uusiutumisen riskin olevan vastasyntyneellä noin 8 %. He eivät löytäneet riskitekijöitä kouristuksen uusiutumiselle. He ehdottivatkin lääkityksen nopeaa lopettamista heti oireiden ja EEG-muutosten hävittyä. Brod ym. (1988) totesivat, että lääkitys voidaan lopettaa kolmen kuukauden oireettoman jakson ja normaalin EEG:n jälkeen ja jos ensivaiheen EEG:ssä ei todettu paikallista purkausta.

Ennuste

Vastasyntyneiden kohtausoireiden ennuste on parantunut raskauden tehokkaamman seurannan, synnytysten huolellisemman hoidon ja tehohoidon kehittymisen myötä. Luonnollisesti ennusteeseen vaikuttavat taustalla olevat syyt. Hypokalsemian jälkeisen kouristuksen ennuste on hyvä, kun taas aivojen rakenteen poikkeavuuden yhteydessä ennuste on useimmiten huono.

Ennusteen arvioimisessa EEG:n ja aivojen magneettikuvauksen tuloksilla on merkitystä. Selvät muutokset magneettikuvassa ja EEG:ssä viittaavat huonoon ennusteeseen (Biagioni ym. 2001). Lisäksi selvät kliiniset kohtaukset syntymäasfyksian seurauksena liittyvät huonompaan ennusteeseen riippumatta magneettikuvauksessa todetun hypoksis-iskeemisen vaurion asteesta (Glass ym. 2009b).

Lievään enkefalopatiaan liittyy ärtyvyyden lisääntymistä, syömisongelmia ja lihasjänteyden vaihtelua. Perinataalisen asfyksian jälkeen ei suositella rutiinimaista epilepsialääkitystä (Evans ym. 2007). Kouristuskohtauksen saaneilla vastasyntyneillä CP-vamman esiintyvyys on kolminkertainen keskimääräiseen nähden (Dixon ym. 2002). Holdenin ym. (1982) aineistossa kuolleisuus oli 35 %. Kolmasosalla selviytyneistä esiintyi neurologisia ongelmia ja joka viidennellä oli epilepsia. Tekgulin ym. (2006) tuoreammassa aineistossa kuolleisuus oli noin 7 % ja pitkäaikaisia ongelmia esiintyi noin 28 %:lla. Riskitekijöitä olivat erityisesti rakennepoikkeavuudet ja laajat hypoksis-iskeemiset alueet. Ronen ym. (2007) totesivat, että täysaikaisina syntyneillä oli parempi ennuste kuin ennenaikaisilla. Huono ennuste liittyi vaikeaan enkefalopatiaan, aivojen kehityshäiriöön, vakaviin kamionsisäisiin verenvuotoihin, ennenaikaisten infektoihin, poikkeavaan EEG:hen ja useamman epilepsialääkkeen tarpeeseen. Suotuisaan ennusteeseen liittyi täysiaikaisena syntyneellä lapsella klooninen kohtaus, kun taas yleistyneet myokloniset kouristukset ennenaikaisesti syntyneellä liittyivät suurempaan kuolemanriskiin.

Vastasyntyneisyyskauden status epilepticuksen jälkeen vaikean neurologisen vamman ja epilepsian riski on suuri. Tämä on todettavissa hyvin ennenaikaisilla mutta myös täysiaikaisina syntyneillä. Hyvin pienipainoisilla keskosilla (syntymäpaino alle 1 000 g) epilepsian esiintyvyys on noin 9 % (Falchi ym. 2009).

On suositeltavaa seurata vastasyntyneitä, jotka ovat saaneet kouristuskohtauksen, vaikka he näyttäisivät selvinneen siitä nopeasti. Heillä on todettu suurentunut oppimishäiriöiden ja sosiaalisten ongelmien riski (Temple ym. 1995). Luonnollisesti ne, joilla oireet ovat kestäneet pidempään tai jotka ovat vammautuneet, tarvitsevat kehityksen ja lääkityksen tarkkaa seurantaa ja kuntoutusta.

Lopuksi

Koska vastasyntyneet kotiutetaan entistä varhemmin, yhä useampi lääkäri kohtaa työssään vastasyntyneen, joka on saanut jonkinlaisen kohtauksen. Vastasyntyneiden kohtauksista osa syntyy epileptisellä mekanismilla, mutta taustalla voi olla myös muita kohtausoireita, joita ei pidetä epileptisinä. Näiden erottaminen on tärkeää sekä hoidon että ennusteen kannalta. Kohtausten diagnostiikka on parantunut viime vuosina nopeasti mutta hoito on muuttunut vain vähän. Käytössä ei ole edelleenkaan näyttöön perustuvia hoito-ohjeita. Uudempia epilepsialääkkeitä ei ole vielä rekisteröity vastasyntyneille. Kliiniset tutkimukset niistä ovat välttämättömiä, jotta riskit ja edut saataisiin selville. ■

VESA ESKOLA, LT, apulaisylilääkäri
TAYS:n lastenkliniikka
PL 2000, 33521 Tampere

VILLE JÄNTTI, LKT, dosentti
Tampereen teknillinen yliopisto
Biolääketieteen tekniikan laitos
Seinäjoen keskussairaala
Hanneksenrinne 7, 60220 Seinäjoki

KAI ERIKSSON, dosentti, ylilääkäri
TAYS, lastenneurologian yksikkö

Kirjoittajien sidonnaisuudet artikkelin verkkoversiossa, www.duodecimlehti.fi

KIRJALLISUUTTA

- Aicardi J, Ohtahara S. Severe neonatal epilepsies with suppression-burst pattern. Kirjassa: Roger J, Bureau M, Dravet C, Genton P, Tassinari CA, ym. toim. Epileptic syndromes in infancy, Childhood and adolescence. 4. painos. Montrouge, France: John Libbey & Co Ltd 2005, s. 39–50.
- Biagoni E, Mercuri E, Rutherford M, ym. Combined use of electroencephalogram and magnetic resonance imaging in full-term neonates with acute encephalopathy. *Pediatrics* 2001;107:461–8.
- Brod SA, Ment LR, Ehrenkranz RA, Bridgers S. Predictors of success for drug discontinuation following neonatal seizures. *Pediatr Neurol* 1988;4:13–7.
- Castro CJR, Hernandez BAA, Domenech ME, Gonzalez CC, Perera SR. Midazolam in neonatal seizures with no response to phenobarbital. *Neurology* 2005;64:876–9.
- Dixon G, Badawi N, Kurinczuk JJ, ym. Early developmental outcomes after newborn encephalopathy. *Pediatrics* 2002;109:26–33.
- Evans D, Levene M. Neonatal seizures. *Arch Dis Child Fetal and Neonatal Ed* 1998;78:F70–75.
- Evans DJ, Levene MI, Tsakmakis M. Anticonvulsants for preventing mortality and morbidity in full term newborns with perinatal asphyxia. *Cochrane Database of Systematic Reviews* 2007, Issue 3. Art. No.: CD001240.DOI:10.1002/14651858.CD001240.pub2.
- Falchi M, Palmas G, Pisano T, ym. Incidence of epilepsy in extremely low-birth-weight infants (<1,000 g): a population study of central and southern Sardinia. *Epilepsia* 2009;50 Suppl 1:37–40.
- Gaily E. Imeväisikäisen kohtausoireet. *Suom Lääkäril* 2009;1–2:31–4.
- Glass HC, Pham TN, Danielsen B, Towner D, Glidden D, Wu YW. Antenatal and intrapartum risk factors for seizures in term newborns: A population-based study, California 1998–2002. *J Pediatr* 2009(a);154:24–8.
- Glass HC, Glidden D, Jeremy RJ, Barokovich AJ, Ferriero DM, Miller SP. Clinical neonatal seizures are independently associated with outcome in infants at risk for hypoxic-ischemic brain injury. *J Pediatr* 2009(b);155:318–23.
- Gospe SM. Pyridoxine-dependent seizures: new genetic and biochemical clues to help with diagnosis and treatment. *Curr Opin Neurol* 2006;19:148–53.
- Hellström-Westas L, Blennow G, Lindroth M, Rosen I, Svenningsen NW. Low risk of seizure recurrence after early withdrawal of antiepileptic treatment in the neonatal period. *Arch Dis Child Fetal Neonatal Ed* 1995;72:F97–101.
- Holden KR, Mellits ED, Freeman JM. Neonatal seizures. I. Correlation of prenatal and perinatal events with outcomes. *Pediatrics* 1982;70:165–76.
- Lasten epilepsiat ja kuumekeuhkokuistukset. Käypä hoito -suositus. Suomalaisen Lääkäriseuran Duodecimin ja Suomen Lastenneurologinen Yhdistys ry:n asettama työryhmä. Suomalainen Lääkäriseura Duodecim 2007 [päivitetty 7.6.2007]. www.kaypahoito.fi
- Levene M. The clinical conundrum of neonatal seizures. *Arch Dis Child Fetal Neonatal Ed* 2002;86:F75–77.
- Mizrahi EM, Plouin P, Clancy RR. Neonatal seizures. Kirjassa: Engel J, Pedley TA. (toim.) *Epilepsy: A comprehensive textbook*. 2. painos. Philadelphia, USA: Lippincott–Raven Publishers, 2008.
- Mizrahi EM, Watanabe K. Symptomatic neonatal seizures. Kirjassa: Roger J, Bureau M, Dravet C, Genton P, Tassinari CA, ym. toim. *Epileptic Syndromes in infancy, childhood and adolescence*. 4. painos. Montrouge, France: John Libbey Eurotext Ltd 2005, s. 17–38.
- Murray DM, Boylan GB, Ali I, Ryan CA, Murphy BP, Connolly S. Defining the gap between electrographic seizure burden, clinical expression and staff recognition of neonatal seizures. *Arch Dis Child Fetal Neonatal Ed* 2008;93:F187–191.
- Painter MJ, Scher MS, Stein AD, ym. Phenobarbital compared with phenytoin for the treatment of neonatal seizures. *N Engl J Med* 1999;341:485–9.
- Plouin P. Familial neonatal seizures and benign idiopathic neonatal seizures. Kirjassa: Engel J, Pedley TA (toim.). *Epilepsy: A Comprehensive textbook*. 2. painos. Philadelphia USA: Lippincott–Raven Publishers 2008, s. 2287–95.
- Rennie JM, Boylan GB. Neonatal seizures and their treatment. *Curr Opin Neurol* 2003;16:177–81.
- Rennie J, Boylan G. Treatment of neonatal seizures. *Arch Dis Child Fetal Neonatal Ed* 2007;92:F148–50.
- Ronen GM, Penney S, Andrews W. The epidemiology of clinical neonatal seizures in Newfoundland: a population based study. *J Pediatr* 1999;134:71–5.
- Ronen GM, Buckley D, Penney S, Streiner DL. Long-term prognosis in children with neonatal seizures. A population-based study. *Neurology* 2007;69:1816–22.
- Shany E, Benzagen O, Watemberg N. Comparison of continuous drip of midazolam or lidocaine in the treatment of intractable neonatal seizures. *J Child Neurol* 2007;22:255–9.
- Silverstein FS, Jensen FE. Neonatal seizures. *Ann Neurol* 2007;62:112–20.
- Tekgul H, Gauvreau K, Soul J, ym. The current etiologic profile and neurodevelopmental outcome of seizures in term newborn infants. *Pediatrics* 2006;117:1270–80.
- Temple CM, Dennis J, Carney R, Scharich J. Neonatal seizures: long-term outcome and cognitive development among “normal” survivors. *Dev Med Child Neurol* 1995;37:109–18.
- Van Rooij LGM, Toet MC, van Huffelen AC, ym. Effect of treatment of subclinical neonatal seizures detected with aEEG: Randomized, controlled trial. *Pediatrics* 2010;125:e358–66.

Summary

Seizures in newborn infant

Seizures in newborn infants are common. They may constitute a neurologic emergency or a non-epileptic, harmless symptom. Diagnostics is becoming more specific with current methodologies. Detailed description of seizures and their connection with EEG abnormalities are the diagnostic cornerstones. The treatment has made slow progress, but newer antiepileptic drugs may aid in the treatment of epileptic seizures in newborn infants in the future. For the time being, evidence-based research results for them are lacking, as well as data on long-term effects. Differential diagnosis of seizures has become increasingly important.