

See discussions, stats, and author profiles for this publication at: <https://www.researchgate.net/publication/228745506>

# Köpek ve kedilerde 1977–2005 yılları arasında saptanan orofaringeal bölge tümörleri: retrospektif çalışma

Article in Veteriner Fakültesi dergisi · January 2007

DOI: 10.1501/Vetfak\_0000000277

CITATIONS

0

READS

585

12 authors, including:



**Sevil Atalay Vural**

Ankara University

128 PUBLICATIONS 442 CITATIONS

[SEE PROFILE](#)



**Hikmet Keles**

Afyon Kocatepe University, Faculty of Veterinary Medicine, Afyonkarahisar, Turkey

91 PUBLICATIONS 1,378 CITATIONS

[SEE PROFILE](#)



**Sule Yurdağul Özsoy**

Aydın Adnan Menderes University

53 PUBLICATIONS 328 CITATIONS

[SEE PROFILE](#)

Some of the authors of this publication are also working on these related projects:



Determination of The Myoepithelial Cells Roles in Cell Differentiation in Canine Mammary Tumors by Pathomorphological and Immunohistochemical Methods [View project](#)



Vücut İçine Yerleştirilen (Implantable) Nörostimülasyon / Nöromodülasyon Cihazları Tasarımı ve Geliştirilmesi / Design and Development of Implantable Neurostimulation/Neuromodulation Devices [View project](#)

## Köpek ve kedilerde 1977-2005 yılları arasında saptanan orofaringeal bölge tümörleri: retrospektif çalışma

Sevil Atalay VURAL<sup>1</sup>, Hikmet KELEŞ<sup>2</sup>, Şule Yurdağül ÖZSOY<sup>3</sup>, İbrahim Ayhan ÖZKUL<sup>1</sup>

<sup>1</sup>Ankara Üniversitesi, Veteriner Fakültesi, Patoloji Anabilim Dalı, Ankara; <sup>2</sup>Afyon Kocatepe Üniversitesi, Veteriner Fakültesi, Patoloji Anabilim Dalı, Afyon; <sup>3</sup>Mustafa Kemal Üniversitesi, Veteriner Fakültesi, Patoloji Anabilim Dalı, Hatay.

**Özet:** Bu çalışmanın amacı 1977-2005 yılları arasında Ankara Üniversitesi Veteriner Fakültesi Klinikleri ile Özel Kliniklerden Patoloji Anabilim Dalı'na tümör şüphesi ile gönderilen köpek (80 adet) ve kedilerin (13 adet) orofaringeal bölge biyopsi/operasyon örneklerinin değerlendirilmesidir. Bu tümörler köpeklerde sıklıkla 6-10 yaşlarında, Terrier, Melez, Boxer, Kangal ve Kurt ırklarında; kedilerde ise 1-5 yaşlarında, Tekir, Yerli ve Siyam ırklarında gözlemlendi. Köpeklerde saptanan tümörler çoğunlukla epulis ve papillomlar olup (%26.3) en fazla etkilenen bölgeler dişeti (%21.3), submandibular bölge (%17.5) ve dudaklardı (%15). Kedilerde saptanan tümörler ise epulis (% 23.1), plazmasitom (%15.4) ve diğer tümörler (%61.5) olup, sıklıkla submandibular bölge (%38.5), dişeti (%30.8) ve damakta (%23.1) lokalize olmuştu.

Anahtar sözcükler: Kedi, köpek, orofarinks, tümör.

### Oropharyngeal tumors between 1977 to 2005 at dog and cats: a retrospective study

**Summary:** The aim of the study was to evaluate dog (80 cases) and cat's (13 cases) oropharyngeal biopsy/operation materials, which were sent as tumor suspicion from Ankara University Veterinary Faculty Clinics and Private Clinics to Pathology Department between the years of 1977 to 2005. These tumors were frequently seen in dogs between 6-10 years, at the Terrier, Mongrel, Boxer, Shepherds breeds (Kangal and German), while cats were between 1-5 years, at the Tekir, Mongrel and Siamese breeds. Most of the dog tumors were diagnosed as epulides and papillomas (26.3%) and mostly affected regions were the gingiva (21.3%), submandibular area (17.5%) and lips (15%). Cat tumors were diagnosed as epulides (23.1%), plasmacytomas (15.4%) and other tumors (61.5%) and they were frequently located at the submandibular area (38.5%), gingiva (30.8%) and palate (23.1%).

Key words: Cat, dog, oropharynx, tumor.

### Giriş

Köpek ve kedi tümörleri görülme sıklığı bakımından sırasıyla meme, deri, genital sistem ve orofaringeal bölgede şekillenir. Orofaringeal bölge tümörleri tüm köpek tümörleri içinde yaklaşık %6, kedilerde %7 ve diğer hayvan türlerinde ise daha az oranlardadır. Saptanan tümör tipleri çok çeşitli olmakla birlikte; en sık görülenleri melanom ve epulislerdir. Yassı hücreli kanser, fibrosarkom ve osteosarkom ise rastlanılan diğer tümörlerdir (4,5).

İnsanlarda sigara, pipo, puro, alkol kullanımı ve B kompleks vitamin eksiklikleri bu bölge tümörleri ile ilişkilendirilmiştir (5,11,13,15). Evcil hayvanlarda ise köpeklerin oral papillomatozislerinin etkeni olarak bulunan papovavirusların (12) dışında ağız bölgesi tümörlerinin sebepleri hakkında yeterli bilgi yoktur. Diğer taraftan kedilerde epulislerin Feline Leukemia Virus ile ilişkili olabileceği düşünülmüş ancak virus saptanamamıştır. Köpeklerde çevre kirliliğinin etkisi dikkate alınarak yapılan çalışmalarda da önemli bir farklılık bulunamamıştır (2,5).

Orofaringeal tümörlerin lokalizasyon yerleri köpeklerde diş eti, diş alveolleri, dudaklar, tonsiller ve damak; kedilerde dil, diş eti ve diş alveolleridir (10).

Bu tümörlerin görülme yaşı, ırk ve cinsiyet ile ilgili çalışmalar köpeklerle sınırlıdır. Bunlar, genellikle 4-14 yaş arası gözlenirler ve belirgin bir cinsiyet yatkınlığı yoktur. German Shorthaired Pointer, Weimaraner, Golden Retriever, Boxer ve Cocker Spaniel ırkları ile yüksek pigmentasyona sahip köpek ırklarında orofaringeal bölge tümörlerine yatkınlık vardır (5,10).

Bu çalışmada 1977-2005 yılları arasında Ankara Üniversitesi Veteriner Fakültesi Patoloji Anabilim Dalında incelenen kedi ve köpeklerdeki orofaringeal bölge tümörlerinin yıllara göre dağılımı, toplam tümörler içindeki oranı, ırk, yaş ve cinsiyet özellikleriyle bunların tiplerinin ve oranlarının karşılaştırılması amaçlanmıştır.

### Materyal ve Metot

Bu çalışmanın materyali 1977-2005 tarihleri arasında Ankara Üniversitesi Veteriner Fakültesi Patoloji Anabilim Dalı'nda incelenen 1230 adet köpek ile 235

Tablo 1. Orofaringeal bölge tümörlerinin köpeklerde yaş, ırk ve cinsiyete göre dağılımı.

Table 1. Distribution according to age, breed and sex of oropharyngeal tumors in dogs.

İrk	Yaş					Yaşı bilinmeyen	Erkek	Dişi	Toplam
	1 yaş altı	1-5 yaş	6-10 yaş	11-15 yaş	15 yaş üstü				
Boxer	-	-	5	2	-	-	4	3	7
Kurt	3	2	-	1	-	-	6	-	6
Terrier	-	2	8	2	-	-	5	7	12
Collie	-	-	2	-	-	-	2	-	2
Kangal	2	2	3	-	-	-	5	2	7
Puanter	1	2	-	-	-	1	4	-	4
Melez	2	-	2	1	1	2	7	1	8
Normand	-	-	-	-	1	-	1	-	1
Samoyed	-	-	1	1	-	-	2	-	2
Daschound	-	-	1	-	-	-	-	1	1
Poudle	-	2	-	-	-	-	-	2	2
Kaniş	-	-	3	1	-	-	3	1	4
Doberman	-	-	1	-	-	-	-	1	1
Cocker	-	-	2	2	-	-	2	2	4
King-Charles-Speriel	-	-	1	-	-	-	-	1	1
Golden-Retriewer	-	1	-	-	-	-	-	1	1
Pinscher	-	-	1	-	-	-	-	1	1
İrki bilinmeyen	3	3	5	2	1	2	16	-	16
TOPLAM	11	14	35	12	3	5	57 (%71.2)	23 (%28.8)	80

Tablo 2. Orofaringeal bölge tümörlerinin kedilerde yaş, ırk ve cinsiyete göre dağılımı.

Table 2. Distribution according to age, breed and sex of oropharyngeal tumors in cats.

İrk	Yaş					Yaşı bilinmeyen	Erkek	Dişi	Toplam
	1 yaş altı	1-5 yaş	6-10 yaş	11-15 yaş	15 yaş üstü				
Tekir	-	1	2	-	-	-	-	3	3
Yerli	-	2	-	-	-	1	1	2	3
Siyam	-	1	1	-	-	-	1	1	2
İrki bilinmeyen	-	3	1	1	-	-	-	5	5
TOPLAM	-	7	4	1	-	1	2 (%15.4)	11 (%84.6)	13

adet kediye ait materyalden orofaringeal bölge ile ilgili 92 adet biyopsi ve operasyon örnekleri (79 köpek, 13 kedi) ile 1 adet nekropsiden (1 köpek) oluştu. İrk, yaş, cinsiyet detayları tablo 1 ve 2'de ayrıntılı olarak belirtilmiş olan bu materyallerin bir kısmı rutin doku takibine alınarak değerlendirilmişken, özellikle de geçmiş yıllara ait olanların ya arşiv bloklarından ya da raporlarından faydalanılmıştır.

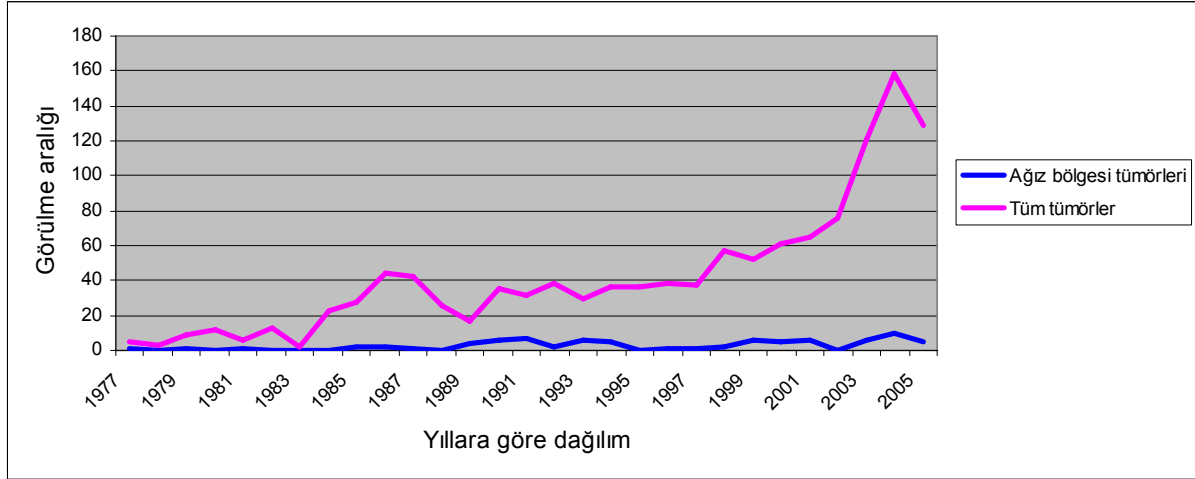
### Bulgular

Bu çalışmada, 1977-2005 yılları arasında 1230 köpek ve 235 kedide teşhis edilen 1465 tümörün 93'ünü orofaringeal tümörler oluşturuyordu. Diğer tümörlerle birlikte orofaringeal tümörlerin yıllara göre dağılımları toplam materyal içindeki oranları köpekler için Tablo 3 ve Şekil 1'de, kediler için Tablo 4 ve Şekil 2'de gösterilmiştir.

Toplam 93 tümörün 80 adedi köpeğe, 13 adedi kediye aitti. Tümörlerin görüldüğü köpeklerin 23'ü (%28.8) dişi, 57'si (%71.2) erkekti. Kedilerin ise 2'si (%15.4) dişi, 11'i (%84.6) erkekti.

Bu tümörler köpeklerde sıklıkla 6-10 yaşlarında, Terrier, Melez, Boxer ve Kurt ırklarında (German Shepherd) (Tablo 1), kedilerde ise 1-5 yaşlarında, Tekir, Yerli ve Siyam ırklarında (Tablo 2) gözlenmekteydi.

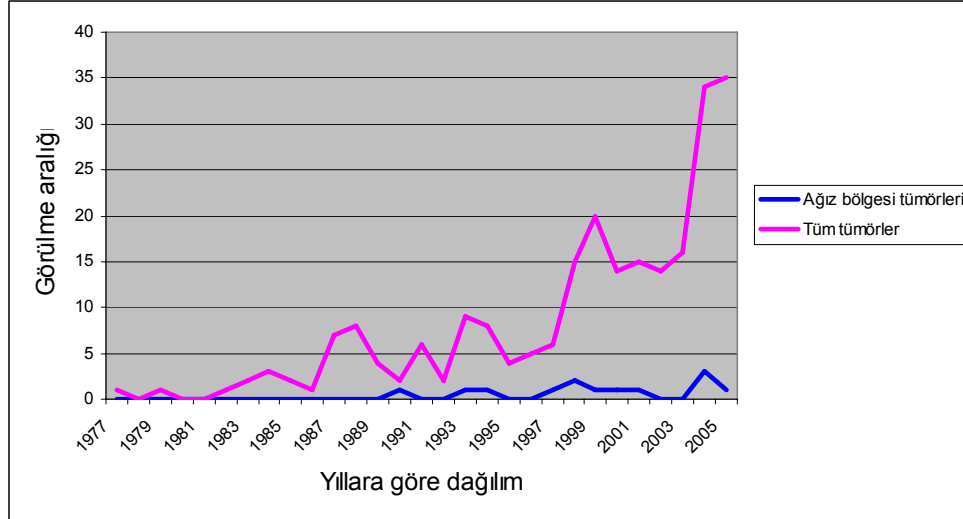
Köpeklerde saptanan tümörler çoğunlukla epulis ve papillomlar olup (21'er adet; %26.3) en fazla etkilenen bölgeler dişeti (17 adet; %21.3), submandibular bölge (14 adet; %17.5) ve dudaklardı (12 adet; %15). Kedilerde saptanan tümörlerin çoğu ise epulis (3 adet; %23.1 adet) ve plazmositom (2 adet; %15.4) olup sıklıkla submandibular bölge (5 adet; %38.5), dişeti (4 adet; %30.8) ve damakta (3 adet; %23.1) lokalize olmuştu (Tablo 5 ve 6). Tümörlerin isimlendirilmesinde Anabilim



Şekil 1. Köpeklerde orofaringeal bölge ile diğer bölgelerde rastlanan tümörlerin yıllara göre dağılımı  
Figure 1. Distribution according to year of oropharyngeal and other area tumors in dogs

Tablo 3. Köpeklerde orofaringeal bölge ile diğer bölgelerde rastlanan benign ve malign tümörlerin yıllara göre dağılımı.  
Table 3. Distribution according to year of malign and benign oropharyngeal and other area tumors in dogs.

	Ağız bölgesi tümörleri			Diğer tümörler			Genel Toplam
	Benign	Malign	Toplam	Benign	Malign	Toplam	
1977	-	1	1	2	2	4	5
1978	-	-	-	1	2	3	3
1979	1	-	1	3	5	8	9
1980	-	-	-	3	9	12	12
1981	1	-	1	1	4	5	6
1982	-	-	-	4	9	13	13
1983	-	-	-	2	-	2	2
1984	-	-	-	9	14	23	23
1985	1	1	2	9	17	26	28
1986	1	1	2	8	34	42	44
1987	1	-	1	16	25	41	42
1988	-	-	-	14	12	26	26
1989	3	1	4	13	-	13	17
1990	4	2	6	14	15	29	35
1991	7	-	7	11	13	24	31
1992	1	1	2	16	20	36	38
1993	4	2	6	11	13	24	30
1994	3	2	5	17	14	31	36
1995	-	-	-	12	14	36	36
1996	1	-	1	13	24	37	38
1997	-	1	1	12	24	36	37
1998	1	1	2	19	36	55	57
1999	2	4	6	23	23	46	52
2000	5	-	5	34	22	56	61
2001	5	1	6	35	24	59	65
2002	-	-	-	39	37	76	76
2003	6	-	6	42	73	115	121
2004	6	4	10	54	94	148	158
2005	3	2	5	49	75	124	129
TOPLAM	56 (%70)	24 (%30)	80 (%6.5)	486	654	1150	1230



Şekil 2. Kedilerde orofaringeal bölge ile diğer bölgelerde rastlanan benign ve malign tümörlerin yıllara göre dağılımı  
Figure 2. Distribution according to year of oropharyngeal and other area tumors in cats.

Tablo 4. Kedilerde orofaringeal bölge ile diğer bölgelerde rastlanan benign ve malign tümörlerin yıllara göre dağılımı  
Table 4. Distribution according to year of malign and benign oropharyngeal and other area tumors in cats.

	Ağız bölgesi tümörleri			Diğer tümörler			Genel Toplam
	Benign	Malign	Toplam	Benign	Malign	Toplam	
1977	-	-	-	-	1	1	1
1978	-	-	-	-	-	-	-
1979	-	-	-	-	1	1	1
1980	-	-	-	-	-	-	-
1981	-	-	-	-	-	-	-
1982	-	-	-	1	-	1	1
1983	-	-	-	1	1	2	2
1984	-	-	-	1	2	3	3
1985	-	-	-	1	1	2	2
1986	-	-	-	-	1	1	1
1987	-	-	-	2	5	7	7
1988	-	-	-	3	5	8	8
1989	-	-	-	2	2	4	4
1990	-	1	1	1	-	1	2
1991	-	-	-	2	4	6	6
1992	-	-	-	-	2	2	2
1993	1	-	1	8	-	8	9
1994	-	1	1	2	5	7	8
1995	-	-	-	-	4	4	4
1996	-	-	-	-	5	5	5
1997	-	1	1	-	5	5	6
1998	2	-	2	2	11	13	15
1999	1	-	1	4	15	19	20
2000	1	-	1	1	12	13	14
2001	1	-	1	3	11	14	15
2002	-	-	-	2	12	14	14
2003	-	-	-	2	14	16	16
2004	2	1	3	6	25	31	34
2005	1	-	1	9	25	34	35
TOPLAM	9 (%69.2)	4 (%30.8)	13 (%5.5)	53	169	222	235

Tablo 5. Köpeklerde tümör tipleri ve lokalizasyonu.  
Table 5. The types and localization of dog tumors.

Tümör Tipleri	Lokalizasyon								Toplam	
	Dudak	Submandibular bölge	Ağız çevresi	Dil	Çene	Yanak	Dişeti	Damak		Belirtilmeyen
Epitelyal kökenli tümörler										
Papillom	6	1	1	1	-	2	1	1	8	21
Fibropapillom	-	-	-	-	-	-	1	-	-	1
Yassı hücreli kanser <sup>(A)</sup>	-	3	-	-	-	-	-	1	1	5
Bazal hücreli kanser	1	8	-	-	-	2	-	1	-	12
Melanositik tümörler										
Melanom	1	-	-	-	-	-	-	-	-	1
Malign melanom	1	1	-	-	-	-	-	-	-	2
Mezenşimal tümörler										
Hemangioma kavernozum	-	-	-	-	1	-	-	-	-	1
Hemangioperisitom	-	-	-	-	-	-	-	-	1	1
Fibromiyom	-	-	-	-	-	-	1	-	-	1
Fibromikzomiyom	-	-	-	-	-	-	1	-	-	1
Fibromikzosarkom	-	-	-	1	-	-	-	-	-	1
Fibrosarkom <sup>(B)</sup>	-	-	-	-	1	-	1	-	1	3
Osteosarkom	-	-	-	-	-	-	-	1	-	1
Odontojenik tümörler										
Adamantinom <sup>(C)</sup>	-	-	-	-	-	-	1	-	-	1
Akantomatöz epulis <sup>(D)</sup>	-	-	-	-	-	-	4	-	2	6
Fibromatöz epulis <sup>(E)</sup>	-	-	-	-	-	1	5	-	4	10
Ossifiye epulis <sup>(E)</sup>	-	-	-	-	-	-	2	-	2	4
Diğer tümörler										
Histiositom	3	1	1	1	-	-	-	-	-	6
Plazmasitom	-	-	-	-	-	1	-	-	1	2
TOPLAM	12	14	2	3	2	6	17	4	20	80
	%15	%17.5	%2.5	%3.75	%2.5	%7.5	%21.25	%5	%25	%100

<sup>(B)</sup> Bu hayvanda aynı zamanda testislerde seminom da gözlemlendi.

<sup>(A)</sup> İki hayvanda aynı zamanda akciğer ve lenf yumrusu metastazları tespit edildi.

Günümüzde <sup>(C)</sup> “ameloblastom”, <sup>(D)</sup> “akantomatöz ameloblastom” ve <sup>(E)</sup> “periferik odontojenik fibrom” olarak da adlandırılmaktadır (1,10,16)

Tablo 6. Kedilerde tümör tipleri ve lokalizasyonu.  
Table 6. The types and localization of cat tumors.

Tümör Tipleri	Lokalizasyon				Toplam
	Dudak	Submandibular bölge	Dişeti	Damak	
Epitelyal kökenli tümörler					
Yassı hücreli kanser	-	1	-	-	1
Bazal hücreli kanser	-	-	-	1	1
Melanositik tümörler					
Amelanotik melanom	-	-	-	1	1
Mezenşimal tümörler					
Fibrokondrom	-	1	-	-	1
Odontojenik tümörler					
Akantomatöz epulis <sup>(A)</sup>	-	-	3	-	3
Tükürük bezi tümörleri					
Tükürük bezinde pleomorfik adenom	-	1	-	-	1
Tükürük bezinde papiller-kistik adenom	-	1	-	-	1
Adenokarsinom	-	-	-	1	1
Diğer tümörler					
Plazmasitom	-	1	1	-	2
Ter bezi karsinomu	1	-	-	-	1
TOPLAM	1	5	4	3	13
	%7.6	%38.5	30.8	%23.1	%100

Günümüzde <sup>(A)</sup> “akantomatöz ameloblastom” olarak da adlandırılmaktadır (1,10,16)

Dalı kayıtlarındaki orijinal verilere sadık kalınmakla birlikte, sınıflandırılmasında The Armed Forces Institute of Pathology (AFIP) (1), Head ve ark. (10) ve Verstreute (16)'den faydalanılmıştır. Ayrıca bu literatür ışığında günümüzde kullanılan yeni isimlendirmeler de Tablo 5 ve 6'da belirtilmiştir.

Orofaringeal tümörler köpeklerin 56'sında (%70) benign, 24'ünde malign (%30) (Tablo 3 kedilerin ise 9'unda (%69.2) benign, 4'ünde (%30.8) malign (Tablo 4) karakterdeydi. Fibrosarkom gözlenen bir köpekte aynı zamanda testiste seminom, 2 köpekte ise ağız bölgesinde şekillenen yassı hücreli kanserin akciğer ve mediastinal lenf yumrularına metastazları belirlenmiştir.

### Tartışma ve Sonuç

Dudaklardan anüse kadar çok çeşitli organdan oluşan sindirim sisteminin tümörlerinde doğru bir tanı ve klinik yaklaşım için bu sistemin; orofarinks, özofagus, mide, bağırsaklar ve rektum-anüs olmak üzere bölümlendirilerek değerlendirilmesi gerektiği bildirilmiştir (10). Çalışmada da bu sınıflandırma göz önüne alınarak kedi ve köpeklerde öncelikle orofaringeal bölge tümörleri değerlendirilmiş ve saptanan tümörlerin yıllara göre dağılımı, hayvan türlerine göre oranı, ırk, yaş ve cinsiyet özellikleri ile tümör tipleri ve lokalizasyonları karşılaştırılmıştır.

Zaman içinde gerçekleştirilen ve çeşitli tümör tiplerinin değerlendirildiği bir çalışmada (14), 1933-1960 yılları arasında köpeklerde 5 adet papillom, 1 adet kist adenokarsinom ve 1 adet miyofibrom bildirilirken (%6.6), Ertürk ve ark. (7) bu bölge ile ilgili herhangi bir tümör belirtmemişlerdir. Vural ve ark. (17) alt ve üst çeneden damağa doğru yayılan bölgede 1 adet fibrosarkom, Erer ve Kıran (6) gingivada 2 adet epulis ile ağız ve dudaklarda 1 adet papillom; Gülçubuk ve Gürel (9) ağız ve dudaklarda 3 adet fibrosarkom, 1 adet papillom, gingivada 5 adet epulis saptamışlardır. Sunulan bu çalışmada 1977-2005 yılları arasında toplam 1230 adet köpek ve 235 kedi tümörü sayılmış, köpeklerde bunların 80'inin (%6.5), kedilerde ise 13'ünün (%5.5) orofaringeal bölge tümörü olduğu saptanmıştır. Geriye kalan tümörlerin çoğunlukla meme, deri ve diğer doku tümörleri olduğu gözlenmiştir.

Orofaringeal tümörlerin köpeklerde çoğunlukla diş eti, diş alveolleri, dudaklar, tonsiller ve damak; kedilerde ise dil, dişeti ve diş alveollerine lokalize olduğu bildirilmiştir (5). Bu çalışmada köpeklerde sıralama, diş eti (17 adet), submandibular bölge (14 adet), dudaklar (12 adet) ve diğer bölgeler (17 adet) olarak gözlenmiş, 20 hayvanda ise lokalizasyon yerine ilişkin bilgilere ulaşılamamıştır. Kedilerde ise sıralama submandibular bölge (5 adet), dişeti (4 adet), damak (3 adet), ve dudaklar (1 adet)

olarak belirlenmiştir. Ayrıca, köpeklerde melanomlar için genellikle diş eti ve dudaklar, yassı hücreli kanserler için ise sıklıkla diş eti ve tonsiller olarak bildirilen bölgeler (5) çalışmada tespit edilen bulgularla uyumlu bulunmuş, ancak olgu sayısının az olması nedeniyle genellemeye gidilememiştir.

Bu tümörlerin görülme yaşı, ırkı ve cinsiyeti ile ilgili çalışmalar köpeklerle sınırlıdır. Genellikle 4-6 yaş arası gözlenen bu tümörlerden özellikle tonsil, dişeti ve diş alveollerini tutan malign tümörler için bu sınır 10-14 yıl olarak bildirilmiştir. Yüksek risk taşıyan melanomlar ise yassı hücreli kanserler ile fibrosarkomlara göre daha ileri yaşlarda gözlenmiştir (5,10). Çalışmada, köpeklerin yaş ortalaması önceki çalışmalara paralel şekilde 5-6 olarak tespit edilirken, bunlardan farklı olarak, 0-2 yaşın bu bölge tümörleri ile ilgili kritik bir dönem olduğu, özellikle 4-10 aylıklarda papillomların sıkça şekillendiği, 10 yaşa kadar değişen oranlarda seyreden tümörlerin 14 yaştan sonra yok denecek kadar azaldığı gözlenmiştir. Kedilerde yaş ortalaması 6 olarak tespit edilmiş, ancak kedilerde bu bölge tümörleri ile ilgili herhangi bir veri bulunmadığından karşılaştırma yapılamamıştır.

Diğer ırklara göre German Shorthaired Pointer, Weimaraner, Golden Retriever, Boxer ve Cocker Spaniel ırklarının orofaringeal tümörlere daha yatkın olduğu; Dachshunds ve Beagles ırklarının düşük risk taşıdıkları gözlenmiştir (10). Çalışmada, Terrier ve Melezlerin en çok etkilenen hayvanlar olduğu bunu Boxer, Kangal ve Kurt köpeklerinin takip ettiği belirlenmiştir. Ne yazık ki köpekler dışındaki diğer evcil hayvanlarda ırk istatistiklerine ilişkin bir veri yoktur. Ancak, deri pigmentasyonu fazla olan insanlar melanom bakımından yüksek risk taşıdıkları (3,5) göz önüne alınarak deri ve ağız mukozasında yoğun pigment bulduran evcil hayvanların da (örneğin siyah Cocker-Spaniel) aynı riski taşıyabileceği bildirilmiştir (5).

Erkek köpeklerde melanom ve fibrosarkomların dişilere göre daha yüksek oranda şekillendiği belirtilmiş, ancak bunun cinsiyet ile ilgili olmadığı sadece incelenen olguların azlığı ile ilgili olduğu ileri sürülmüştür (4,5). Çalışmada incelenen toplam 80 köpeğin 57'si erkek, 23'ü dişi olup, saptanan tümör tipleri; histiyositom, plazmasitom, hemangioperisitom, hemangioma kaverno- zom, papillom, fibropapillom, fibromiyom, fibromikzomiyom, fibromikzosarkom, fibrosarkom, osteosarkom, melanom, malign melanom, epulis, bazal hücreli kanser ve yassı hücreli kanserdi. Onbir dişi ve 2 erkek olmak üzere 13 kedide ise plazmasitom, amelanotik melanom, fibrokondrom, epulis, tükürük bezinin pleomorfik adenomu ve papiller-kistik adenomu, ter bezi karsinomu, adenokarsinom, bazal hücreli kanser ve yassı hücreli kanser gözlendi.

Histopatolojik incelemelerde köpeklerde orofaringeal bölgede sıklıkla melanomların (5,8); kedilerde ise çoğunlukla yassı hücreli kanserlerin gözlemlendiğini bildiren araştırmacıların (5) aksine, sunulan çalışmada, köpeklerde epulis ve papillomlara (21'er adet) daha sık olarak rastlanmış, bunları bazal hücreli kanser (12 adet), plazmasitom (6 adet), yassı hücreli kanser (5 adet), melanom (3 adet) ve fibrosarkom (3 adet) olguları takip etmiştir.

Bu çalışmada, epulis şüphesi ile opere edilen ve epulis tedavisi uygulanan değişik ırk ve yaşlardaki 80 adet köpek ve 13 adet kedi'ye ait orofaringeal biyopsi/operasyon materyali histopatolojik olarak incelenmiştir. Ayrıca, orofaringeal bölge tümörü şüphesiyle incelenen 6 köpek ve 12 kediye ait örneklerde yangısal ve hiperplastik değişiklikler gözlenmiştir. Tüm bu gözlemler sonunda; orofaringeal bölgede şekillenebilen ve tümöral karakterde olmayan patolojik değişiklikler de göz önünde tutularak, hayvanlarda daha kaliteli bir yaşam için klinik tanının daha dikkatli ve ileri tanı teknikleri ile yapılması, tedaviye histopatolojik incelemelerin yön vermesi gerekliliği ortaya çıkmaktadır.

Bu tümörlerin yıllara göre dağılımları incelendiğinde, 1990 yılından itibaren belirgin olarak gözlenen artıştan; pet hayvanlarına ilginin artmış olması ve hayvanların yaşama sürelerinin uzamasının yanısıra kimyasal atıklar, mamalardaki katkı maddeleri ile radyasyonun sorumlu olabileceği ve bu konu ile ilgili ayrıntılı çalışmaların yapılması gerektiği kanaatindeyiz.

### Teşekkür

Materyal teminindeki katkılarından dolayı Fakülte Klinikleri ile Özel Veteriner Klinikleri' ne teşekkür ederiz.

### Kaynaklar

1. **AFIP** (2007): *Histological classification of tumors of the alimentary system of domestic animals*. In: WHO Histological Classification of Tumors of Domestic Animals. Erişimi: <http://www.afip.org/vetpath/who/whoclass.htm>. Erişim tarihi: 24.01.2007.
2. **Colgin LMA, Schulman FY, Dubielzig RR** (2001): *Multiple epulides in 13 cats*. *Vet Pathol*, **38**, 227-229.
3. **Dorn HF, Cutler SJ** (1959): *Morbidity from Cancer in The United States*. Public Health Monograph, **56**, US Govt Print off, Washington, DC.
4. **Dorn CR, Taylor DON, Schneider R, Hibbard HH, Klauber MR** (1968): *Survey of neoplasms in Alameda and Contra Costa counties, California. II. cancer morbidity in dogs and cats from Alameda county*. *J Natl Cancer Inst*, **40**, 307-318.
5. **Dorn CR, Priester WA** (1976): *Epidemiologic analysis of oral and pharyngeal cancer in dogs, cats, horses, and cattle*. *JAVMA*, **169**, 1201-1206.
6. **Erer H, Kıran MM** (1993): *Konya'da 1985-1992 yılları arasında köpeklerde görülen tümörler*. *Selçuk Üniv Vet Fak Derg*, **9**, 87-89.
7. **Ertürk E, Tanzer F, Bulucu M** (1971): *Patolojik anatomi kürsüsünde 1964-70 yılları arasında incelenen köpek ve kedi tümörleri*. *Ankara Üniv Vet Fak Derg*, **18**, 383-386.
8. **Gorlin RJ, Barron CN, Chaudhry AP, Clark JJ** (1959): *The oral and pharyngeal tumours of domestic animals. a study of 487 cases*. *Am J Vet Res*, **20**, 1032-1061.
9. **Gülçubuk A, Gürel A** (2003): *1995-2000 yılları arasında saptanan köpek tümörleri*. *İstanbul Üniv Vet Fak Derg*, **29**, 83-91.
10. **Head KW, Else RW, Dubielzig RR** (2002): *Tumours of the alimentary tract*. 401-439 In: DJ Meuten (Ed), *Tumours of the Domestic Animals*. Fourth ed., Iowa State Press, Iowa.
11. **Kissin B, Kaley MM, Su WH, Lerner R** (1973): *Head and neck cancer in alcoholics*. *JAMA*, **224**, 1174-1175.
12. **Konishi S, Tokita H** (1974): *Studies of canine oral papillomatosis. I. Transmission and characterization of the virus*. *Jpn J Vet Sci*, **34**, 263-268.
13. **Nelson JF, Ship II** (1971): *Intraoral carcinoma: Predisposing factors and their frequency of incidence as related to age at onset*. *J Am Dental*, **82**, 564-568.
14. **Pamukçu AM, Ertürk E** (1962): *Ankara'da köpeklerde görülen tümör çeşitleri*. *Ankara Üniv Vet Fak Derg*, **9**, 1-9.
15. **Schonland M, Bradshaw E** (1969): *Upper alimentary tract cancer in natal Indians with specific reference to the betel-chewing habit*. *Br J Cancer*, **23**, 670-682.
16. **Verstraete FJM** (2003): *Odontogenic tumors*. 28th World Congress of WSAVA. October 24-27, 2003- Bangkok, Thailand. Erişim: <http://www.vin.com/proceedings/Proceedings.plx?CID=WSAVA2003&PID=p06558&O=Generic>. Erişim Tarihi: 24.01.2007.
17. **Vural SA, Şahal M, Aydın Y** (1994): *Bir köpekte ağızda fibrosarkom ve testislerde seminom olguları*. *Ankara Üniv Vet Fak Derg*, **41**, 351-355.

Geliş tarihi: 02.05.2006 / Kabul tarihi: 12.02.2007

### Yazışma adresi

Doç.Dr.Sevil Atalay Vural  
Ankara Üniversitesi  
Veteriner Fakültesi  
Patoloji Anabilim Dalı  
Dışkapı/Ankara  
e-mail: sevilvural@yahoo.com